INSTITUTUL DE MEDICINĂ ŞI FARMACIE IAŞI
CLINICA DE OTORINOLARINGOLOGIE

DINU CEZAR

OTO-RINO-LARINGOLOGIE

Pentru studenţi şi Medici practicieni

Mohamed Krayyem.
Iasi - 22-9-80.

INSTITUTUL DE MEDICINA SI FARMACIE IASI
CLINICA DE OTORINOLARINGOLOGIE I

DINU CEZAR

CURS DE

O T O R I N O L A R I N G O L O G I E

PENTRU STUDENTI SI MEDICI PRACTICIENI

Litografia I.M.F.
I a ş i 1 9 7 9

Scanned with OKEN Scanner

I N T R O D U C E R E

OTORINOLARINGOLOGIA, ca orice specialitate medicală, a evoluat profund ca urmare a achiziţiilor moderne şi a cercetărilor aprofundate care s-au reflectat în supraspecializări (audiofonologie, cofochirurgie, oncologie O.R.L., endoscopie, otoneurologie, chirurgie plastică etc.).

In acelaşi timp oferă cunoştinţe de ansamblu pentru medicul de medicină generală şi pediatrie, care să-i permită pe cît posibil precizarea unui diagnostic, condiţie esenţială în aplicarea unei terapeutici raţionale sau să dirijeze la timp util către specialist, tot ce depăşeşte posibilităţile de rezolvare pe plan local.

Ţinînd seama de interdependenţa afecţiunilor locale cu acelea ale întregului organism prin intermediul sistemului nervos se xplică caracterul de reciprocitate dintre O.R.L. şi celelalte specialităţi medicale între care afecţiunile O.R.L. ocupă locul III după cele cardiace şi reumatismale.

Practica specialităţii noastre este dominată de 3 complicaţii majore posibile: hemoragia, infecţia şi asfixia.

- Hemoragia cavitară datorită bogatei vascularizaţii teritoriale cu dificultăţi de hemostază, capabilă să compenseze presiunea arterială.

- Infecţia aproape inevitabilă în cele mai multe intervenţii chirurgicale pe carefurul aerodigestiv superior, prin exacerbarea florei saprofite locale şi posibilă extensie endocraniană sau mediastinală.

- Asfixia constituie un pericol în toate afecţiunile şi operaţiile care interesează căile aeriene (corpi străini, traumatisme, inflamaţii tumori etc.).

Trebuie de reţinut că din cele 5 simţuri pe care le posedăm, 3 fac parte integrantă din O.R.L. şi au un rol primordial în viaţa de relaţie. Dintre acestea, funcţia fonatorie-socială (limbajul), în strînsă condiţionare cu funcţia auditivă prin intermediul cortexului depinde în acelaşi timp de buna funcţionare a cavităţilor rino-sinuzale, faringiene, iar articulaţia cuvintelor este strîns legată de condiţiile morfo-funcţionale ale laringelui, vălului, limbei, buzelor.

Interdependenţa cu celelalte specialităţi reiese şi pe plan social într-o serie de probleme care interesează masele largi, colectivităţi industriale, colectivităţi de copii (vegetaţii adenoide, otite cronice, tumori maligne, noxe profesionale (pulberi, gaze, zgomot, etc.).

In executarea actului medical, bolnavul este considerat în unitatea sa psiho-somatică şi socială. Tratamentul va ţine seama de unitatea organism-mediu, studiind concomitent condiţiile de muncă, micro şi macroclimatul socio-natural în vederea ameliorării lui.

Dezvoltînd continuu la studenţi maniera de interpretare a mecanismelor patogenice în lumina concepţiilor materialism-dialectice cu accent pe rolul factorilor de mediu şi genetici, într-un cadru socio-profesional pe care-l creiază socialismul, apar premizele unei finalităţi practice a învăţămîntului de pregătire a viitorilor medici cu trăsături psihice şi caracteriologice pentru muncă şi viaţă.

Scanned with OKEN Scanner

ANATOMIA SI FIZIOLOGIA URECHII

Segmentul periferic al analizatorului acustico-vestibular se află situat într-un ansamblu de formaţiuni anatomice care constituiesc urechea şi care în raport cu structura morfo-funcţională se împarte în 3 segmente: urechea externă, urechea medie şi urechea internă.

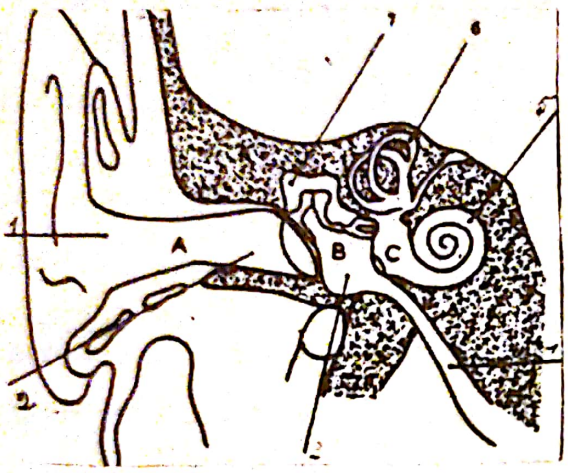

Fig.1.
Vedere de ansamblu a urechii
A. Urechea externă
B. Urechea medie
C. Urechea internă
1. Pavilion
2. Conduct auditiv extern
3. Căsuţa timpanică
4. Trompa lui Eustache
5. Melcul
6. Canalele semicirculare
7. Atica

Urechéa externă ca organ de recepţie al sunetelor este constituită din 2 părţi: pavilion şi conduct auditiv extern.

Pavilionul urechii este o lamă cartilaginoasă şi elastică de forma unui oval cu marele ax vertical, situat la partea anterioară a mastoidei formînd cu suprafaţa laterală a capului un unghi de 20-30°.

Faţa externă de forma unui cornet, este centrată de o depresiune în formă de pîlnie denumită concă în jurul căreia sînt dispuse o serie de reliefuri cartilaginoase. In partea inferioară se observă lobul urechii.

Faţa internă prezintă o configuraţie oarecum inversă feţei externe şi aderă în treimea anterioară la peretele lateral al capului.

Structura anatomică. Pavilionul este format dintr-un schelet fibrocartilaginos la care este anexat un aparat musculo-ligamentar rudimentar şi acoperit la exterior de tegument care este mobil pe faţa internă şi aderent la pericondrul feţei externe cu excepţia zonei anterioare a rădăcinii helixului unde se produc cu predilecţie othematoame .

Conductul auditiv extern se prezintă ca un tub aerat de formă neregulată cu lungime de cca 25 mm care pleacă din concă pînă la nivelul timpanului. In ansamblu conductul auditiv prezintă o curbură

orizontală în S italic şi o curbură în plan vertical cu concavitatea în jos care necesită tracţiunea pavilionului în sus şi îndărăt,pentru vizualizarea timpanului.

Calibrul nu este uniform avînd în ansamblu forma a 2 conuri vîrf la vîrf, porţiunea îngustată luînd numele de istm.

Conductul auditiv extern prezintă o structură osoasă în partea internă şi de natură fibrocartilaginoasă în partea externă; este căptuşit de piele care spre concă prezintă peri şi numeroase glande ceruminoase care favorizează formarea dopului de cerumen.

Rapoarte. Peretele anterior are raport esenţial cu articulaţia temporo-mandibulară cu care poate avea pe plan patologic raport de reciprocitate. Peretele posterior vine în contact cu celulele antrale şi mai profund cu nervul facial în a treia porţiune a apeductului lui Fallope. Peretele inferior este larg şi vine în contact cu loja parotidiană şi conţinutul său, astfel că infecţii din conduct pot trece în parotidă sau afecţiuni parotidiene pot avea simptomatologie otică. Peretele superior vine în raport cu baza craniului iar spre partea internă formează zidul aticei.

Extremitatea externă se deschide în concă printr-un larg orificiu iar extremitatea internă prezintă un şanţ în care se inseră conturul timpanului.

Vascularizaţia şi inervaţia urechii externe.

Arterele au originea în artera temporală superficială şi auriculară posterioară.

Limfaticele feţei interne drenează în grupul ganglionar parotidian inferior iar limfaticele feţei externe în ganglionii pretragali.

Inervaţia sensitivă este asigurată de plexul cervical superficial pentru partea posteroinferioară din pavilion şi conduct, de nervul auriculo-temporal din trigemen pentru partea anterioară a pavilionului, de nervul facial pentru concă şi partea iniţială a conductului (zona geniculată - Ramsay - Hunt), şi de pneumogastric pentru timpan şi partea profundă a conductului ceea ce explică crize de tuse reflexă cînd se excită această zonă.

Urechea medie

Urechea medie este constituită de o serie de cavităţi săpate în osul temporal reunite la naso-faringe printr-un conduct fibrocartilaginos denumit trompa lui Eustache.

In ansamblu are aspectul unei cavităţi neregulate cu 6 pereţi căptuşită de un mucoperiost, în care se află situat lanţul osicular.

Peretele intern este divizat de a doua porţiune a apeductului lui Fallope în două părţi: suprafacial şi subfacial.

- Zona suprafacială formează peretele intern al aticei şi este marcată de relieful canalului semicercular extern.

- Zona subfacială prezintă: fereastra ovală, situată îndărătul promontoriului şi acoperită de platina scăriţei, fereastra rotundă situată postero-inferior faţă de promontoriu şi sinusul timpanic în raport cu canalul semicircular posterior.

Peretele extern este format în mare parte de timpan. Timpanul este o membrană eliptică întinsă de un inel fibros numit bureletul lui Gerlach care se inseră în şanţul timpanal. Porţiunea încadrată de inelul fibros poartă numele de pars tensa iar porţiunea superioară de formă triunghiulară ia denumirea de pars flaccida sau membrana lui Schrapnell. Timpanul posedă un schelet fibros format din fibre radiare şi circulare acoperit fiind la exterior de epiderm şi la interior de mucoasă. Deasupra timpanului peretele extern al casei este închis de zidul aticei, segment intern din peretele superior al conductului auditiv extern.

La examenul otoscópic se constată că timpanul este dirijat oblic în jos şi înăuntru, formînd un unghi obtuz cu peretele superior, fapt important de reţinut în spălătura auriculară, şi are forma unei pîlnii a cărui centru deprimat spre interior ia denumirea de ombilic. Pe suprafaţa timpanului se observă relieful mînerului ciocanului care se termină în centru iar la bază prezintă scurta apofiză a ciocanului de la care pornesc înainte şi îndărăt ligamentele timpanomaleolare care reprezintă zona de separaţie dintre timpanul propriu-zis şi membrana lui Schrapnell. Din centrul timpanului cu direcţie în jos şi înainte se observă o zonă triunghiulară luminoasă cunoscută ca triunghiul luminos al lui Politzer.

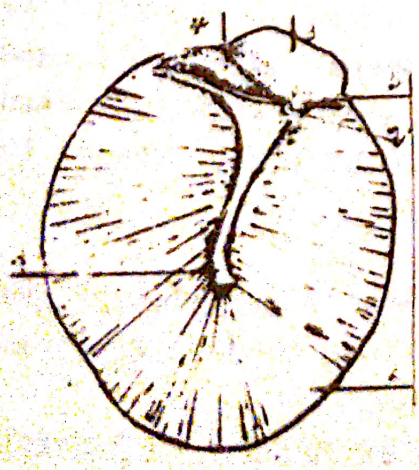

Fig.2.
Timpanul
1. Mînerul ciocanului
2. Scurta apofiză a ciocanului
3. Membrana lui Schrapnell
4. Ligament timpano-maleolar posterior
5. Ligament timpano-maleolar anterior
6. Triunghiul luminos a lui Politzer

Peretele anterior sau tubal carotidian prezintă orificiul prin care iese tendonul muşchiului ciocanului, orificiul otic

al trompei lui Eustache iar inferior este separat printr-o lamă osoasă de carotida internă.

Peretele posterior prezintă în partea superioară un orificiu care se continuă cu aditus ad antrum pînă la antrumul mastoidian. Dedesubt se observă un relief osos numit piramidă prin vîrful căreia iese tendonul muşchiului scăriţei.

Peretele superior numit tegmen timpani este subţire, uneori dehiscent şi este străbătut de vene, ceace explică posibilitatea extensiei unei infecţii pe cale directă sau prin proces osteitic din căsuţă în fosa cerebrală mijlocie.

Peretele inferior numit şi recesus hipotimpanic vine în raport cu golful venei jugulare care uneori herniază în căsuţă conferind timpanului un aspect albăstrui.

Lanţul osicular format din 3 piese (ciocan, nicovală şi scăriţă) situat între timpan şi fereastra ovală are o importanţă considerabilă în microchirurgia urechii.

Ciocanul, este format din cap situat în atică, gît şi mîner încastrat în structura timpanului cu direcţie în jos şi îndărăt pînă la ombilic. Prezintă de asemeni 2 apofize una scurtă şi externă şi alta anterioară lungă şi subţire.

Nicovala este formată din corp care se articulează cu capul ciocanului, o apofiză orizontală scurtă şi o apofiză inferioară lungă care se articulează distal cu capul scăriţei prin apofiza lenticulară.

Scăriţa este constituită din cap, 2 ramuri, anterioară şi posterioară şi platina care se plasează pe fereastra ovală.

Lanţul osicular este ancorat la pereţii căsuţei prin ligamente pe care mucoasa se pliază formînd mezouri prin care merg vasele.

Nervii din căsuţă au o valoare diferită pentru chirurgia urechii. Nervul coarda timpanului situat pe faţa internă a timpanului printre ramura lungă a nicovalei şi gîtul ciocanului serveşte drept reper în individualizarea osişoarelor. Nervul lui Iacobson (IX) cu ramurile sale destinate mucoasei din căsuţă este vizibil pe promontoriu.

Topografia căsuţei.

Porţiunea din căsuţa timpanică situată suprafacial denumită atică comunică cu cavitatea timpanală propriu-zisă printr-un orificiu interatico-timpanic care se poate închide în stări patologice şi exclude posibilitatea de drenaj a acesteia. In acelaşi timp comunicarea dintre atică şi antrum mastoidian prin aditus permite vehicularea infecţiei spre sistemul pneumatic mastoidian.

Existenţa mezourilor determinate de ligamentele ciocanului con-

tribuie la formarea unor fosete sau pungi cu deosebită importanţă în patologia .nfecţioasă a urechii cum sînt fosetele anterioare şi posterioare ale lui Trolstch situate înaintea şi în urma mînerului ciocanului şi punga lui Prussak între nicovală şi membrana lui Schrapnell. Se descrie de asemeni o compartimentare externă şi internă a aticei prin mezoul ligamentului superior al ciocanului.

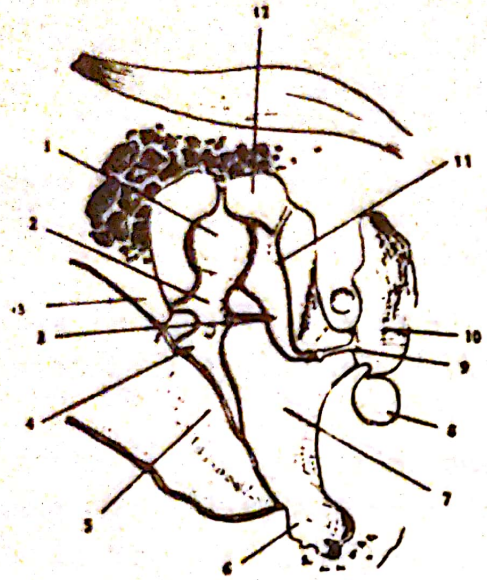

Fig.3.
Secţiune prin urechea medie
1. Capul ciocanului
2. Gîtul ciocanului
3. Lunga apofiză a ciocanului
4. Scurta apofiză a ciocanului
5. Timpanul
6. Hipotimpan
7. Cavitatea mezotimpanală
8. Fereastra rotundă
9. Talpa scăriţei cu fereastra ovală
10. Vestibul osos
11. Corpul nicovalei
12. Atica

Trompa lui Eustache este un tub fibrocartilaginos care face comunicarea şi prin urmare aerisirea urechii medii cu rinofaringele. Trompa are forma a 2 trunchiuri de con vîrf la vîrf cu o zonă îngustată numită istmul tubar.

Trompa are o structură asemănătoare conductului auditiv extern fiind constituită dintr-un segment extern osos şi un segment intern fibrocartilaginos. Extremitatea faringiană a trompei lui Eustache bombează în dreptul peretelui posterior sub numele de bureletul tubar şi serveşte drept reper în identificarea orificiului faringian al trompei.

Aparatul motor al trompei este format din muşchii peristafilini intern şi extern care se contractă în timpul deglutiţiei şi deschid lumenul trompei virtual în perioada de repaos.

Mucoasa care căptuşeşte trompa este o continuare a mucoasei rinofaringiene în căsuţă ceea ce explică posibilitatea de transmitere rinogenă a infecţiei din căile aeriene spre sistemul pneumatic otomastoidian.

Urechea internă

Urechea internă sau labirintul constituie elementul esenţial al urechii, deoarece aici se cantonează organul senzorial cu cele 2

funcţii: auditia şi echilibrul.

Labirintul este constituit din: labirintul osos, labirintul membranos şi lichidele labirintice: perilimfă şi endolimfă.

Labirintul osos sau capsula otică de origine mezodermică cuprinde 2 părţi: labirintul anterior sau melcul şi labirintul posterior format din vestibul şi canale semicirculare.

Melcul osos denumit şi lama de contur are forma unui tub care se rulează descrescînd două ture şi jumătate asemănîndu-l cu cochilia unui melc, în jurul unui nucleu osos conic numit columelă a cărui bază corespunde fundului conductului auditiv intern şi care este străbătută de o serie de canale paralele. In interior tubul osos este separat incomplet de lama spirală care se inseră pe columelă în 2 compartimente denumite: rampa vestibulară şi rampa timpanică.

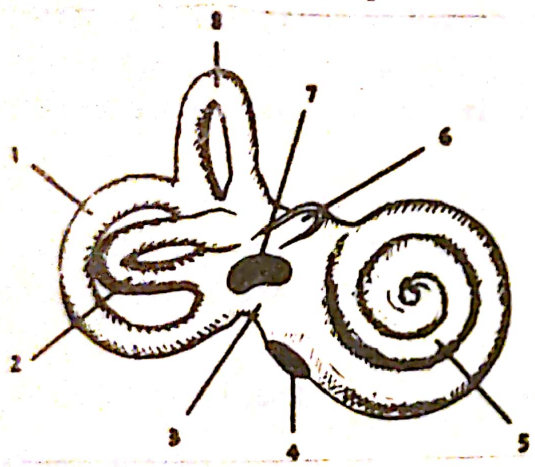

Fig.4.
Vedere de ansamblu a labirintului osos
1.Canal semicircular posterior
2.Canal semicircular extern
3.Vestibul osos
4.Fereastra rotundă
5.Melc osos
6.Apeductul Fallope
7.Fereastra ovală
8.Canal semicircular superior

Vestibulul osos este intercalat între C.A.I. şi casa timpanului.

Are o formă de ovoid neregulat mai înalt decît larg, care prezintă pentru descriere 6 pereţi:

- Peretele intern prezintă o fosetă superioară numită semiovoidă care corespunde utriculei şi foseta hemisferică care corespunde saculei.

- Peretele extern care vine în raport cu casa timpanului, este peretele chirurgical.

In acest perete este săpată fereastra ovală deasupra căreia se găsesc orificiile canalului semicircular extern.

- Peretele anterior este în raport cu prima porţiune a apeductului lui Fallope şi dedesubt cu melcul.

- Peretele inferior este incomplet şi de aici porneşte segmentul iniţial al lamei spinale sub care se găseşte rampa timpanică ce comunică cu fereastra rotundă.

- Pereţii superiori şi externi prezintă orificii pentru deschiderea canalelor semicirculare superior şi posterior.

Canalele semicirculare sînt 3 tuburi osoase în formă de arc care se deschid în vestibul prin 2 extremităţi dintre care una dilatată numită ampulară.

Extremităţile neampulare a canalelor semicircular superior şi posterior se deschid printr-un orificiu comun.

Canalul semicircular extern este situat în plan orizontal, canalul semicircular superior în plan frontal iar canalul semicircular posterior în plan sagital.



Fig.5
Canalele semicirculare osoase
a-c. semicircular extern (orizontal)
b-c. semicircular superior (frontal)
c-c. semicircular posterior (sagital)

Apeductul vestibulului începe în vestibul şi se termină pe faţa postero-superioară a stîncii.

Labirintul membranos este format din 2 porţiuni:

- canalul cochlear situat anterior (labirint anterior)
- sacula, utricula şi canalele semicirculare situate posterior (labirint posterior).

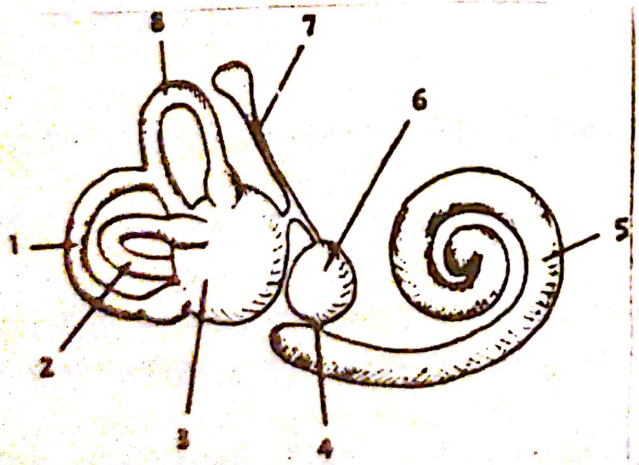

Fig.6.
Labirintul membranos
1. Canal semicircular posterior
2. Canal semicircular extern
3. Utricula
4. Canal Hensen
5. Melc membranos
6. Sacula
7. Canal endolimfatic
8. Canal semicircular superior

La acestea se adaugă canalul şi sacul endolimfatic.

1. Canalul cochlear este un tub membranos de formă prismatică, triunghiular pe secţiune, care începe în fund de sac în vestibulul osos, apoi pătrunde în melcul osos unde se aşează cu vîrful pe marginea liberă a lamei spirale şi cu baza pe peretele extern al tubului osos.

In această situaţie parcurge 2 ture şi jumătate ca şi lama spirală şi se termină în deget de mănuşă la vîrful melcului.

Prin poziţia sa separă complet rampa vestibulară de rampa tim-

panică care vor comunica între ele printr-un orificiu denumit helicotremă situat la vîrful melcului.

Peretele extern denumit şi ligament spiral aderă la peretele osos al melcului.

Peretele superior ia numele de membrana lui Reissner şi separă canalul cochlear de rampa vestibulară.

Peretel inferior mai gros fixat între lama spirală şi ligamentul spiral în afară cunoscut ca membrană bazilară, separă canalul cochlear de rampa timpanică.

Melcul membranos este căptuşit de un epiteliu plat în dreptul membranei lui Reissner şi la nivelul peretelui extern.

La nivelul membranei bazilare, epiteliul se diferenţiază în celule de susţinere şi celule senzoriale care formează un ansamblu re - liefat numit organul lui Corti.

Dintre celulele de susţinere cele mai importante sînt pilierii lui Corti intern şi extern , depărtaţi la bază şi fuzionaţi de vîrf.

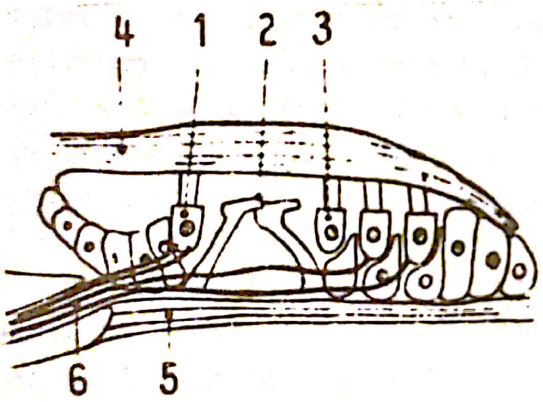

Fig.7.
Organul lui Corti
1. Celula sensorială internă
2. Pilierii lui Corti
3. Celule sensoriale externe
4. Membrana lui Corti
5. Membrana bazală
6. Dendritele neuronilor din ganglionul lui Corti

Aşezarea succesivă pe membrana bazilară a pilierilor lui Corti în număr de 3 mii de perechi determină în ansamblu tunelul lui Corti.

Celulele senzoriale dispuse în număr de 3 în afara pilierului extern şi una înăuntrul pilierului intern sînt prevăzute cu cili la vîrf, iar baza înconjurată de ramificaţiile dentritelor neuronilor din ganglionul lui Corti.

Deasupra organului lui Corti se găseşte, membrana tectoria care are raporte strînse cu celulele ciliate.

2. Utricula şi sacula au formă de rezervor membranos, utricula mai mare situată deasupra şi sacula de volum mai mic dedesubt.

In utriculă se deschid canalele semicirculare, membranoase,iar sacula comunică printr-un scurt canal cu porţiunea incipientă a melcului membranos (canal Hensen).

Comunicarea între utriculă şi saculă se face indirect prin cele 2 ramuri ale canalului endolimfatic care se termină în fund de sac,sub

dura care acoperă faţa postero-superioară a stîncii.

Utricula şi sacula sînt căptuşite de un epiteliu plat care în dreptul peretelui intern se diferenţiază în celule senzoriale şi celule de susţinere formînd macula sau pata acustică.

Macula utriculară sau lapillus este aşezată orizontal în plan sagital iar macula saculară este aşezată în plan frontal.

Canalele semicirculare membranoase sînt căptuşite de un epiteliu care la nivelul ampulei formează un ansamblu senzorial, denumit creasta acustică sau ampulară.

Celulele senzoriale sînt prevăzute cu cili care pătrund într-o masă gelatinoasă denumită cupulă.

Originea fibrelor nervoase auditive

Ganglionul lui Corti analog unui ganglion spinal nu este omogen, neuronii fiind dispersaţi în canalul lui Rosenthal situat în lungul inserţiei lamei spirale pe columelă, pentru ca dendritele să ajungă în dreptul bazei celulelor ciliate corespondente.

Axonii străbat columela şi ajung în fundul C.A.I. unde formează nervul cochlear care împreună cu nervul vestibular definesc nervul auditiv. Acesta străbate fosa cerebeloasă, după care nervul cochlear se separă şi face sinapsă în nucleii cochlear, ventral şi dorsal din punte.

In continuare fibrele care pleacă din aceşti nuclei urcă în parte homolateral formînd lemniscusul lateral care se termină în corpul îngenuncheat intern şi tuberculul quadrigemen posterior respectiv (centru primar în arcul reflex auditiv care asigură reacţia de răspuns prin fascicolul tectobulbar şi tectospinal).

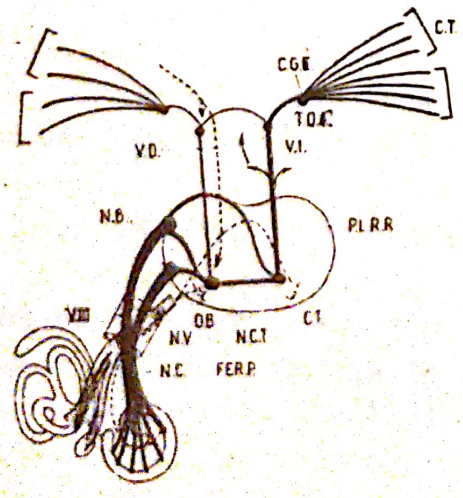

Fig.8.
Analizorul cochlear
(auditiv)

N.B. -nucleii bulbo-pontini auditivi
N.C.T. - nucleii corpului trapezoidal
C.T. - corpul trapezoidal
P.L.B.R. - partea laterală a bandeletei Reil
T.Q.P. - tuberculii quadrigemeni posteriori
C.G.I. - corp geniculat intern
C.T. - cortex temporal
N.V. - nervul vestibular
F.E.R.P. - Fascicolul eferent Rasmussen - Portmann

Alt grup de fibre se opresc în oliva pontină homo sau hetero laterală de unde vor pleca fibre ce se ataşează la lemniscusul

lateral de partea opusă astfel încît de aici în sus căile auditive au proiecţie corticală bilaterală fapt de importanţă majoră pe plan fi - ziologic.

In ce privesc fibrele ce pleacă din nucleul dorsal bulbar cu - noscute sub numele de striile acustice au rol de conexiune interseg - mentară între sistemul acustic şi formaţia reticulată.

Percepţia auditivă se realizează prin fibre cu traiect impre- cis cunoscut care unesc corpul geniculat intern cu ariile auditive corticale primare, secundare şi asociate din lobul insulei situat în scizura lui Sylvus.

Inervaţia eferentă a cochleei

Existenţa unei căi cortico olivare prin lemniscusus lateral pa- re sigură. De aici fibre olivocochleare directe şi încrucişate descri- se de Rasmussen şi apoi de M.Portmann ajung la baza celulelor ciliate unde exercită un rol inhibitor asupra potenţialului de acţiune.

Această acţiune inhibitorie este considerată de alţi autori ca fiind cu punct de plecare din nucleul parasimpatic salivar superior care prin nervul intermediar al lui Wrisberg şi apoi prin anastomoze- le cochleo - faciale ajung la celulele senzoriale auditive.

Lichidele labirintice sînt constituite de perilimfă situată în afara labirintului membranos, endolimfă situată în interiorul melcului membranos şi cortilimfa o variantă a acesteia situată în tunelul lui Corti.

Perilimfa şi endolimfa sînt lichide clare fără culoare, care se deosebesc prin compoziţie şi locul de producere.

Ph-ul lichidelor labirintice asemănător LCR - ului este neutru sau uşor alcalin.

Dintre elementele ionice perilimfa conţine mult sodiu şi puţin potasiu, iar endolimfa mult potasiu şi relativ puţin sodiu.

In ce priveşte compoziţia proteică titrul proteinelor este mai mare în perilimfă dar mai scăzut decît în serul sanguin.

Mucopolizaharidele acide produse în stria vasculară se găsesc în concentraţie mare în endolimfă.

Pentru clarificarea posibilităţilor de producere a perilimfei s-au efectuat cercetări de injectare de săruri, substanţe fluorescen- te, izotopi etc. în LCR, labirint şi sînge şi s-a dedus că perilimfa are o origine dublă - LCR şi sînge.

Endolimfa se produce prin difuziune selectivă a perilimfii prin membrana lui Reissner şi îndeosebi la nivelul striei vasculare din dreptul ligamentului spiral de unde transportă O_2 la celulele

senzoriale.

Cortilimfa situată în tunelul Corti reprezintă un filtrat de LCR care contribuie la nutriţia organului lui Corti.

BAZELE FIZICE SI FIZIOLOGICE ALE AUDITIEI

Stimulul acustic este o vibraţie moleculară a cărei energie este captată şi transformată de ureche şi apoi transmisă la centrii auditivi corticali unde devin sunet propriu-zis.

Pentru a fi auzit stimulul trebuie să aibă o frecvenţă cuprinsă la om între 16 Hz - 16.000 Hz şi o intensitate a cărei unitate de măsură în audiometrie este decibelul, adică cea mai mică intensitate sonoră susceptibilă de a fi percepută de urechea umană normală.

In raport cu transmiterea şi transformarea stimulului sonor, aparatul auditiv poate fi divizat în 3 sisteme care nu se suprapun exact cu descrierea anatomică a urechii.

- Primul sistem asigură transmisia mecanică în urechea externă, urechea medie şi o parte din urechea internă.

- Al doilea sistem este reprezentat de aparatul neurosenzorial care asigură transformarea mesajului sonor (mecanic) în curent bioelectric.

- Al treilea sistem este ansamblul de nuclei şi fibre care asigură transmisia pînă la scoarţă.

1) Sistemul de transmisie mecanică începe cu pavilionul care direcţionează sunetele spre concă, determinînd astfel, o creştere a presiunii în conductul auditiv extern.

Timpanul prin structura sa rigidă constituie primul obstacol şi funcţionează ca membrana unui microfon sub presiune, astfel că în funcţie de sediul şi mărimea unei perforaţii se compromite variabil transmiterea sunetelor.

Lanţul osicular asigură transmisia globală şi masivă a vibraţiilor spre fereastra ovală. Mobilitatea normală a timpanului şi lanţului osicular este asigurată prin egalizarea presiunii din căsuţă în timpul deglutiţiei cînd se deschide trompa lui Eustache.

Aparatul timpano-osicular nu are un rol pur pasiv, deoarece o modulaţie a acestuia este posibilă prin acţiunea muşchilor ciocanului şi scăriţei a căror contracţie este reflexă, simultană şi antagonistă.

Cînd excitantul sonor depăşeşte 80 Db intensitate, nucleii acustici conexează nucleul facial care determină reflex contracţia muşchiului scăriţei. In acest fel se blochează lanţul osicular şi se asigură protecţia organului auditiv.

Secţiunea muşchiului scăriţei la animalele de experienţă expuse la zgomot duce rapid la surditate.

Transmiterea vibraţiilor sonore prin sistemul timpano-osicular întîmpină o rezistenţă numită impedanţă care rezultă din sumarea a 3 factori: frecarea, masa şi rigiditatea.

Măsurarea impedanţei prin impedancemetrie alături de cercetarea reflexului stapedian au devenit de uz curent în audiometrie.

In momentul cînd stimulul sonor pătrunde prin fereastra ovală în perilimfa vestibulară conform legilor fizicii pierde 97 % din energia sa. Graţie însă raportului de suprafaţă de 1/20 dintre platina scăriţei şi suprafaţa timpanului, vibraţiile sonore recîştigă o amplificare de 60 % din valoarea iniţială (3x20).

In continuare mişcările oscilatorii ale platinei induse de sunet produc variaţii de presiune în lichidele labirintice după un circuit: vestibul, rampa vestibulară, helicotremă, rampa timpanică, fereastra ovală care nu ar fi posibilă fără diferenţa de fază adică absenţa unei atingeri simultane de către vibraţia sonoră a celor 2 ferestre, posibilă numai prin integritatea timpanică.

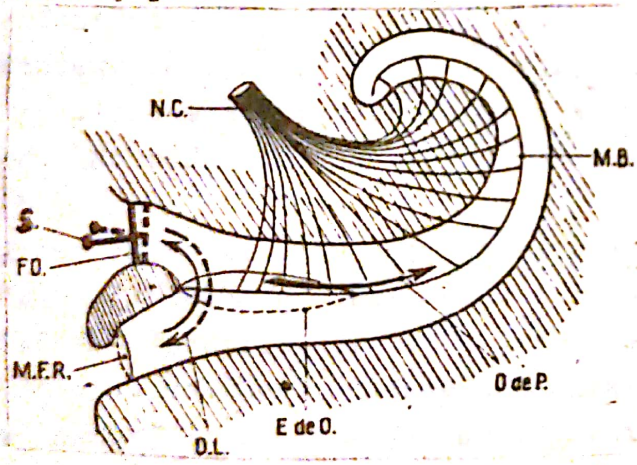

Fig.9.
Circuitul vibraţiilor sonore în melcul membranos

S.	Scăriţa
F.O.	Fereastra ovală
M.B.	Membrana bazilară
O.P.	Unda de propagare
M.F.R.	Membrana ferestrei rotunde
N.C.	Nervul cochlear

La rîndul lor toate elementele mobile endocochleare se pun în vibraţie, în special membrana bazilară şi organul lui Corti. Ca structură membrana bazilară este formată din fibre transversale a căror lungime şi grosime cresc de la bază spre vîrful columelei. Prin urmare cu cît frecvenţa undei sonore este mai joasă, cu atît mişcarea ondulatorie a membranei bazilare va fi mai amplă ceea ce explică captarea sunetelor grave spre vîrful columelei şi invers a celor acute spre bază.

In acelaşi timp deplasările membranei tectoria în dreptul organului lui Corti provoacă o înclinare variabilă a cililor în raport cu hiperpresiunea sau depresiunea lichideler cochleare în cursul vibraţiilor acustice.

Aceste mişcări ciliare reprezintă ultimul fenomen mecanic al auditiei.

Sistemul neurosensorial este format din celula senzorială cu sinapsa primului neuron aferent.

Energia mecanică determinată de mişcarea cililor produce fenomene bioelectrice în celulă care modifică potenţialul electric de repaus în potenţial receptiv sau microfonic care reproduce exact frecvenţa şi amplitudinea stimulului acustic.

Fenomene bioelectrice determină liberarea de către celulă a unui mediator chimic la nivelul sinapsei care excită dendritele şi determină în nerv un potenţial de acţiune sau influx nervos.

Producerea influxului nervos se conduce după 2 mari legi ale neurofiziologiei:

1. Legea totului sau nimic după care influxul nervos apare la un anumit prag de excitaţie şi nu variază în amplitudine sau durată indiferent dacă creşte intensitatea.

2. Legea perioadei refractare. După fiecare influx nervos urmează o perioadă refractară de 1/1000 din secundă. Prin urmare, dacă pînă la 1000 Hz există un răspuns automat a unor fibre specializate, peste această frecvenţă, mai multe grupe de fibre răspunzînd fiecare unui component al frecvenţei, asigură o transmisie globală încît la nivelul scoarţei sunetul respectiv este înregistrat cu toate caracterele sale.

3. Sistemul de transmisie descris mai sus asigură transportul influxului nervos spre ariile corticale temporale. In acest traiect este integrat de alţi centri adică suferă numeroase influenţe de la alte sisteme (sistemul reticulat, sistemul eferent cochlear etc.

Procesul de integrare auditivă şi de integrare a limbajului se face în timp în 3-4 stadii cu intervenţia unor mecanisme neurofiziologice: atenţia, obişmuinţa, condiţionarea, memorizarea.

I. Stadiul de identificare la cochlee unde se face recunoaşterea caracterelor acustice ale stimulului sonor.

II. In acest stadiu influxul nervos ajuns la scoarţă devine senzaţie conştientă. Se recunosc zgomotele şi fonsmele ceea ce presupune o condiţionare anterioară şi o înregistrare prin memorie.

III. Integrarea auditivă duce la o simbolizare a mesajului sonor care capătă calitatea de concept abstract şi poate fi exprimat verbal (cuvîntul).

IV. Acest stadiu este specific speciei umane. Integrarea auditivă şi verbală constă în înţelegerea unui ansamblu de mesaje sono-

re simbolice (cuvinte) structurate în stadiul precedent şi se realizează limbajul.

Dacă urechea este la originea limbajului, pentru perfecţionare, se face apel la mecanisme intelectuale superioare care depăşesc auditia.

Audiţia biauriculară creiază un confort superior faţă de cea monoauriculară prin scăderea pragului de intensitate şi prin localizarea sursei sonore la care contribuie şi mişcările capului.

Fiziologia analizorului vestibular

Analizorul vestibular este format dintr-un segment periferic sau de recepţie numit aparat vestibular situat în labirintul posterior, un segment de transmisie format din fibre şi nuclei ce alcătuiesc calea vestibulară şi un segment de percepţie sau cortical.

Anatomia aparatului vestibular a fost descrisă la labirintul membranos.

Calea de transmisie vestibulară: primul neuron vestibular se găseşte în gangliomul lui Scarpa. Dentritele culeg excitaţiile din utriculă, saculă şi canalele semicirculare iar axonii formează rădăcina vestibulară a nervului auditiv care pătrunde în bulb şi se termină prin ramura descendentă în nucleul triunghiular şi nucleul lui Roller iar ramura ascendentă în nucleul triunghiular, nucleul Deiters (nucleul vegetativ) şi Bechterew, nucleii care reprezintă al doilea neuron vestibular.

De la nucleii vestibulari pleacă fibre eferente grupate: fascicol vestibulo-spinal, vestibulo-cerebelos, vestibulo-mezencefalic, vestibulo telencefalic şi sosesc fibre aferente: fascicolul spino - vestibular, cerebelo-vestibular, reticulo-vestibular etc.

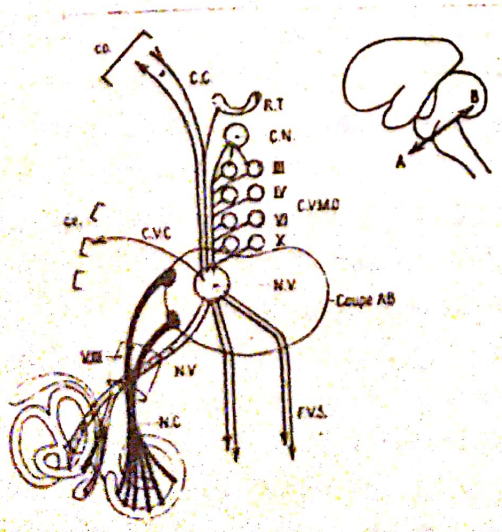

Fig.10
Analizorul vestibular
N.V. Nucleii vestibulari bulbari
C.V.C. Fascicol vestibulo-cerebelos
C.V.M.O. Fascicol vestibulomezencefalic (pentru nucleii oculomotori, vag, nucleii substanţei reticulate, nucleu roşu)
R.T. Nuclei cenuşii la baza creierului
F.V.S. Fascicol vestibulo-spinal
C.C. Conexiuni corticale
N.C. Nervul cochlear

Nervul vestibular, nucleii vestibulari, conexiunile cu cerebelul, nucleii oculo-motori, nucleii substanţei reticulate şi nucleul roşu, formează suportul anatomic al unui arc reflex primar cu conexiuni în nucleii de la baza creierului şi scoarţă.

Segmentul de percepţie sau cortical: fenomenele vestibulare sînt pur reflexe şi rămîn în general în afara conştiinţei. Totuşi unele observaţii arată existenţa de centri corticali de sensibilitate atenuată la care pot ajunge unele excitaţii ce depăşesc un anumit prag (zona frontală, zona temporală).

Conexiunile ascendente vestibulo-mezencefalice sînt încrucişate încît o paralizie vestibulară unilaterală se obţine numai prin leziunea aparatului vestibular a nervului sau a nucleilor vestibulari.

Urechea internă prin aparatul vestibular participă la menţinerea echilibrului static sau în cursul unor mişcări complexe împreună cu excitaţiile chinestezice şi vizuale(la echilibru dinamic).

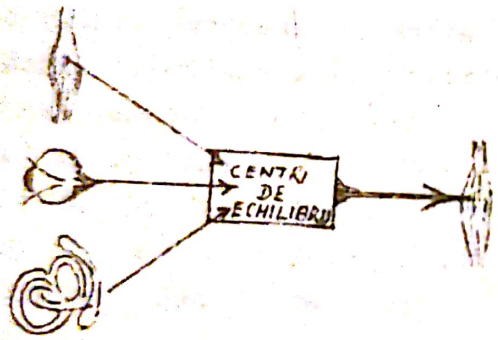

Fig.11
Stimuli aferenţi de la labirint, ochi, muşchi la nucleii vestibulari şi în flux nervos eferent pentru muşchi striaţi

Aparatul vestibular este considerat ca proprioceptorul cel mai perfecţionat din organism care are rolul cel mai important în orientarea spaţială şi în programarea mişcărilor corpului.

Stimulii specifici care acţionează asupra receptorilor vestibulari (petele şi crestele acustice) sînt:

a. forţa de gravitaţie reprezintă un stimul care acţionează în mod continuu chiar în repaus şi imobilitate absolută a capului. Ca urmare va determina excitaţii cu caracter continuu la nivelul receptorilor vestibulari.

b. acceleraţia angulară, rectilinie şi forţa centrifugă sînt stimuli discontinui care determină excitaţii numai în cursul mişcărilor capului separat sau în contextul întregului organism.

Canalele semicirculare formează organul funcţiei cinetice deoarece receptorii ampulari sînt excitaţi de mişcarea capului care determină mişcarea endolimfei. Aceasta produce lunecarea şi flexia cupulei pe cilii senzoriali la nivelul crestelor acustice.

Prin urmare în condiţii fiziologice, deplasarea endolimfei se

produce în cursul fiecărei deplasări spaţiale a capului şi determină excitaţii variabile ca intensitate în raport cu canalul în care se produce mişcarea.

Excitaţia labirintului cinetic a dus la formularea legilor lui Ewald:

- în canalele orizontale curentul ampulopet determină excitaţia cea mai puternică cu rotaţia capului şi secusa lentă a nistagmusului opusă direcţiei de compresiune.

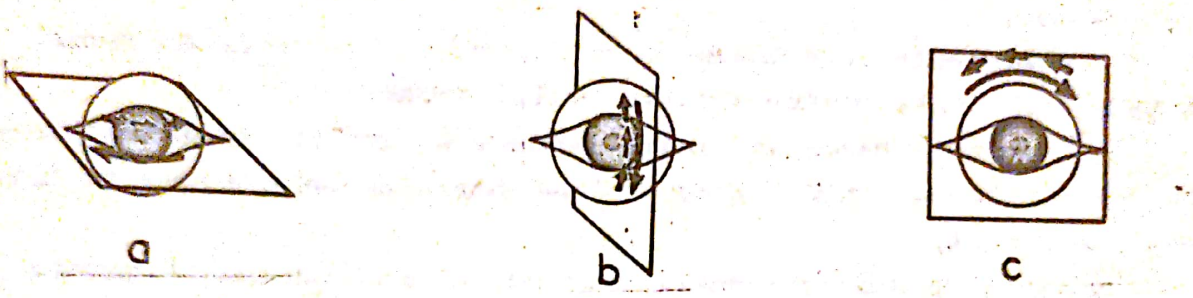

Fig.12.
a) Nistagmus orizontal - rotator
b) Nistagmus vertical în plan sagital
c) Nistagmus rotator în plan frontal

- In canalele verticale din contra curentul ampulifug este cel mai puternic.

- Corolar, apare legea lui Flourens care arată că deplasarea capului şi ochilor are loc în planul canalului excitat.

In afară de stimulii cinetici fiziologici, o serie de stimuli cum sînt variaţiile termice, un stimul mecanic,galvanic, sonor sau variaţii chimice ale endolimfei pot determina excitaţii în receptorii vestibulari.

Receptorii statici din utriculă şi saculă sînt excitaţi de gravitaţie şi acceleraţia rectilinie care acţionează ca forţe mecanice prin presiune, tracţiune şi în special alunecare a membranei otolitice pe epiteliul neurosenzorial al petei acustice. Macula utriculară controlează schimbările de poziţie în plan sagital iar macula sacula-ră schimbările de poziţie în plan frontal.

Nucleii vestibulari avînd strînse conexiuni cu nucleii bulbo - reticulomezencefalici determină reflexe vestibulare care acţionează pe musculatura striată a capului, a gîtului, a trunchiului şi a membrelor. Aceste reflexe se pot divide în:

- reflexe de postură sau antigravitaţionale
- reflexe de redresare
- reflexe de preparare (de întărire)a activităţii piramidale în mers.

In concluzie acţiunea aparatului vestibular se poate rezuma astfel:

- contribuie la definirea sensibilităţii spaţiale prin datele furnizate asupra poziţiei capului în spaţiu împreună cu excitaţiile care provin din alţi proprioceptori sau exteroceptori,

- contribuie la menţinerea echilibrului somatic prin controlul continuu al activităţii antigravitaţionale a muşchilor modificînd tonusul în musculatura gîtului, membrelor, poziţii compensatoare a ochilor,

- contribuie la menţinerea echilibrului în spaţiu în cursul deplasărilor bruşte graţie arcului reflex primar,

- determină deplasări compensatoare a capului, membrelor, corpului şi ochilor în cursul unor reflexe dinamice determinată de mişcarea centrifugă.

Examenul aparatului vestibular sau al echilibrului cuprinde mai multe probe:

- probe spontane denumite teste globale sau statocinetice care studiază echilibrul individului în condiţii normale şi fără stimulare specială a aparatului vestibular (poziţia în picioare în repaus cu ochii deschişi sau închişi, devierea în mers, devierea membrelor superioare, devierea globilor oculari - nistagmus),

- probe provocate sau teste de stimulare prin excitaţii specifice labirintului posterior reprezentate pentru canalele semicirculare de probele nistagmice adică cercetarea nistagmusului provocat prin stimuli rotatori, termici, galvanici etc.

SEMIOLOGIE OTOLOGICA

In cursul unei afecţiuni otologice bolnavul vine să se consulte pentru unul sau mai multe din următoarele 7 simptome: 1)otalgie, 2) surditate, 3) vertijul auricular, 4) acufene, 5) otoreea, 6) cefaleea de origine auriculară, 7) paralizie facială periferică.

1. OTALGIA. Durerea de ureche este un element patologic, adeseori întîlnit în clinică şi se datoreşte mai frecvent unei afecţiuni auriculare luînd numele de otodinie.

Alteori, durerea este provocată de o leziune situată la distanţă de ureche sau printr-o simplă nevralgie. Aceste dureri cu sediul extraauricular sînt otalgii reflexe şi se datoresc distribuţiei concomitente ale nervilor trigemen, gloso-faringian, pneumogastric la un organ aerodigestiv superior şi unul din segmentele urechii.

A. Otalgia de origine auriculară (otodinia) este în general violentă şi se datoreşte unei leziuni la nivelul pavilionului şi conductului auditiv extern sau la urechea medie.

Leziuni externe vizibile de pavilion:
- afecţiuni dermatologice
- plăgi, contuzii
- pericondrită, abces

Leziuni otoscopice:

a.La nivelul conductului:
- corpi obstructivi de conduct (corpi străini, dop cerumen, dop epitelial)
- otită externă, localizată sau difuză
- zona
- tumori infectate

b.La nivelul timpanului:
- otite medii acute
- otite medii cronice supurate reîncălzite

B. Otalgia extraauriculară:

Dureri reflexe cu punct de plecare lezionale diverse:
- dentare
- faringiene (inflamatorii sau neoplazice îndeosebi cancerul de rino-faringe, de oro-faringe, de sinus piriform)
- linguale (cancer al bazei limbii)
- laringiene (cancer de coroană laringiană, cancer subglotic)
- parotidiene

Dureri nevralgice:
- stilalgia (stiloida lungă)
- simpatalgia
- nevralgia de trigemen (leziune a nervului auriculo-temporal), de gloso-faringian (nervul lui Jacobson) de pneumogastric (ramul auricular) sau prin anastomozele nervului occipital a lui Arnold.

2. SURDITATEA. Cauzele surdităţii sînt multiple şi se împart în două mari categorii:

- surditate de transmisie prin leziuni de ureche externă şi medie care împiedică transmiterea sunetelor la aparatul cochlear;
- surditate de percepţie cînd leziunea se găseşte la nivelul urechii interne, a nervului auditiv sau a centrilor auditivi.

I. Surditatea veritabilă (pierdere la nivelul pragului de intensitate a audiţiei).

Surditate de transmisie:

a.Leziuni ale urechii externe:
- malformaţii
- stenoză de conduct
- infecţie de conduct
- leziuni obstructive (corpi străini, dop epitelial)

b.Leziuni de ureche medie:
- obstrucţie tubară
- otite medii şi sechelele lor

- tumori
- malformaţii ale lanţului osicular

c. Leziuni ale capsulei otice:
- infecţie
- otodistrofie (otospongioză, etc.)

Surditate de percepţie

a. Leziuni de ureche internă:
- malformaţii
- intoxicaţii prin medicamente (streptomicină, kanamicină, neomicină etc.)
- infecţii:
  - de vecinătate (otită medie)
  - primară (labirintită)
  - virale (oreion, virus neurotrop, zona)
- tulburări vasculotensionale a labirintului (tulburări vasculare, boala lui Ménière)
- traumatisme
- tumori
- hereditate (presbiacuzie)

b. Leziuni retrolabirintice (radiculare)
- infecţioase (meningite) sechele peripetroase de otită
- virale (oreion, virusuri neurotrope, zonă)
- nevritice
- tumorale (neurinom de acustic)

c. Leziuni centrale, bulbare inferioare
(leziunile înalte centrale nu determină surditate sau în mică măsură)

II. Tulburări de identificare a mesajului sonor

- leziuni ale organului Corti şi ale nervului cochlear determină tulburări minime.

3. VERTIJUL AURICULAR descris de bolnav ca o stare de rău, senzaţie de nesiguranţă sau tendinţă la lipotimie exprimă suferinţa uneia din elementele care constituiesc sistemul vestibular.

Echilibrul corpului uman este asigurat în mod esenţial prin sistemul vestibular, prin sensibilitatea profundă proprioceptivă şi accesoriu vederea.

Vertijul apare prin leziunea unui element al analizorului vestibular astfel că vom deosebi după sediul leziunii: vertijul labirintic, vertijul retrolabirintic sau radicular şi vertijul central sau nuclear.

Vertijul reprezintă senzaţia eronată de deplasare a bolnavului în raport cu obiectele din jur sau a obiectelor în raport cu persoana sa.

I. Vertije periferice labirintice:
Datorite unei leziuni de vecinătate imediată a labirintului
- leziuni ale urechii externe: leziuni obstructive ale conductului auditiv extern.

- leziuni ale urechii medii: otite

Datorite atingerii labirintului posterior:
- traumatisme (fracturi, comoţie labirintică)
- intoxicaţii
- infecţii
- vasculare: - prin tulburare locală
  - prin tulburare generală
  - prin tulburare la distanţă
- hipertensiunea endolimfei (boala lui Ménière)

II. Vertije periferice retrolabirintice sau radiculare:

Infecţii:
- meningite, complicaţii otice peripietroase
- neurolabirintice (sifilis)
- virale (oreion, virus neurotrop)

Procese tumorale:
- neurinom de acustic, meningiom, etc.

III. Vertije centrale:

Bulbare: sindrom caracterizat prin atingerea arcului vestibular primar:

- siringobulbie, scleroză în plăci, tulburări vasculare ale nucleilor bulbari, tumori bulbare, leziuni ale trunchiului cerebral şi ale cerebelului.

Suprabulbare şi leziuni înalte: sindrom caracterizat mai mult prin desechilibru decît prin vertij:

- leziuni îndepărtate de arcul reflex primar, sindromul frontal, comoţia cerebrală etc.

4. ZGOMOTELE AURICULARE SAU ACUFENELE pot fi:

I. Acufene entotice (datorite unei leziuni a urechii):

Acufene obiective (perceptibile de anturaj):
- clonii a muşchilor osiculari (clacmente repetate)

Acufene subiective (nepercepute de anturaj):
- zgomote în general grave se întîlnesc în:
  - toate leziunile obstructive ale urechii externe
  - toate leziunile urechii medii în special otospongioză
- zgomote în general acute:
  - în toate leziunile urechii interne (traumatice, intoxicaţie, tulburări vasculo-tensionale, degenerescenţă labirintică, etc.).

II. Acufene periotice (sînt în general obiective, fiind determinate de leziuni periauriculare)

- zgomote scurte repetate: musculare sau articulare
- zgomote pulsatile: vasculare (glomus carotidian, glomus jugular etc.).

III. Acufene nervoase de origine centrală

- stări depresive, histerie etc.

IV. Acufene halucinatorii pot însoţi halucinaţii auditive:

- sînt considerate obiective de către individ (aura epileptică).

5. OTOREEA

Prin conductul auditiv extern se poate exterioriza: lichid clar ca apa, serozitate gălbuie sau sanguinolentă, puroi, lamele albe de colesteatom, mucus clar sau purulent, sînge.

a. Lichidul clar ca apa este aproape totdeauna lichid cefalo-rahidian.

b. Otoreea sub formă de serozitate clară se observă la începutul otitelor acute dar mai frecvent prezintă o tentă gălbuie sau aspect sanguinolent cum se mai constată în eczema acută şi otita externă difuză. In unele otite medii cu etiologie virotică, otoreea poate rămîne seroasă.

c. Otoreea purulentă este cea mai frecventă din toate.

Apare în otitele acute începînd în a patra zi, este filantă şi fără miros. In otitele cronice purulente, otoreea poate fi mucoasă sau purulentă, situaţie în care este fetidă şi traduce existenţa unei osteite mastoidiene sau a unui colesteatom.

d. Lamelele albe-sidefii, evidenţiate în lichidul de spălătură auriculară dintr-o otită cronică supurată sînt caracteristice pentru existenţa unui colesteatom.

e. Otoreea mucoasă clară sau mucopurulentă se observă în otitele acute în curs de vindecare şi în otoreea tubară.

f. Otoragia poate fi consecutivă unui traumatism care interesează şi timpanul sau separat. Otoreea sanguinolentă din cursul unei otite cronice supurate se datoreşte unui polip sau burjonilor neoplazici care sîngeră uşor.

Otoragia uneori de lungă durată şi dificil de oprit se întîlneşte în tumora de glomus jugular exteriorizată în conduct.

Otoragia se mai întîlneşte în miringita gripală prin eclozionea veziculelor de pe suprafaţa timpanului.

6. CEFALEEA DE ORIGINE AURICULARA constituie deseori un semnal de alarmă şi trebuie analizată cu toată atenţia deoarece poate fi manifestarea unei complicaţii endocraniene care să necesite un tratament energic şi de urgenţă.

In complicaţiile endocraniene ale otitelor, cefaleea nu lipseşte niciodată, şi se prezintă sub formă continuă, profundă, deseori, unilaterală sau are un caracter difuz.

In cursul afecţiunilor otologice obişnuite cefaleea este frecvent întîlnită alături de otalgie.

In otitele acute apariţia cefaleei în regiunea temporală

orientează diagnosticul spre existenţa unei osteite mastoidiene.

In otita cronică supurată cefaleea reprezintă preludiul unei complicaţii endocraniene.

Cefaleea continuă însoţită de supuraţie şi nevralgie de trigemen cu sau fără paralizia nervului oculo-motor extern traduce existenţa unei petrozite.

7. Paralizia de nerv facial otogenă
(vezi complicaţiile otitelor)

P A T O L O G I A U R E C H I I

I. MALFORMATIILE URECHII

Toate anomaliile de dezvoltare auriculară de origine congenitală, fac parte din acest grup de afecţiuni.

Urechea se dezvoltă în timp şi spaţiu din două porţiuni distincte:

- pars otica de origine ectodermică (organul lui Corti) şi mezodermică (capsula labirintică) va edifica urechea internă începînd cu a treia săptămînă de viaţă intrauterină pînă la 5 luni,

- pars branhialis formată din prima fantă branhială şi arcurile branhiale vecine (mandibular şi hioidian) va edifica urechea externă şi medie.

Prima fantă branhială prezintă o pungă branhială externă de natură ectodermică şi o pungă branhială internă de natură endodermică iar septul separator dintre ele va constitui viitorul timpan.

Pavilionul se formează din îngroşarea marginii dorsale a pungii ectodermice pe care apar o serie de formaţiuni ce vor constitui părţile componente ale acestuia.

Conca şi conductul auditiv extern derivă din fundul fosetei care se constituie prin delimitarea pavilionului. Dezvoltarea embriologică a urechii externe şi medii începe mai tîrziu decît a urechii interne şi se termină între 7-9 luni de viaţă intrauterină.

Urechea externă este situată iniţial jos şi anterior lîngă comisura bucală apoi se deplasează în sus şi îndărăt prin dezvoltarea arcului mandibular.

Malformaţia auriculară poate surveni deci pe <u>urechea externă</u> (anomalie de pavilion şi conduct), pe <u>urechea medie</u> (modificări ale casei timpanului şi a lanţului osicular) adeseori asociate între ele, urechea internă fiind normală. De asemeni se pot observa anomalii izolate ale <u>urechii interne</u> sau asociate cu cele precedente.

Anomaliile urechii externe cuprind:

- Malformaţiile paviliomului: macrotia, microtia, urechea în ansă, bifiditatea lobului, care se rezolvă prin corecţie chirurgicală.

- Oprirea în dezvoltare a paviliomului şi conductului auditiv extern cuprinde agenezia sau aplazia paviliomului, care este redus, un simplu burelet şi imperforaţia de conduct frecvent asociată cu precedenta.

- Fistulele congenitale rezultă prin defect de acolare între cele 2 margini ale primei fante branhiale şi sînt situate înaint a tragusului (fistule pretragale) sau se deschid în conduct (coloboma auris). Prin orificiul cutanat se scurge un lichid vîscos alb-gălbui. Uneori orificiul de deschidere se închide şi atunci prin acumularea secreţiei se constituie un veritabil chist care se poate suprainfecta. Tratamentul este chirurgical şi constă în rezecţia traiectului sau ablaţia chistului, incizie şi drenaj în caz de supuraţie.

- Apendicii cartilaginoşi pretragali sînt burjoni dermo-epidermici pediculaţi situaţi înaintea tragusului care se extirpă foarte uşor.

- Heterotipia auriculară se caracterizează prin malformaţia paviliomului cu ectopia lui la obraz asociată uneori cu aplazii de ureche medie şi ureche internă.

Anomaliile de ureche medie se concretizează prin modificări ale cavităţii urechii medii redusă deseori la o simplă fantă şi prin anomalii de formă, număr şi alterări articulare interosiculare. Ferestrele labirintice sînt adeseori blocate de ţesut osos iar nervul facial deseori demudat are un traiect variabil.

Ageneziile de ureche medie asociate frecvent cu imperforaţia conductului auditiv extern pot fi rezolvate printr-un act chirurgical funcţional de tip timpanoplastie care constă în forajul conductului auditiv şi căptuşirea acestuia cu grefă dermoepidermică, refacerea lanţului osicular şi restabilirea transmisiei vibraţiei sonore spre organul lui Corti. Această intervenţie cu caracter funcţional care în general este recomandabilă după vîrsta de 7 ani, poate fi completată de refacerea paviliomului în condiţii satisfăcătoare.

Anomaliile de ureche internă de diferite grade integrate în cadrul unor sindroame determină surdităţi de percepţie pure mai mult sau mai puţin importante.

II. AFECTIUNILE TRAUMATICE ALE URECHII EXTERNE

Frecvenţa acestor afecţiuni este determinată îndeosebi de ac-

cidentele de trafic rutier, accidente de muncă, sport.

Plăgile pavilionului limitate numai la tegumente necesită pansamente obişnuite cu pudraj de sulfamide. Pun probleme deosebite dacă interesează cartilajul subjacent şi se complică de pericondrită.

Secţiunile liniare vor fi rezolvate cît mai curînd posibil prin sutură. In plăgile neregulate cu margini anfractuoase, toaleta plăgii se face cu eter, alcool şi se vor evita antiseptice îndeosebi apa oxigenată care favorizează dezvoltarea germenului pioceanic. Marginile plăgii se vor debarasa de corpi străini, vor fi excizate cu mare economie, pudrate cu antibiotice şi suturate cu atenţie. Este necesar a se administra general antibiotice şi ser antitetanic.

Plăgile conductului auditiv extern întîlnite mai rar în practica civilă, sînt ocazionate de agresiuni, grataj, tentative neadecvate de extragere de corpi străini. Prin interesarea părţilor moi poate surveni în timp o atrezie de conduct, din care cauză aceste plăgi trebuiesc tratate cît mai curînd posibil şi de o manieră corespunzătoare.

Contuziile pavilionului îndeosebi prin lovituri tangenţiale pot determina formarea de othematom adică acumularea de sînge sau serozitate cu sediul pe faţa externă a pavilionului în 1/3 superioară. Este de remarcat că othematomul se poate forma destul de rar şi în mod spontan datorită unei fragilităţi vasculare ocazionată de gripă sau afecţiuni cu caracter general.

Othematomul este o tumefacţie rotunjită, fluctuentă sau renitentă care nu determină tulburări funcţionale.

Othematoamele mici se resorb spontan sau după o simplă puncţie evacuatoare. Formaţiunile voluminoase trebuiesc golite chirurgical prin incizie în pliurile pavilionului sau creind o fereastră prin faţa posterioară. Othematoamele mari se pot infecta şi complica de pericondrită în care caz se practică incizii largi, se excizează cartilagiul necrozat şi se aplică antibiotice şi cortizon în plagă. In caz de suprainfecţie cu pioceanic se va recurge la pansamente umede cu soluţie de rivanol sau acid boric.

Arsurile urechii externe se observă mai ales la sudori şi necesită zilnic pansamente cu soluţie de cortizon combinat cu Cloramfenicol sau cu preparatul Oxycort.

Marile delabrări de pavilion şi conduct se întîlnesc de obicei la politraumatizaţi şi necesită tratament precoce de specialitate.

III. CORPII STRAINI DIN CONDUCTUL AUDITIV EXTERN

Sub acest nume generic sînt grupaţi corpii străini exogeni şi

endogeni (dopul de cerumen şi dopul epidermic).

- a. Corpii străini exogeni se întîlnesc îndeosebi la copil într-o gamă foarte variată (boabe vegetale, fragmente de plastic, mărgele, fragmente metalice, insecte vii pătrunse accidental sau larve din ouă depuse de insecte la bolnavii cu otoree cronică.)

Corpii străini vegetali fiind higroscopici, se măresc de volum şi pot determina obstrucţia totală a conductului asociată uneori cu leziuni ale tegumentului prin stagnare şi suprainfecţie.

Complicaţiile determinate de corpii străini exogeni sînt în general minime dar principalul pericol constă în tentativele neadecvate de extracţie.

Tratament: Este necesar mai întîi de a identifica corpul străin şi de a-i preciza sediul prin examen otoscopic. In unele situaţii extracţia se realizează prin simplă spălătură cu seringa Guyon precedată uneori pentru corpii străini vegetali mari de instilaţii cu alcool în scop de deshidratare. In caz de eşec extragerea se va face la vedere cu un instrument convenabil.

La copii, anestezia generală este indispensabilă pentru a extrage corpul străin cu o pensă specială sau cu un cîrlig. Corpii străini animaţi devin inofensivi prin instilaţii cu alcool sau eter şi eliminaţi prin spălătură auriculară.

Excepţional, cînd corpul străin a fost împins dincolo de istmul conductului sau a pătruns în căsuţă prin perforarea timpanului, se practică extracţia chirurgicală pe cale endaurală după una din tehnicile utilizate pentru intervenţiile pe ureche medie.

- b. Dopul de cerumen şi epidermic

Dopul de cerumen este constituit de secreţia glandelor ceruminoase care însoţesc perii din tegumentul conductului din partea sa externă.

Din punct de vedere funcţional, se manifestă prin hipoacuzie care apare în general brusc şi prin zgomote auriculare. Surditatea survine de obicei după pătrunderea apei în conduct cu ocazia unei toalete obişnuite cînd dopul de cerumen se hidratează şi se măreşte de volum.

Examenul otoscopic evidenţiază o masă cenuşie care blochează conductul auditiv extern.

Tratament: Se proiectează un jet de apă călduţă sub presiune cu seringa Guyon în lungul peretelui posterosuperior care se insinuează între dop şi timpan şi împinge dopul de cerumen în afară.

Scanned with OKEN Scanner

Dacă dopul este uscat se procedează la înmuiere prin instilaţii de apă oxigenată călduţă, glicerină boraxată 1/20 sau ulei călduţ.

Dopul epidermic se formează dintr-o aglomerare de lamele de descuamaţie a pielii conductului auditiv extern şi se întîlnesc mai frecvent la indivizi cu modificări patologice la aparatul respirator: simuzite supurate, bronşectazii, etc. Ca şi dopul de cerumen cu care este adesea confundat, el determină o surditate bruscă. Uneori prin creştere excentrică, distruge conductul osos sau pătrunde în urechea medie unde acţionează ca un veritabil colesteatom.

Tratament: Extracţia dopului epitelial se face direct sub controlul vederii cu ajutorul unui cîrlig sau o pensă specială după prealabilă instilaţie de soluţie cocaină 10 %. Extracţia este uşurată prin instilaţii zilnice de alcool absolut timp de cîteva zile înaintea intervenţiei.

IV. INFLAMATIILE URECHII EXTERNE

Grupează inflamaţiile banale sau specifice circumscrise sau difuze la întreaga piele a conductului şi faţa externă a timpanului considerate mai curînd dermo-epidermite decît afecţiuni strict otologice.

Din punct de vedere etiologic se descriu :

- a. Furunculul de conduct se datoreşte inflamaţiei stafilococice a foliculilor pilosebacei din conductul auditiv fibrocartilaginos, favorizată de cauze iritative: traumatice (leziuni de grataj), chimice (instilaţii de lichide iritante în scop medicamentos), stagnarea secreţiilor din otitele cronice supurate sau teren deficitar.

Din punct de vedere clinic, durerea este semnul cel mai important, care apare precoce, de intensitate crescîndă exacerbată de mobilizarea pavilionului, masticaţie sau presiune la nivelul tragusului. Durerea ajunge la maximum în 24-48 ore iradiază în regiunile vecine, determină insomnii şi obligă la administrarea de antalgice,

Starea generală şi audiţia sînt puţin atinse.

La examenul otoscopic se constată o infiltraţie roşie a pielii, reliefată, care diminuă conductul. In zilele următoare furunculul ajunge la coctiune (4-6 zile) şi se elimină conţinutul cremos, sanguinolent, iar durerea şi celelalte simptome retrocedează rapid.

In timpul evoluţiei se pot obiectiva limfangite sau adenopatii pre-, sau retroauriculare.

Diagnosticul diferenţial va lua în considerare, o otită medie acută la care durerea este absentă la examenul otoscopic

şi o periostita mastoidiană fistulizată în conduct la care orificiul este însă profund situat în vecinătatea timpanului.

Tratament: In faza de debut se practică un tratament în scop abortiv care constă în introducerea de meşe îmbibate în antibiotice asociate cu cortizon sau alcool absolut însoţite de tratament general cu antibiotice în doze masive. Dacă are tendinţa la coctiune se va grăbi procesul prin pansamente calde, infraroşii şi apoi se va inciza colecţia după care se continuă cu pansamente uscate pînă la vindecare.

Se recomandă de asemeni tratament general cu preparate antistafilococice, vaccinoterapie asociată cu vitaminoterapie.

In cazul de recidivă sau de evoluţie trenantă sînt necesare investigaţii în vederea depistării unui diabet sau nefropatii.

- b. Eczema urechii externe interesează pavilionul, conductul auditiv sau ambele şi reprezintă o manifestare alergică cutanată care poate coexista cu alte localizări.

Forma acută este o eczemă zemuindă, pruriginoasă, situată pe un pavilion cald, roşu, tumefiat şi puţin dureros. La suprafaţă se constată secreţii galbene care formează cruste cu aspect meliceric.Nu există semne generale. Tratată incorect, se poate croniciza sau complica cu furuncul, otită externă difuză sau pericondrită.

Tratamentul constă în dezinfecţie cu soluţie de acid boric 1 %, urmat de badijonaj cu nitrat de argint 1 % sau preparate de cortizon şi antibiotice (cortizon + cloramfenicol, otoconuri cu hidrocortizon) sau preparate tipizate (Fluocinolon, Locacorten, Tumison, Oxycort).

Eczema cronică se întîlneşte mai frecvent la conductul auditiv interesînd şi timpanul. Pruritul auricular este constant, penibil şi antrenează leziuni de gratai care se pot suprainfecta.

La examenul obiectiv se constată scuame fine, epidermice, la care se asociază leziuni de eczemă acută în formele recidivate.

Tratamentul este delicat şi de lungă durată deoarece numeroase soluţii medicamentoase pot fi alergizante. Local se aplică preparate cortizonice, pomezi antiinflamatorii, ichtiol, gudron etc. Pe plan general se vor administra antihistaminice (Romergan, Feniramin, Tavegyl etc.), vitamine, antiinflamatorii cortizonice iar după ancheta alergică se vor suprima o serie de alergieni depistaţi sau posibili (şampon, fard, tinctură de păr, blănuri, ţesături sintetice etc.).

In cazul identificării alergenului se va practica dacă este posibil, desensibilizarea.

- c. Impetigo de conduct este o piodermită frecvent întîlnită la copii îndeosebi în cursul otoreelor cronice. Se prezintă ca o der-

mită zemuindă determinată de streptococ [illegible] alte localizări posibile (peribucal, perinazal).

Pielea conductului este roşie, tumefiată, cu cruste gălbui, care se extind spre pavilion. Durerile sînt adesea vii, însoţite de zgomote şi de hipoacuzie.

Tratament: Este necesară eliminarea crustelor prin spălare cu apă Dalibour după care se aplică o pomadă cu oxid galben de mercur (oxid galben de mercur 1 gr, vaselină şi lanolină cîte 15 gr) sau pomezi cu antibiotice şi cortizon din produse tipizate (Locacorten,Fluocinolon). In formele întinse se poate asocia antibioterapia.

- d. Otita externă difuză prezintă o etiologie de obicei bacteriană, reprezentată mai frecvent de pioceanic (70 %) şi mai rar proteus,colibacil şi streptococ. In alte situaţii ea constituie finalul a diverse dermatoze netratate sau tratate insuficient.

Simptomatologic se manifestă ca şi furunculul de conduct,dar durerile sînt mai puţin intense. Afecţiunea evoluează mai lent, începe cu prurit, senzaţie de căldură şi tensiune neplăcută în conduct care devine apoi durere violentă.

La examenul obiectiv se găseşte o inflamaţie difuză a tegumentului din conduct care este edematiat şi diminuă considerabil lumenul. Tegumentul este acoperit de secreţii murdare sau de puroi.

Tratamentul este esenţial medical şi comportă un tratament antibiotic şi antiinflamator local şi general. Local după degajarea conductului se introduc meşe îmbibate în amestec de cortizon şi antibiotice pregătit extemporaneu sau cu produse tipizate. Spre sfîrşitul evoluţiei se pulverizează acid boric. Dacă otita externă difuză durează, se utilizează badijonaj cu alcool iodat 1 %, nitrat de argint 1-2 %, etc.

Afecţiunea fiind recidivantă se va aplica medicaţie antiinflamatorie şi antialergică (derivaţi cortizonici) de la apariţia pruritului. Deoarece s-a constatat un grad de alcalinitate a leziunilor din otite externe se pot folosi substanţe cu pH acid (soluţie de acid boric 1 %, acid salicilic 2 % etc.).

- e. Otomicoza este o inflamaţie a pielii conductului şi a feţei externe a timpanului produsă de paraziţi vegetali, îndeosebi din grupul aspergillus (niger, fumigatus, flavus) şi mai rar de candida albicans, trihofiton, epidermofiton.

Se dezvoltă în special la indivizii care lucrează în medii umede, cu pulberi sau cu igienă locală defectuoasă.

Simptome: Debutul este insidios cu o senzaţie de plenitudine a urechii, de corp străin şi hipoacuzie progresivă care obligă pe bolnav să solicite consultaţia de specialitate. Alteori, dacă paraziţii se dezvoltă pe timpan determină dureri uneori destul de accentuate.

La examenul otoscopic se constată o pîslă de micelii de coloraţie cenuşie, vierzuie sau gălbuie, în raport cu genul de aspergillus care maschează timpanul şi care treptat formează un veritabil dop fetid, aderent la tegument. Recidiva este constantă dacă se practică numai toaleta conductului fără tratament antifungic.

Tratamentul local se instituie după îndepărtarea corectă a micelilor prin extracţie şi spălătură şi apoi se fac badijonări cu alcool absolut, alcool salicilic 2 %, alcool iodat 2 % sau se introduc meşe îmbibate într-o soluţie de Mycostatin. Pentru a evita recidivele se va continua tratamentul local încă 10-15 zile după vindecarea clinică aparentă.

Tratamentul general constă din administrarea de Stamicin 6-8 tb/zi sau Mycostatin (8 cp/zi) în caz de candida albicans.

- f. <u>Osteita benignă de conduct</u> este o afecţiune destul de rară, care constă în existenţa unei ulceraţii pruriginoase, situată în partea postero-inferioară a conductului osos, înconjurată de formaţiuni cu aspect cărnos.

In etiologia afecţiunii se incriminează tulburări trofice, determinate de prezenţa unui corp străin traumatizant, a unui dop de cerumen mult timp tolerat sau de iritaţia produsă de oliva unei proteze auditive.

Tratamentul constă în instilaţii de soluţie de Cloramfenicol, Neomicină sau soluţie de Vitamina A şi D.

- g. <u>Pericondrita pavilionului</u>. Cartilagiul auricular se hrăneşte prin inbibiţie, încît separat de pericondru prin serozitate inflamatorie sau colecţie sanguinolentă (othematom), se necrozează antrenînd sechele dezastruoase din punct de vedere estetic.

Cauzele pericondritei sînt multiple: răniri, plăgi infectate de natură diversă, plastii de conduct auditiv extern pe care se grefează pioceanicul a cărui acţiune este exacerbată de întrebuinţarea abuzivă a apei oxigenate.

Clinic, pericondrita determină cefalee, febră pînă la 39°.Local pavilionul ia un aspect roşu-viu, se tumefiază în masă cu dispariţia reliefurilor şi devine foarte dureros la palpare. Pericondrita poate rămîne în stadiul de proces congestiv, dar poate evolua pînă la peri-

condrită infecţioasă cu colecţie purulentă şi topirea cartilagiului. După vindecare pavilionul este redus la un bont dizgraţios.

Tratamentul este dificil deoarece pioceanicul rezistă la numeroase antibiotice. Pentru a fi eficace se va testa sensibilitatea prin antibiogramă şi se vor asocia medicamente antiinflamatorii cortizonice. Este de remarcat că administrarea de sulfamide 5-6 gr/zi determină rezultate satisfăcătoare. In caz de pericondrită supurată se fac incizii ale pielii în punctele fluctuiente în scop de drenaj şi extirparea fragmentelor necrozate, cît şi pentru a se practica spălături cu soluţii de antibiotice.

V. NEOPLAZIILE URECHII EXTERNE

a. Neoplaziile benigne ale urechii externe sînt relativ puţin numeroase şi se formează pe seama ţesutelor conjunctiv, glandular sau epitelial. Se pot întîlni chiste congenitale: dermoide sau mucoide situate lîngă fisura petroscuamoasă, angiomul de pavilion şi conduct etc.

Cele mai frecvente sînt osteoamele sau exostozele osteogenetice situate în conductul auditiv extern la nivelul segmentului osos.Unice sau multiple pot ocupa întregul contur al conductului auditiv osos sau se prezintă ca mici ridicături. Prin dezvoltarea lor, blochează con - ductul mai mult sau mai puţin complet şi favorizează apariţia de otite externe.

Tratamentul esenţial chirurgical se practică sub microscop şi constă în extirparea acestor formaţiuni pe cale retroauriculară sau endaurală urmată de repunerea lamboului de piele ridicat iniţial.

b. Neoplaziile maligne ale urechii externe se datoresc în marea majoritate a cazurilor proliferării atipice epiteliale şi mai rar sînt de natură conjunctivă.

Tumorile epiteliale sînt de obicei epitelioame spinocelulare şi mai rar bazocelulare, mixte etc. Se întîlnesc în general la bărbaţi mai frecvent după 40 de ani şi se notează acţiunea predispozantă a cicatricilor post traumatice, expunerii la soare, degerături sau prezenţa de leziuni cutanate cronice: eczema,psoriasis, lupus etc.

Semnele subiective sînt relativ puţin importante şi se acuză dureri mai ales cînd tumora este situată la nivelul conductului auditiv şi există o inflamaţie supraadăugată. In stadiul terminal durerile sînt deosebit de accentuate.

Macroscopic, tumorile pot fi fisurate şi ulcerate mai ales la nivelul helixului unde ulceraţia are şi un caracter burjonant. Aspectul vegetant se poate întîlni la nivelul lobului sau la partea superioară a pavilionului unde formează o veritabilă excrescenţă prin hi-

Scanned with OKEN Scanner

percheratoză epiteliomatoasă. Se pot întîlni de asemeni forme infiltrante la nivelul pavilionului sau în conduct.

Extensia tumorii se face progresiv spre regiunile vecine, ureche medie şi endocraniu, regiunea cervicală, occipitală. Adenopatia este rară şi interesează releurile ganglionare în raport cu sediul tumorii primitive.

Tratamentul poate fi fizioterapic (cobaltoterapie, electron - terapie), chirurgical prin rezecţia convenabilă cu electrocauterul sau tratament combinat radiochirurgical. Prognosticul afecţiunii este variabil în raport cu localizarea: cancerul de pavilion are un prognostic mult mai benign decît localizarea în conductul auditiv de unde se poate extinde în urechea medie. In lipsă de tratament decesul survine prin caşexie, hemoragie sau meningită.

Tumorile conjunctive sînt mult mai rare cu structuri histologice diverse: fibrosarcoame, osteosarcoame, angiosarcoame, mixosarcoame sau melanosarcoame. Prognosticul este mult mai sever decît al tumorilor epiteliale deşi iniţial se constată un grad de radiosensibilitate.

PATOLOGIA INFLAMATORIE SI INFECTIOASA A URECHII MEDII

O mare parte din surdităţile de transmisie se datoresc inflamaţiilor acute şi cronice, microbiene sau amicrobiene din urechea medie.

Dezvoltarea chirurgiei funcţionale a schimbat concepţia în ceea ce privesc vechile clasificări etiopatogenice iar apariţia antibioticelor a modificat în plus această patologie prin transformarea proceselor inflamatorii infecţioase în amicrobiene, cu tablouri clinice variate ca evoluţie.

La originea patologiei inflamatorii a urechii medii se află în general obstrucţia trompei lui Eustache de origine pur mecanică sau o disfuncţie tubară favorizată de teremul alergic sau deficienţe imunologice. Acestea determină frecvente reacţii adenoidiene, rinofaringiene, sub influenţa determinantă sau accesorie a infecţiilor cu microbi patogeni din fosele nazale sau faringe cu răsunet direct asupra trompei.

Disfuncţia tubară la rîndul ei determină rapid perturbări presionale negative în căsuţă, cu aspiraţia timpanului, cu formarea de lichid seros. Pe acest fond permanent se pot grefa pusee inflamatorii şi infecţioase care ajung sau nu la supuraţie.

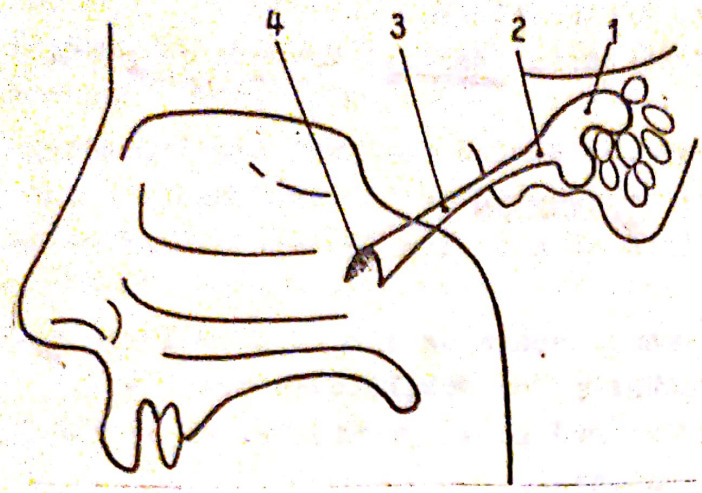

Fig.13.
Complexul anatomofuncţional faringe-trompă-sistem oto - mastoidian
1. Ureche medie-aditus-antru
2. Orificiul otic al trompei
3. Trompa lui Eustache
4. Orificiul faringian al trompei

Ţinînd seama de intricarea acestor factori vom asista la procese patologice ale urechii medii cu timpan închis şi alură acută sau cronică şi procese inflamatorii cu timpan deschis (perforaţie), de asemeni cu simptomatologie acută sau cronică.

Această distincţie este oarecum arbitrară deoarece cele două forme de procese inflamatorii cu timpan închis se pot intrica sau succede mai ales cînd tratamentul instituit nu vizează toate aspectele morfopatologice şi infecţioase

Din punct de vedere didactic distingem:

- otite cu timpan închis cu simptomatologie acută (otita seroasă, otita barotraumatică şi otita congestivă),
- otite acute cu timpan deschis (otite acute supurate) la care etiologia infecţioasă apare pe primul plan
- otite cronice cu timpan închis (otita mucoasă cu multiple varietăţi, otita fibro-adezivă etc.)
- otite cronice cu timpan deschis sau supurate, sechele cicatriciale ale acestora şi timpanoscleroza).

1. OTITELE ACUTE CU TIMPAN INCHIS sînt denumite acute prin simptomatologia lor, ele fiind amicrobiene.

a. Otita seroasă acută denumită încă catarul tubotimpanic, otita catarală acută exsudativă sau otita a vacuo se întîlneşte într-o frecvenţă crescută la copil şi este de obicei bilaterală. Apare de obicei în cursul unui episod inflamator faringian care determină obstrucţia sau disfuncţia trompei prin modificările reactive hiperplazice limfatice. Alergia a fost incriminată şi ea cu toate că prezenţa euzinofililor în căsuţă nu a fost demonstrată.

Prezenţa lichidului seros în căsuţă se datoreşte creşterii presiunii venoase ca urmare a resorbţiei aerului din căsuţă. Lichi -

dul este gălbui, steril fluid şi se coagulează la aer. Conţine imunoglobine E şi C, glicoproteine, lipoproteine.

Simptomatologia se manifestă prin otalgie, zgomote şi surditate.

Otalgia de intensitate variabilă este pasageră sau lipseşte.

Simptomul cardinal rămîne hipoacuzia de tip transmisie (în jur de 20-25 dB) care este însoţită de senzaţia de lichid care se deplasează în ureche.

La examenul otoscopic timpanul apare de aspect normal sau rozat mai mult sau mai puţin retractat şi cu mobilitatea diminuată. Prin transparenţa timpanului se observă adeseori nivelul de lichid şi bule de aer în partea inferioară a casei.

Evoluţia este în general favorabilă şi vindecarea se obţine prin tratament precoce şi concordant. La cîteva zile de tratament inflamaţia rinofaringiană cedează ca şi inflamaţia tubo-timpanică consecutivă încît trompa se repermeabilizează rapid iar semnele funcţionale dispar. Otita seroasă poate recidiva frecvent în forma sa inţială dar cu timpul apar modificări anatomo-patologice timpano-osiculare şi în compoziţia lichidului încît trece în stadiul de cronicizare (otita mucoasă).

Uneori pe fondul de otită seroasă acută pot surveni fenomene inflamatorii infecţioase prin migrarea germenilor în urechea medie şi atunci devine otită acută supurată evidentă, sau trenează şi recidivează frecvent chiar sub tratament cu antibiotice.

Tratamentul constă în dezobstrucţia trompei şi reluarea funcţiei de aerisire şi drenaj al urechii medii. Se preconizează cateterisme repetate a trompei lui Eustache cu introducere de cortizon, alfachimiotripsină etc., dezinfecţie nazală (vezi rinita acută) inhalaţii cu oleuri balsamice, pulverizaţii şi aerosoli cu ape sulfuroase.

Dacă trompa nu se permeabilizează se puncţionează timpanul şi se evacuează lichidul prin aspiraţie după care se introduce cortizon sau alfachimiotripsină.

In otitele seroase recidivante cu alteraţii variabile ale auditiei se practică evacuarea lichidului şi aeraţia căsuţei prin aeratoare transtimpanice (diabolo). La copil se recomandă ablaţia vegetaţiilor adenoide şi masajul digital al amigdalei tubare.

b. Otita barotraumatică sau aerotita. Cauzele ei sînt foarte precise de natură mecanică. Ea apare la indivizi supuşi la diferenţe mari de presiune atmosferică (aviatori, chesonieri etc.).

Cauza determinantă a aerotitei rezidă în insuficienta permeabilitate a trompei lui Eustache. In cursul ascensiunii rapide aerul din urechea medie la aviator iese liber prin trompă. La coborîre presiunea aerului în creştere, acolează unul pe altul pereţii trompei şi căsuţa rămîne în hipopresiune prin lipsa de ventilaţie a trompei. Ca urmare apare o vasodilataţie intensă urmată de exsudat seros sau sero-sanguinolent. Prin faptul că majoritatea acestor otite sînt unilaterale se incriminează existenţa unei anomalii locale ca factor favorizant.

Clinic, aerotita determină durere care poate îmbrăca forme violente însoţită de surditate şi adeseori de zgomote şi vertij.

Otita barotraumatică se vindecă spontan prin simplu repaus şi dacă fenomenele trenează se poate face evacuarea lichidelor prin puncţie transtimpanică şi introducere de cortizon sau alfachimotripsina.

Tratamentul şi profilaxia acestor accidente sînt aceleaşi ca şi pentru otita seroasă.

c. Otita acută congestivă poate apare la toate vîrstele dar în special la copilul adenoidian, ca urmare a unei corize acute banale sau virale.

Clinic, se manifestă prin durere care survine brusc dar care se calmează rapid după instilaţie de boramid sau alt lichid cald în ureche. Poate reapare în zilele următoare dar otita nu ajunge niciodată la supuraţie. Febra lipseşte complet şi atunci cînd există este determinată de adenoidită.

La examenul otoscopic timpanul are un aspect mai mult sau mai puţin roşu, care permite însă identificarea reperelor anatomice.

Tratamentul constă în instilarea în conduct de decongestionante timpanice, dezinfecţie nazală obişnuită precum şi asanarea focarelor infecţioase sau hiperplazice din rinofaringe în caz de recidivă a acestor otite.

2. OTITA MEDIE ACUTA SUPURATA (otita medie acută cu timpan deschis) este de etiologie infecţioasă şi reprezintă localizarea unui proces supurativ în urechea medie. Se întîlneşte la toate vîrstele dar mai ales la copil la care există o hiperreactivitate a ţesutului limfoid. Apariţia antibioticelor a determinat un salt calitativ în tratamentul otitelor în sensul că orice otită acută tratată corect şi precoce nu ajunge la supuraţie iar în cazul cînd supuraţia s-a instalat nu se produc complicaţii. In acelaşi timp aplicarea incorectă

a antibioticelor a creat rezistenţă microbiană cesa ce a dus inerent la apariţia de otite cu evoluţie trenantă şi cu reîncălziri frecvente generatoare de consecinţe funcţionale nefavorabile, şi la o recrudescenţă a complicaţiilor uneori de ordin vital.

Etiologie. Cauza determinantă o constituie infecţia microbiană singură sau în asociaţie cu virusuri care prin modificările lezionale deschid calea infecţiilor cu germeni patogeni. Se poate remarca frecvenţa crescută a infecţiilor rino-faringiene sezoniere (în sezonul rece şi umed) a aşanumitelor viroze sau răceli care pregătesc urechea pentru infecţia piogenă.

Ca germeni patogeni în ordinea frecvenţei întîlnim: streptococul şi pneumococul (în special la copil şi adult) remarcînd că tipul III (pneumococul mucosus) este responsabil de evoluţii torpide cu leziuni osteitice. Stafilococul în circa 2-10 % din cazuri cu rezistenţă crescută la antibiotice, şi mai rar hemofilus influenzae, pneumo - cocul Friedlander, germeni gravi negativi, anaerobi etc.

Cauzele favorizante de ordin general se pot clasifica în locale şi generale.

a) Cauze locale: hipertrofia vegetaţiilor adenoide şi a amigdalelor palatine, rinosinuzite, tumori ale rinofaringelui, dischinezia musculaturii peritubare, rezistenţă constituţională scăzută a mucoasei tubo-timpanice. Diverse intervenţii operatorii, tamponamentul nazal, traumatisme otomastoidiene şi craniene, perforaţii timpanale, infecţii ale urechii externe.

b) Cauzele generale sînt reprezentate de stări imunologice deficitare, teremuri alergice, boli infecto-contagioase, boli cronice, carenţe vitaminice care crează posibilitatea apariţiei unei otite.

Patogenie. Infecţia se propagă la urechea medie pe cale nazo - tubară (80 %), pe cale hematogenă şi pe cale externă. La infecţia de cauză rino-faringiană, germenii cu punct de plecare de la un focar infecţios faringian sau sinuzal se propagă prin trompa dereglată fi - ziologic şi ajung la nivelul mucoasei căsuţei pe care o infectează. Uneori germenii patogeni găsesc deja modificări favorabile dezvoltă - rii infecţiei din urechea medie produse de otita seroasă sau otita mucoasă.

2- Calea hematogenă este întîlnită în cursul septicemiilor, în unele boli infecto-contagioase (în special gripa), t.b.c.

3 Calea externă apare în cazul traumatismelor directe ale timpanului, în cursul manevrelor de extragere a corpilor străini auricu - lari, sau în caz de perforaţii preexistente determinate de otite su -

purate anterioare.

Leziunile anatomo-patologice din otita medie acută cuprind tot ansamblul muco-periostic al urechii medii.

Iniţial se produce o hiperemie prin dilatarea capilarelor care duce la apariţia unui exsudat seros cu fibrinogen. Prin dezvoltarea virulenţei microbiene şi a afluxului de leucocite serozitatea devine sero-sanguinolentă, apoi muco-purulentă sau purulentă. Urmează apoi stadiul de regresiune cu diminuarea otoreei şi a simptomelor clinice.

Simptome. Vom descrie forma clasică de otită medie acută întîlnită la copilul mare sau adultul tînăr care survine pe o ureche sănătoasă şi la care ciclul inflamator este parcurs complet pînă la vindecare fără sechele.

- Faza de otită congestivă este consecutivă sau evoluează concomitent cu o rinofaringită acută. In această fază există fenomene vaso-motorii importante prin atingere unică virală, fenomene care pot fi reversibile cu sau fără tratament.

Bolnavul acuză durere intermitentă sub formă de înţepături care treptat devine permanentă cu faze de paroxism şi iradiere în hemicraniul respectiv şi dinţi.

Hipoacuzia este variabilă şi se însoţeşte uneori de vertij sau de senzaţia de instabilitate.

Examenul otoscopic arată un timpan de culoare roz cu diminuarea sau ştergerea reperelor anatomice. Examinarea va fi bilaterală deoarece 40 % din copii sub trei ani prezintă otite bilaterale.

Semnele generale se manifestă prin subfebrilităţi şi un grad de indispoziţie şi paloare.

- Faza de otită colectată urmează după faza congestivă la un interval care variază de la cîteva ore pînă la cîteva zile în raport cu virulenţa microbiană şi rezistenţa organismului.

Semnele funcţionale sînt dominate net de durere lancinantă, pulsatilă, cu predominenţă nocturnă şi cu aceeaşi iradiere. Hipoacuzia şi acufenele însoţesc de regulă durerea.

Examenul otoscopic arată un timpan roşu sumbru fără reliefuri anatomice care bombează în totalitate, în regiunea postero-superioară sau în membrana lui Schrapnell sub forma unui deget de mănuşă.

Palparea mastoidei este dureroasă în special la nivelul zonei de proiecţie a antrului, durere explicată prin fenomenele congestive, concomitente la acest nivel (reacţie mastoidiană sau mastoidism).

Semnele generale evidente se traduc prin febră (38,5°), paloa-

re, astenie, insomnie, inapetenţă.

- Faza de otită supurată. Puroiul acumulat în căsuţă fiind în stare de tensiune determină o necroză cu perforaţie consecutivă a timpanului, variabilă ca mărime, cu sediul de obicei antero-inferior. Cei mai mulţi din bolnavi vin la consultaţie cînd s-a produs supuraţia.

Semnele funcţionale în special durerea regresează rapid odată cu apariţia supuraţiei.

Examenul otic arată la început o otoree sero-sanguinolentă uneori abundentă spumoasă şi aerată care treptat devine muco-purulentă şi apoi purulentă, filantă de culoare gălbuie şi inodoră. După aspiraţia secreţiei se observă orificiul de perforare a timpanului uneori mare alteori mic şi pulsatil, semn că nu drenează suficient colecţia din căsuţă ceea ce va impune paracenteza.

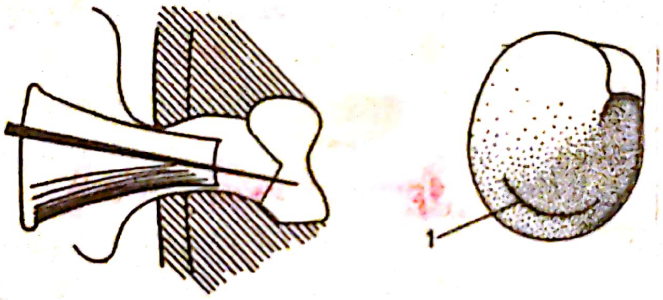

Fig.14.
Paracenteza

Poziţia acului de paracenteză

Incizia care poate fi prelungită în sus şi îndărăt

- Faza de cicatrizare se instalează într-o perioadă variabilă de timp. Durerea încetează după circa 4 zile de la debut iar otoreea dispare în 5 pînă la 10 zile. Perforaţia dacă nu este mare se închide în circa 15 zile prin granularea marginilor. Restituţia audiţiei se face în 3-4 săptămîni din cauza reversibilităţii mai lente a leziunilor histologice din căsuţă.

Forme clinice:

A. Forme etiologice.

1. Otita gripală se caracterizează prin instalarea bruscă a simptomelor şi rapiditatea evoluţiei cu semne generale caracteristice de însoţire (cefalee, astenie, epistaxis, mialgii etc.)

In general aspectul clinic al otitei gripale este asemănător cu cel al otitei banale.

Formele grave de otită gripală sînt rar întîlnite, în schimb întîlnim frecvent miringita flictenulară sau hemoragică cu flictene hemoragice situate sub epiteliul timpanului sau al pielei din conductul auditiv extern. Tratamentul este cel al gripei în general iar local se fac pansamente uscate cu pulverizaţii de antibiotice pînă la rezorbţia lichidului hemoragic din flictene dacă nu au drenat spontan.

2. Otitele din cursul bolilor infecto-contagioase cu prognostic grav funcţional şi chiar vital înainte de epoca antibioticelor datorită leziunilor osoase destructive generatoare de complicaţii endocraniene sau surdităţi masive, au devenit astăzi rari şi cu evoluţie benignă.

a. Otita scarlatinoasă cu incidenţă de 5 pînă la 30 % la copil poate îmbrăca o formă asemănătoare otitei medii acute descrise şi o formă necrozantă rarisimă caracterizată prin necroza timpanului şi destrucţie osoasă. Otita scarlatinoasă apare de obicei în cursul anginei scarlatinoase, sau în a treia săptămînă de evoluţie a bolii favorizată de starea de anergie a organismului.

b. Otita din cursul rujeolei se poate manifesta sub forma de otită supurată clasică dar mai frecvent sub formă congestivă, sînt curabile prin antibioterapie şi nu pun probleme deosebite.

c. Otita din cursul difteriei este de cele mai multe ori consecutivă difteriei nazale sau faringiene şi beneficiază de tratamentul general al difteriei.

3. Otitele traumatice sînt consecutive unui traumatism craniean care interesează şi timpanul sau direct prin perforarea timpanului antrenînd propagarea de germeni patogeni în urechea medie.

B. Forme în funcţie de vîrstă.

Vîrsta are mare influenţă prin particularităţile anatomice corespunzătoare vîrstei, momentul instalării otitei, şi mijloacele de apărare locale şi generale ale organismului.

75 % din otitele acute apar înaintea vîrstei de 10 ani cu un maximum de incidenţă la 4-5 ani şi 20 % în a doua copilărie, la purtători de vegetaţii adenoide şi amigdale cronic infectate.

La bătrîn otita acută apare mai rar dar este mai periculoasă îndeosebi în formele cu pneumococ mucosus care determină leziuni osoase întinse generatoare de complicaţii fără a se releva pe plan clinic prin simptomatologie alarmantă.

Modificările stării generale ale organismului prin diabet, tbc, alergie, convalescenţă sau la taraţi pot influenţa tabloul clinic al otitei.

Scanned with OKEN Scanner

Complicaţiile sînt mult mai rar întîlnite astăzi deşi în mod practic nu ar trebui să existe datorită antibioterapiei, tratamentului local şi general corespunzător. Totuşi teremul patologic, predispoziţiile patologice, vîrsta şi virulenţa germenului pot favoriza apariţia unor complicaţii: mastoidita acută, labirintita acută, complicaţii endocraniene sau se cronicizează.

Otita medie acută nu evoluiază totdeauna spre restituţie anatomică şi funcţională datorită stărilor preexistente patologice locale care favorizează constituirea de sechele cu implicaţii funcţionale variabile.

Diagnosticul pozitiv este în general uşor şi se bazează pe semnele clinice generale şi locale corelate cu date etiologice.

Tratamentul trebuie să satisfacă 3 deziderate: să combată infecţia, să asigure drenajul trompei şi să modifice favorabil simptomele şi starea generală. Tratamentul infecţios general constă în sulfamide sau antibiotice în raport cu antibiograma, în asociere cu corticoterapie sau antiflogistice (fenilbutazonă sau alţi derivaţi), antihistaminice de sinteză.

Tratamentul local va începe cu paracenteza dacă timpanul bombează sau perforaţia este insuficientă pentru drenaj. După aspiraţia secreţiilor se introduce în conduct pansamente cu soluţii vasoconstrictive, antibiotice şi cortizon. Pansamentele se fac lejer pentru a favoriza drenajul şi se schimbă zilnic sau de două ori pe zi. In faza de rezoluţie se pot introduce meşe cu alcool boricat sau salicilic 2-4 %.

In fosele nazale şi în rinofaringe se fac instilaţii cu antibiotice, antiinflamatorii şi decongestionante pentru a suprima infecţia rinofaringiană şi a favoriza permeabilitatea tubară.

După încheierea ciclului supurativ, în caz de repetarea otitelor cu caracter trenant sau manifest se recomandă asanarea focarelor infecţioase din fose nazale şi faringe, tonifierea mucoaselor şi a stării generale a organismului prin crenoterapie, vitaminoterapie, calciu, cură heliomarină etc.

MASTOIDITA ACUTA

Mastoidita acută sau osteoflegmonul mastoidian se caracterizează prin osteita apofizei mastoide însoţită de leziuni ale mucoasei.

La copiii sub 2 ani se foloseşte termenul de otoantrită deoarece mastoida nu ar fi încă formată, deşi întîlnim frecvent mastoide bine constituite chiar la vîrsta de 1 an.

Frecvenţa a scăzut mult datorită ablaţiei sistematice a focarelor infecţioase din rino-faringe şi a introducerii antibioticelor în terapie.

Mastoidita acută este cel mai adesea secundară otitei acute şi rareori poate fi primitivă (traumatică, hematogenă).

Etiologie: mastoidita acută este monomicrobiană, izolîndu-se mai frecvent streptococul hemolitic, pneumococ, streptococ auriu patogen, bacilul Friedländer.

Patogenie. Infecţia ajunge în mastoidă din căsuţă pe calea mucoasei care se continuă prin aditus ad antrum cu mucoasa antrumului şi celulelor periantrale. Retenţia puroiului în urechea medie prin paracenteză tardivă sau perforaţie insuficientă favorizează propagarea infecţiei.

Condiţiile anatomice ale mastoidei (aditus strîmt, sistem pneumatic bine dezvoltat, terenul modificat patologic şi vîrsta (copil sau bătrîn) favorizează de asemeni constituirea mastoiditei acute.

Anatomia patologică.

Leziunile depind de structura mastoidei şi timpul cînd a debutat infecţia la acest nivel. In general asistăm iniţial la congestie şi hiperemie urmate de un proces de tromboză vasculară cu necroză aseptică a endostului şi a septurilor celulare. Datorită invaziei microbiene şi afluxului de leucocite se produce o necroză septică cu formarea unui empiem şi osteoflegmonul este constituit.

Cînd aditusul este larg puroiul se drenează spre o căsuţă şi se obiectivează prin creşterea bruscă a otoreei în conductul auditiv extern.

Dacă aditusul este blocat puroiul traversează corticala mastoidiană prin proces de osteită. In cazurile favorabile drenajul se face prin peretele extern la exterior. Cînd drenajul se face prin peretele intern determină complicaţii grave uneori cu risc vital.

Simptomele variază în raport cu existenţa unui tratament deja instituit, corect sau incorect şi în raport cu virulenţa germenilor.

Semne funcţionale: durerea e localizată în interiorul urechii cu iradiaţii îndărăt spre mastoidă, hemicranie continuă sau paroxistică mai accentuată în timpul nopţii.

Semne generale: alterarea stării generale, paloarea feţei, stare subfebrilă sau febrilă, anorexie.

Examenul otoscopic relevă persistenţa puroiului în conductul auditiv extern sau oprirea bruscă a otoreei concomitent cu exacerbarea fenomenelor clinice.

După aspiraţie constatăm: un timpan congestiv, infiltrat cu bombarea în cadranul posterosuperior cu o perforaţie variabilă ca mărime. Palparea mastoidei e dureroasă în unul din punctele antral, vîrf sau marginea posterioară a mastoidei.

Acumetria fonică şi instrumentală cu ajutorul diapazonului arată o hipoacuzie de transmisie.

Audiograma o confirmă printr-un deficit în conducerea aeriană de aproximativ 50-60 db.

Examenul clinic trebuie a fi completat prin radiografie şi examen de laborator.

Radiografia în incidenţa Schuller constată o voalare a septurilor celulare sau distrucţii lacunare care au o mare valoare preoperatorie.

In general otita acută supurată cu reacţie mastoidiană printr-un tratament corect local şi general cu antibiotice poate fi reversibilă înainte de 10-15 zile.

Dacă după acest interval otoreea creşte în cantitate sau dispare brusc prin blocarea aditusului, se exacerbează fenomenele clinice, iar radiografia arată leziuni de osteită, avem certitudinea constituirii unei mastoidite acute.

In absenţa unei simptomatologii acute, mastoidita acută poate avea o evoluţie trenantă pînă la apariţia unor complicaţii ca: paralizia facială, exteriorizare, septicemie otică sau complicaţie endocraniană care urgentează operaţia.

Formele clinice sînt variabile în raport cu structura anatomică, germenele microbian, evoluţia, terenul, vîrsta.

Formele anatomo-clinice în raport cu structura anatomo topografică a mastoidei se realizează după grupul celular mastoidian prin care puroiul se drenează:

a. Exteriorizări prin corticala externă.

- forma retroauriculară prin peretele extern al antrului este forma cea mai frecventă, deşi acest perete are o grosime de 2 cm. In cursul drenajului puroiul ajunge subperiostic şi apoi subcutanat împingînd pavilionul înainte şi în afară, cu ştergerea şanţului retroauricular. In continuare fistulizarea se face la piele după care se obţine mai rar vindecarea şi mai frecvent o fistulă cronică.

Diagnosticul diferenţial se face cu adenoflegmonul retroauricular la care şanţul retroauricular este păstrat şi focarul infecţios primar identificat la nivelul urechii externe sau în pielea capului.

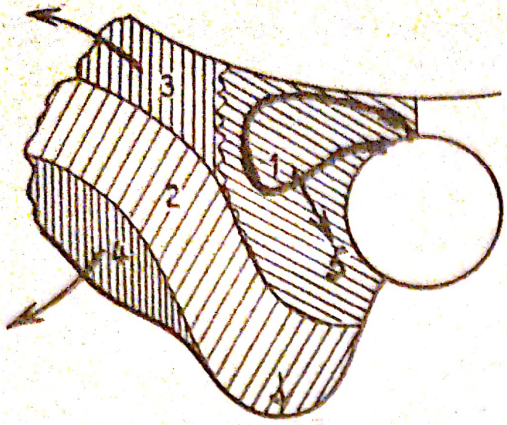

Fig.15.
Direcţii de exteriorizare a mastoiditei acute
1. Antrum
2. Prin vîrful mastoidei
3, 4. Exteriorizări posterioare
5. Exteriorizare retroauriculară

Fig.16.
Forma de exteriorizare retroauriculară

b. Forma temporo-zigomatică este mai frecventă la copilul mic deoarece aceste celule se dezvoltă printre primele în mastoidă.

Puroiul poate cantona sub muşchiul temporal şi determină trismus accentuat sau ajunge subcutanat şi determină edem masiv în hemifaciesul respectiv şi pleoape.

c. Forma de exteriorizare la nivelul vîrfului mastoidei cu deschiderea colecţiei în teaca muşchiului sterno-cleido-mastoidian şi producerea de torticolis.

d. Forma occipitală sau posterioară cînd puroiul se drenează prin celulele retrosinuzale şi ajunge în regiunea occipitală.

e. Forma jugodigastrică cînd colecţia se drenează prin celulele subantrale profunde în lungul muşchiului subdigastric pînă la faringe determinînd disfagie şi uneori paralizie de nervi cranieni.

Dacă supuraţia se drenează prin peretele intern al mastoidei poate ajunge în labirint, deschide canalul lui Falloppe, sau prin intermediul celulelor perilabirintice ajunge în stîncă determinînd pe - trozită şi chiar pînă la vîrful stîncii (apexită).

Prinderea vîrfului stîncii afectează nervii V-VI şi realizează sindromul lui Gradenigo caracterizat prin otoree, paralizie de oculomotor extern şi nevralgie de trigemen.

Formele de drenaj endocranian prin corticala internă reprezintă complicaţii ce vor fi descrise în capitol aparte.

Forme după vîrste.

Bătrînii fac mastoidita acută cu un caracter mai insidios, cu semne generale mai şterse şi cu timpan infiltrat care sînt înşelătoare deoarece leziunile osteitice generate mai ales de pneumococul mucos sînt deosebit de întinse şi pot determina complicaţii grave.

La diabetici mastoidita acută ia o formă evolutivă mai gravă, necrozantă, însoţită de complicaţii endocraniene.

Diagnosticul diferenţial.

In primul rînd trebuiesc eliminate afecţiunile pielii conductului (furuncul) sau ganglioni retroauriculari (adenoflegmon) care pot fi sateliţii unei infecţii a pielii capului.

Un diagnostic mai dificil îl constituie otita cronică reîncălzită care prin tabloul clinic poate simula o formă acută a mastoidi - tei.

Tratament.

Otita acută în general, otita acută cu mastoidism şi uneori mastoidita acută în constituire, se poate vindeca printr-un tratament medical, paracenteză şi antibiotice.

Dacă în interval de 15 zile simptomele clinice nu retrocedează şi radiologic apar semne evidente de mastoidită, singurul tratament corect este mastoidectomia. Nu se abordează chirurgical urechea medie deoarece lanţul osicular este rezistent la osteită iar otita intre - ţinută de focarul mastoidian se va vindeca rapid.

Trepanaţia mastoidei se face în aria triunghiulară descrisă la capitolul anatomiei chirurgicale pentru descoperirea antrului cu curetarea grupelor celulare periantrale intersinuso-faciale şi terminîndu-se la rădăcina zigomei.

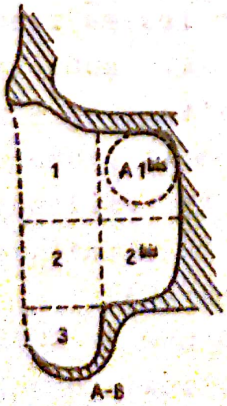

Fig.17.

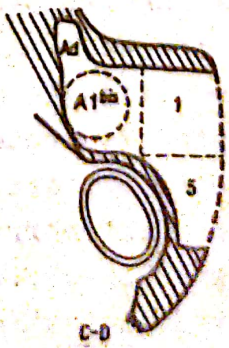

Fig.18.

Trepanarea mastoidei abordează succesiv:
1,2,3 - Grupele celulare mastoidiene superficiale
A1 bis- Celule subantrale profunde
5 - Grupe celulare posterioare
Ad - Aditus ad antrum

Ca incidente intraoperatorii citãm lezarea sinusului lateral venos, a durei cerebrale sau a nervului facial care impun atenţie deosebită în timpul actului operator. Plaga retroauriculară se poate închide per primam dacă nu s-a produs exteriorizarea în planurile superficiale. Supravegherea post-operatorie are o mare importanţă urmărindu-se aspectul timpanului, starea generală şi restituţia anatomo - funcţională a urechii.

ANTROATICITA SUGARULUI

Cunoscută sub termenul de otoantrită acută reprezintă complicaţia mastoidiană a otitei la sugar.

Două elemente domină tabloul clinic:

1. Bilateralitatea leziunilor mastoidiene care impun mastoidectomia bilaterală deodată în cazul oportunităţii operatorii.

2. Răsunetul asupra stării generale a sugarului, datorită teremului particular cît şi a instabilităţii neurovegetative.

Otoantrita acută apare după 2-3 săptămîni de la debutul otitei acute paracentezate sau drenate spontan.

Examenul clinic prin presiunea digitală pe antrul mastoidian provoacă crize de plîns şi mişcări reflexe ale umărului din partea bolnavului.

La examenul local consemnăm prezenţa unei supuraţii profunde şi prelungite.

Otoscopic prezenţa unei infiltraţii şi congestie în cadranul postero-superior cu o fistulă prin care se elimină un puroi franc.

Radiografia în incidenţa transorbitară Balaban arată un "flou" al antrului a cărui interpretare e greu de afirmat.

Hiperleucocitoza cu polimucleoza confirmă existenţa unui focar de supuraţie.

Răsunetul general asupra organismului a otoantritei la sugar poate fi limitat de persistenţa febrei şi uşoară cădere ponderală la copilul eutrofic cunoscut de pediatri ca forma stenică a otoantritei la sugar.

La sugarul mai slab dezvoltat se descrie forma astenică a otoantritei care pe lîngă semnele de otoantrită se adaugă tulburări digestive, stare toxică, semne de deshidratare, paloare şi adinamie.

Tratamentul otoantritei este chirurgical şi constă în trepanarea antrului cu îndepărtarea zonelor osteitice periantriale.

Dacă antrul a generat o toxicoză se impune mastoidectomie şi tratament general indicat de specialistul pediatru: rehidratarea pa-

renterală sau orală, restabilirea echilibrului ionic, oxigenoterapie şi antibiotice.

Atitudinea unei intervenţii tardive e greşită deoarece îl prinde pe sugar epuizat cu o rezistenţă scăzută şi şanse minime de recuperare.

Profilactic se recomandă asanarea focarelor de infecţie rinofaringiene îndeosebi vegetaţiile adenoide care prin reacutizare favorizează prin calea rino-tubară apariţia sau recidivele de otite acute cu complicaţiile amintite.

OTITA MEDIE CRONICA

Reprezintă în marea majoritate a cazurilor finalul evolutiv al otiteler recidivante din copilărie a căror patologie este dominată de disfuncţia trompei lui Eustache. Pe acest fond permanent se pot grefa pusee inflamatorii şi infecţioase cu sau fără otoree.

In afară de rare cazuri, toate otitele cronice observate la adult survin la indivizi cu importante antecedente otologice în copilărie.

Vindecarea leziunilor inflamatorii cronice la copil nu se poate obţine decît înainte de pubertate, din care cauză trebuiesc depistate şi tratate cît mai curînd posibil atît din cauza frecvenţei cît şi a consecinţelor îndeosebi pe plan funcţional.

Tehnicile de investigaţie moderne permit depistarea precoce şi diagnosticul acestor afecţiuni dar trebuie de menţionat că depistarea iniţială trebuie făcută de părinţi, de educatori, de pediatri sau de medicii de medicină generală.

Manifestările patologiei inflamatorii clinice a urechii sînt multiple şi pot fi sistematizate în otite cronice cu timpan închis, otite cronice cu timpan deschis şi sechelele otitelor medii cronice indiferent de formă.

OTITA SERO-MUCOASA CRONICA reprezintă într-un anumit mod permanentizarea otitei seroase acute observată în copilărie. Lichidul din căsuţă rămîne definitiv: chiar dacă va fi evacuat prin metodele cunoscute se reproduce rapid antrenînd o surditate de transmisie cronică care secundar devine mixtă şi apoi esenţial labirintică. Alături de hipoacuzie se întîlnesc acufene şi senzaţia de plenitudine în urechi. Anamneza bolnavului sau chestionarea părinţilor pun în evidenţă antecedente rinofaringiene şi auriculare de lungă durată.

Examenul otoscopic relevă anomalii de coloraţia timpanului (gălbuie, de pergament, cretacee) anomalii de orientare a mînerului

ciocanului modificări de mobilitate şi chiar o insensibilitate tactilă a timpanului. Lichidul din căsuţă are aspectul unui mucus filant aseptic din ce în ce mai legat.

Deşi în aparenţă mai puţin alarmantă decît otita cronică supurată, otita sero-mucoasă are o evoluţie frecvent defavorabilă prin răsunetul cochlear constant, prin cronicitatea sa cît şi prin evoluţia sa.

Pe fondul de otită cronică seroasă se pot grefa reacutizări cu caracter inflamator, cu caracter infecţios sau cu timpul trece în stadiul fibros cunoscut sub numele de otită fibro-adezivă. Uneori evoluţia se face spre timpano - scleroză indiferent dacă otita a supurat sau nu.

Tratamentul este multiplu şi constă în:

- Tratament general pentru a modifica sensibilitatea teremului şi în special alergia specifică sau nespecifică.
- Tratament regional adresat rinofaringitelor, obstrucţiei tubare şi reacţiilor hiperplazice limfoide.
- Local prin aspiraţie transtimpanică şi injectarea pe aceeaş cale de corticoizi, alfachimiotripsină, antibiotice care pot fi introduse şi retrograd prin sonda Itard şi în ultimă instanţă plasarea unui dren aerator transtimpanic (tip diabolo) pentru un timp mai îndelungat.

Prognosticul poate fi favorabil dacă evoluţia spre al treilea stadiu fibros al otitelor seroase în general poate să fie evitat. Se întîmplă frecvent ca funcţia auditivă să rămînă compromisă chiar în condiţiile unui tratament corect instituit.

B OTITA MEDIE CRONICA SUPURATA. Apariţia sau persistenţa unei supuraţii cronice depinde de factori multipli dintre care unii sînt încă imprecis definiţi.

După cauze, prognostic şi tratament se impart în două mari categorii:

1. Otoreea muco-purulentă, mezotimpanală sau otoreea tubară şi
2. Otoreea purulentă sau propriuzisă.

1. Otita medie cronică supurată simplă sau otoreea muco-purulentă se caracterizează printr-o perforaţie timpanală centrală, inflamaţie proliferantă cronică a mucoasei, otoree nefetidă, surditate de transmisie şi prognostic benign.

Factorii care determină cronicizarea unei otite acute supurate sînt reprezentaţi de infecţii cronice ale rinofaringelui şi a foselor nazale, obstacole mecanice cu aceeaşi localizare sau datorită unui

focar de osteită mastoidian. Sînt situaţii cînd în antecedentele bolnavului nu se găseşte un episod acut supurativ. Aceste otite cronice supurate aparent primitive frecvente la copil şi adult sînt expresia otitelor cronice sero-mucoase suprainfectate şi cu simptomatologie ştearsă impusă de un teren modificat alergic sau cu proprietăţi imunitare scăzute. Deseori se produce o fragilizare de ansamblu a mucoasei respiratorii ceea ce explică asocierea cu un sindrom de inflamaţie cronică rinosinusală şi bronşică.

Anatomie patologică. In căsuţă se produc leziuni de inflamaţie cronică banală a mucoasei asociate cu leziuni cicatriciale şi uneori destrucţii ale lanţului osicular înconjurat permanent de secreţii muco-purulente. Pereţii căsuţei nu prezintă leziuni de osteită iar examenul radiografic relevă o mastoidă mai mult sau mai puţin scleroasă. La nivelul trompei rinofaringelui şi mastoidei se găsesc aceleaşi leziuni inflamatorii cronice banale ale mucoasei.

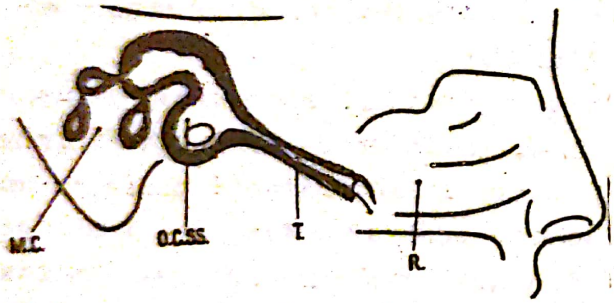

Fig.19.
Leziuni cronice ale mucoasei tubo-ototimpanice
R - rinofaringe; T - trompa;
MC - celule mastoidiene;
O.C.S.S. - otită cronică supurată simplă

Simptome. Semnele subiective sînt reprezentate de otoree care de fapt nu incomodează pe bolnav şi hipoacuzia care este acuzată doar în momentul cînd devine socială.

Semne obiective. Inspecţia poate evidenţia leziuni de eczemă a tegumentului din conduct prin iritaţia determinată de otoreea cronică. Otoreea cu aspect muco-purulent, filant sau mucos nu este fetidă decît în caz de stagnare, creşte în cantitate în sezonul rece concomitent cu puseele de acutizare rinofaringiene, şi diminuă sau dispare în sezonul cald uscat cînd rinofaringele devine aproape normal.

Hipoacuzia de tip transmisie devine de tip mixt din cauza unui proces de scleroză labirintică care se instalează în timp cît şi datorită trecerii toxinelor din urechea medie pe cale vasculară în labirint.

Examenul otoscopic după aspiraţia secreţiilor constată un timpan perforat cu pierdere de substanţă mediană reniformă sau circulară situată de obicei central sau antero-inferior dar care poate interesa timpanul în întregime cu excepţia bureletului fibros a lui

Gerlach. Perforaţia poate fi liberă sau aderentă la peretele intern care se prezintă roşu burjonant cu granulaţii sau polipi.

Fig.20
Aspect otoscopic şi radiologic în otita cronică supurată simplă

Evoluţie. Otoreea tubară se poate repeta ori de cîte ori apar pusee inflamatorii în rino-faringe. Uneori otoreea muco-purulentă este întreţinută de procese osteitice antro-aticale de osteită a celulelor mastoidiene şi în cursul reîncălzirii otitei pot apare complicaţii.

Tratamentul comportă îndeosebi un tratament rino-faringian care constă în îndepărtarea tuturor focarelor infecţioase sau de ordin mecanic pe cale chirurgicală sau medicală: antiinflamatorii, decongestionante, antibiotice.

Tratamentul teremului general constă în vitaminoterapie, cură climatică heliomarină, cură cu ape sulfuroase (Slănic, Govora, Nicolina-Iaşi.

Tratamentul local constă în aspiraţia secreţiilor din conduct şi urechea medie după care instilăm soluţii antiseptice (alcool boricat 2 %), antibiotice sau antiinflamatorii (cortizon, alfachimiotripsină).

Acest tratament complex local, regional şi general vindecă de obicei otita cu remarca că uneori este necesar de a înlătura focarele de osteită antromastoidiene. In final după vindecare dacă surditatea de transmisie nu atinge valori mari se poate practica o operaţie funcţională (timpanoplastia) cu rezultat funcţional evident favorabil.

2. Otoreea purulentă se fatoreşte leziunilor de osteită sau prezenţei unui colesteatom din urechea medie, elemente patologice deseori asociate.



Fig.21
Otoree purulentă
Aspect otoscopic şi radiologic
(perforaţie marginală-mastoidă sclerosată)

- otită medie cronică supurată (propriu-zisă)

Această otită se caracterizează prin prezenţa unei perforaţii epitimpanale marginale care favorizează epidermizarea aticei prin migrarea epiteliului tegumentului de conduct, surditate de transmisie sau mixtă, scleroza mastoidei şi tendinţă la complicaţii grave. Caracteristica fundamentală a acestei otite este colesteatomul. Acesta poate fi primitiv şi rămîne ca atare o perioadă de timp variabilă sau se suprainfectează. Mai frecvent însă colesteatomul este secundar şi constituit de epidermul pătruns în interiorul cavităţii urechii şi a cărei descuamaţie nu se poate elimina la exterior. Aceste descuamaţii bogate în colesterină şi acizi graşi se adună în interior şi prin degradare formează o magmă purulentă foarte fetidă şi cu floră microbiană bogată. In geneza acestui pseudocolesteatom se mai incriminează şi alt mecanism: hipopresiunea din urechea medie ca urmare a perturbărilor de ventilaţie tubară aspiră în pungă membrana lui Schrapnell în atică. Colesteatomul creşte treptat de volum şi determină un proces de resorbţie a pereţilor osoşi cu care vine în contact prin acţiune enzimatică sau prin supuraţie.

Leziunile de osteită pot interesa lanţul osicular distrugîndu-l parţial sau în întregime, pereţii aticei şi eventual mastoida.

Alături de leziunile osteitice şi colesteatom se mai pot întîlni polipi constituiţi din ţesut conjunctiv edematos sau din burjoni cărnoşi, cu volum variabil: unici sau multipli ei se pot exterioriza prin perforaţia timpanului în conduct şi de aici în meat. Polipii iau naştere pe un focar de osteită sau sînt hiperplazii de mucoasă. Crescînd treptat de volum, pot bloca orificiul timpanal şi determină prin retenţia supuraţiei în căsuţă reîncălziri generatoare de complicaţii grave.

Fig.22.
Polip gigant exteriorizat prin conduct

Simptome. Semnele subiective sînt discrete. Durerea apare în cursul reascultizării şi se poate însoţi de vertije sau vomismente care anunţă complicaţii labirintice.

Dintre semnele funcţionale surditatea, este de tip transmisie dar cu timpul devine de tip mixt prin labirintizare.

La examenul otoscopic se constată o perforaţie marginală uneori punctiformă situată în Schrapnell sau postero-superior, în alte situaţii depistăm un defect total de timpan care distruge şi burelet ul lui Gerlach ceea ce denotă existenţa leziunilor de osteită parietale.

Evoluţie şi complicaţii. Cînd leziunile osteitice sau colesteatomul sînt minime otita se vindecă prin tratament medical (spălături cu alcool salicilic 4 %, antibiotice, evacuarea colesteatomului). Colesteatomul poate evolua insidios fără complicaţii mult timp şi brusc apar complicaţii grave prin dezvoltarea excentrică şi ruperea colesteatomului care infectează organele întîlnite. Complicaţiile apar de regulă în cursul reînrăutăţirii otitei : paralizia de facial, labirintita, meningita, tromboflebita de sinus lateral, encefalita, abcesul cerebral sau cerebelos.

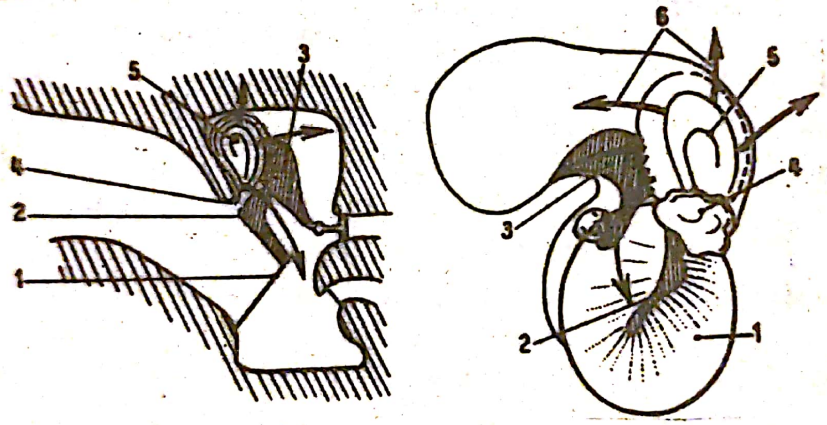

Fig. 23.
Dezvoltarea colesteatomului
1. Timpan
2. Mînerul ciocanului
3. Nicovala distrusă parţial
4. Perforaţie în Schrapnell prin care se vede o parte din colesteatom
5. Colesteatomul
6. Direcţiile de dezvoltare a colesteatomului

Din cauza prognosticului constant defavorabil, tratamentul chirurgical rămîne pe prim plan. Tratamentul chirurgical vizează iniţial îndepărtarea colesteatomului şi a leziunilor de osteită (timpul radical) şi permite ulterior de a restabili funcţia auditivă în raport de audiogramă prin timpano-plastie (timp funcţional).

Actualmente, graţie experienţei microchirurgicale colesteatomul poate fi operat precoce cu îndepărtarea leziunii evolutive şi reconstruirea integrală a aparatului timpano-osicular în vederea menţinerii

sau recuperării unei auditii sociale normale.

Colesteatomul primitiv sau adevărat este o tumoră embrionară cu punct de plecare de la elementele ectodermice incluse în cursul edificării blocului otomastoidian care se dezvoltă treptat şi mult timp fără semne subiective sau obiective .

In absenţa oricărei infecţii colesteatomul se dezvoltă treptat distrugînd structurile osoase din jur prin resorbţie enzimatică. Dispar treptat elementele lanţului osicular, peretele intern este distrus şi invadează labirintul sau se dezvoltă endocranian. Dacă colesteatomul se suprainfectează procesul patologic devine o otită cronică supurată colesteatomatoasă reîncălzită şi brusc apar complicaţiile amintite. Tratamentul colesteatomului primitiv constă în îndepărtarea matricei din cavităţile în care a pătruns urmată de un eventual timp funcţional timpanoplastic.

3. Sechelele otitelor medii corespund la procese cicatriciale ca urmare a leziunilor inflamatorii sau supurative diverse descrise anterior: otita cronică cu timpan închis care ajunge în stadiul de otită fibroadezivă, otitele medii acute necrozante, otitele cronice supurate şi otita cronică tuberculoasă generatoare de distrucţii tisulare. Formarea sechelelor cicatriciale se poate concretiza şi într-o formă aparte, denumită timpanoscleroza. In general constituirea lor este favorizată de teren în special alergic care crează condiţii favorabile transformării fibroase a ţesutului conjunctiv.

Sechelele diferitelor forme de otită se manifestă în general sub forma unui singur simptom dominant funcţional, surditatea, la care se adaugă adeseori acufene. Surditatea poate fi de transmisie pură sau mixtă.

La examenul otoscopic se constată leziuni timpanice diverse: perforaţii cu bride în casă, anchiloze osiculare sau timpan îngroşat cu plăci calcare care denotă aceleaşi modificări fibro-calcare şi în căsuţă (timpanoscleroza).

Otita adezivă sau fibroadezivă este o stare cicatricială consecutivă unei inflamaţii ale urechii medii, caracterizată prin dezvoltarea de aderenţe fibroase în căsuţă evoluînd de obicei îndărătul unui timpan închis.

Ca şi timpanoscleroza, otita adezivă este expresia unui proces morbid din urechea medie unde domină în primul caz supuraţia iar în al doilea caz inflamaţie ceea ce explică asociaţia posibilă a acestor două procese, în aceeaşi ureche cu predominenţa uneia dintre ele.

Se admite în general că otita mucoasă cu timpan închis este primul stadiu al otitei adezive. Otita mucoasă este în general reversibilă dar uneori conţinutul mucos şi leziunile inflamatorii din căsuţă persistă, recidivează sau se întreţin astfel că fibroza se instalează progresiv. De obicei fibroza se instalează peste tot dar mai ales la nivelul promontoriului, a ferestrelor sau feţei interne a timpanului. Uneori lichidul din căsuţă se inchistează în pungi prin fibroasă organizată sau apar mase de hemosiderină, de colesterină care dovedesc persistenţa unei inflamaţii latente.

In afară de otita mucoasă care este factorul principal al otitei fibro-adezive se mai incriminează otita subacută cu conţinut lichidian în casă, care nu ajunge la supuraţie şi perforaţie, datorită antibioterapiei.

Dintre cauzele favorizante se citează alergia care poate avea rol în declanşarea obstrucţiei tubare şi mucoviscidoză.

Din punct de vedere clinic bolnavul se consultă pentru surditate instalată de mulţi ani şi care evoluează progresiv. Surditatea se însoţeşte de senzaţia de plenitudine a urechii şi acufene foarte frecvente cu timbru grav.

Examenul otoscopic relevă un timpan în general foarte retractat mat, lactescent cu proeminenţa exagerată a scurtei apofize a ciocanului şi a ligamentelor timpano-maleolare, sau un timpan simplu îngroşat, neomogen etc. Timpanul poate fi acolat complet sau parţial la peretele intern al urechii medii. Lanţul osicular este fixat prin bride fibroase şi uneori prezintă tulburări trofice, litice.

Examenul audiţiei arată o surditate de transmisie şi adesea o surditate de tip mixt cu valori de 30-40 dB în stadiul iniţial şi de peste 50 dB în stadiul ultim fibro-adeziv.

Tratamentul este dificil, de lungă durată şi cu rezultate slabe.

Tratamentul regional constă în asanarea infecţiilor nazo-sinuzale, rezolvarea obstrucţiei nazale la nevoie prin tratament chirurgical şi tonifierea mucoaselor prin crenoterapie, corticoterapie sub formă de aerosoli, pulverizaţii etc.

Tratamentul local vizează mobilizarea timpanului şi a lanţului osicular prin insuflaţii tubare repetate şi introducerea de medicamente modificatoare (cortizon, alfachimiotripsină) integrate cu tratament crenoterapic.

Introducerea directă transtimpanică în căsuţă de alfachimiotripsină sau cortizon care modifică mucusul şi fenomenele inflamatorii

sau aeraţia permanentă a căsuţei cu ajutorul unor dreenuri de material plastic se soldează cu rezultate bune dacă nu s-a instalat fibroza definitivă.

Tratamentul chirurgical a otitelor mucoase recidivate sau fibrozate constă într-o largă mastoidectomie sau liberarea timpano-osiculară prin îndepărtarea bridelor fixatoare şi aplicarea unei foiţe subţiri de teflon între faţa internă a timpanului şi peretele intern pentru a împiedeca recidiva simfizară.

Timpanoscleroza se caracterizează printr-o remaniere hialină mai mult sau mai puţin calcificată a mucoasei timpanului, a căsuţei şi eventual a anexelor, în general după o supuraţie auriculară.

Timpanoscleroza este favorizată de trecutul otitic (supuraţie auriculară), foarte vechi adeseori din prima copilărie, care în momentul examinării este ignorat de bolnav.

Din punct de vedere evolutiv leziunile de timpanoscleroză se prezintă sub formă de sechele fixe, otoreea şi infecţia fiind de obicei absente.

La examenul otoscopic se constată de obicei o pierdere de substanţă importantă a timpanului şi plăci calcare în restul de timpan. Alteori, timpanul se prezintă ca un ecran fix, impregnat de plăci calcare albe, cretoase. In acelaşi timp leziunile de timpanoscleroză invelesc întreg lanţul care apare pietrificat.

Examenul audiţiei arată o surditate de transmisie sau de tip mixt în general peste 50 dB.

Diagnosticul de timpanoscleroză este cel mai adesea posibil dar numai explorarea chirurgicală permite de a preciza extensia şi importanţa leziunilor fixatoare.

Tratamentul chirurgical constă în liberarea lanţului osicular a timpanului iar în caz de leziuni importante sînt sacrificate şi înlocuite prin protează cu interpoziţie venoasă şi grefă timpanică.

Timpanoplastia permite de a reconstitui o ureche medie funcţională, refacerea membranei timpanice şi a lanţului osicular sau a unui sistem de transmisie numit columelar. Se mai pune problema refacerii eventuale a cavităţilor de evidare care este complexă şi prezintă încă dificultăţi de tehnică. Procedeele de timpanoplastie sînt multiple şi utilizează materiale diverse: lambouri cutanate din conduct, resturi de timpan, grefe de aponevroză temporală sau de pericondru tragal, pentru refacerea timpanului. Pentru refacerea sistemului osicular se utilizează fragmente de os, de cartilagiu remodelate sau materiale plastice (teflon, etc.).

Actualmente se preconizează materiale omologe adică homografe timpano-osiculare prelevate de la cadavru care dau bune rezultate în marile pierderi timpanice osiculare sau parietale.

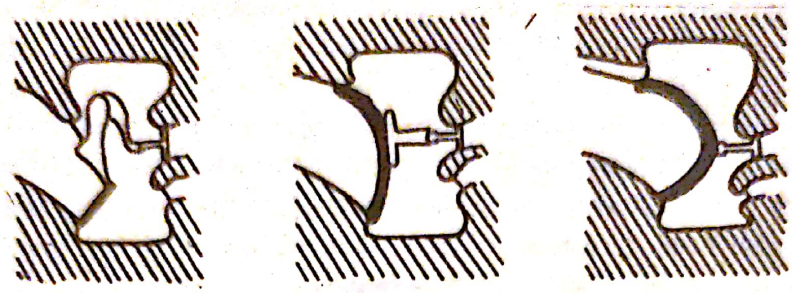

Fig. 24.
Tipuri de timpanoplastie

Timpanoplastia poate îmbrăca mai multe aspecte: timpanoplastia de tip I sau miringoplastia se adresează perforaţiilor simple de timpan.

Timpanoplastia de tip II comportă grefă de timpan şi refacerea lanţului osicular, scăriţa fiind normală.

Timpanoplastia de tip III constă în aplicarea unei grefe timpanice pe un singur element osicular în contact cu platina scăriţei.

INFECTIILE SPECIFICE ALE URECHII

1) Tuberculoza urechii a devenit rară de la utilizarea antibioticelor specifice şi chiar atunci cînd există este de obicei ignorată.

Etiologic se datoreşte prezenţei bacilului Koch în urechea medie şi este de obicei secundară unui focar tuberculos cunoscut şi mai rar primitivă.

Aproape constant infecţia se face pe calea tubară prin penetraţia sputei bacilifere de la o tuberculoză pulmonară, o leziune tuberculoasă din rinofaringe: vegetaţii adenoide cu bacili Koch, tuberculom, primo infecţie faringiană şi mai rar pe cale hematogenă.

Din punct de vedere clinic se disting 2 forme: o formă primo-secundară şi o formă terţară sau otita cronică supurată TBC.

In forma primo secundară otita tuberculoasă se prezintă ca o otită banală care apare în urma unei infecţii nazale sau rino-faringiene. Ea determină dureri violente în ureche, febră ridicată urmată

de o otoree obişnuită. Timpanul prezintă o perforaţie care se măreşte rapid şi burjoni atoni care apar în profunzime. Această formă de otită se cronicizează adeseori. Mastoida poate fi sediul concomitent a leziunilor tbc: sechestre, cazeum, fongozităţi palide.

Cicatrizarea este lentă şi fistulizarea frecventă. Radiografia arată leziuni destructive mult mai importante decît ar indica semnele clinice.

Otita medie cronică supurată tuberculoasă se caracterizează prin semne clinice latente, evoluţie trenantă, surditate precoce. Leziunile anatomo-patologice evidenţiază o infiltraţie a mucoasei, metamorfoză cazeoasă cu necroză sau ulceraţii ale ţesuturilor, denudarea osului subjacent, sechestre osoase.

Simptome. Semnele subiective se traduc printr-o senzaţie de plenitudine, nedureroasă, otoree.

Examenul audiţiei relevă o surditate precoce de tip mixt deoarece urechea internă reacţionează rapid la infecţie.



Fig.25.
Aspect otoscopic şi radiologic
(Timpan cu perforaţii multiple,
Mastoida cu destrucţii osoase)

Examenul otoscopic constată timpanul palid, rozat sau gălbui cu multiple perforaţii care au marginile neregulate.Otoreea este fetidă. Otita tuberculoasă se propagă spre atică, spre labirint, spre mastoidă etc. determinînd complicaţiuni frecvente (paralizie de facial, labirintită, otoragie carotidiană, mastoidită tuberculoasă.

Diagnosticul este intuit pe aspectul timpanului, evoluţia trenantă, surditatea precoce de tip mixt dar numai prezenţa bacilului Koch în secreţie precizează diagnosticul.

Tratamentul este esenţial general şi specific (P.A.S.,Rimifon, Streptomicină, Rifadin, Etambutol), alimentaţie bogată, climat uscat şi însorit. Tratamentul local constă în tratamentul obişnuit al otoreei tubare cu aplicarea locală de medicamente tuberculostatice. In caz de complicaţii se recurge la tratament chirurgical.

2. <u>Sifilisul urechii</u>.

Sancrul de inoculare cu sediul tubar se observă destul de rar.

Sifilisul secundar se manifestă printr-o neurolabirintită sifilitică. Debutul este brutal cu surditate completă sau vertije vio -

lente. Cel mai adesea aceste simptome au un caracter subacut, adică surditate progresivă de tip labirintic. Vertijele destul de importante la început se atenuează rapid. Dacă afecţiunea este tratată precoce şi energic bolnavul este prezervat de surditate.

Sifilisul terţiar determină de asemeni neurolabirintita cu aceeaşi simptomatologie ca şi în perioada secundară dar prognosticul funcţional este rezervat din cauza sensibilităţii scăzute a neurolabirintitei faţă de tratamentul specific.

Heredosifilisul în forma sa precoce (înainte de 5 ani) poate atinge urechea internă şi constituie o cauză a surdimutităţii.

Heredosifilisul tardiv este o labirintită adevărată a cărei surditate este unul din elementele triadei lui Hutchison.

Pierderea audiţiei survine brusc sau progresiv cu alterări succesive şi este totdeauna bilateral. Deşi este o surditate cochleară audiţia pe calea osoasă este mai bună decît audiţia aeriană.

In această formă se descrie un semn particular de către Hennebert: compresiunea aerului în conduct în cursul probei pneumatice determină un nistagmus de partea opusă şi invers, în timpul decompresiunii nistagmusul bate spre urechea examinată. Acest simptom se datoreşte unei laxităţi anormale a ligamentului stapedo-vestibular.

Prognosticul funcţional este defavorabil iar tratamentul specific fără efect.

OTOSPONGIOZA (OTOSCLEROZA)

Otospongioza este o osteodistrofie a capsulei labirintice care se traduce clasic prin 2 fenomene intricate: osteoliză şi reconstrucţie osoasă în acelaşi focar. Acesta se găseşte de obicei la nivelul ferestrei ovale unde determină anchiloza scăriţei (stapedo-vestibulară), dar se poate dezvolta de asemeni spre cavitatea labirintică cu răsunet asupra funcţiei cochleare. Uneori aceste focare survin la distanţă de fereastra ovală şi conferă otospongiozei un aspect de surditate tip percepţie pură.

Leziunile sînt totdeauna bilaterale existînd totuşi o predominenţă la nivelul unei urechi.

Din punct de vedere etiologic, afecţiunea se întîlneşte mai frecvent la femei (60 % din cazuri) şi se manifestă de obicei foarte precoce, în general la pubertate. Afecţiunea este ereditară şi se transmite sub formă recesivă sau dominantă. Surditatea se agravează cu fiecare sarcină şi îndeosebi în timpul alăptării prin spolierea de calciu a stîncii temporalului.

Studii recente au permis evidenţierea unor tulburări metabolice osoase, manifestate printr-o activitate enzimatică, proteolitică importantă, la nivelul focarului otospongios. Acest fenomen explică atingerea cochleară cînd focarele de otospongioză sînt în vecinătatea canalului cochlear precum şi influenţa factorilor hormonali (preponderenţa feminină, rolul pubertăţii, a sarcinii, a estrogenoterapiei).

Din punct de vedere anatomo-patologic, distrofia capsulei otice evoluează în 3 faze:

- o fază primară vasculară, congestivă;
- o fază de resorbţie osoasă (otospongioza);
- o fază de neoformaţie osoasă (otoscleroza).

Uneori, otospongioza se asociază cu alte leziuni (malformaţie minoră, otită mucoasă) etc. care îngreuiază stabilirea responsabilităţii fiecăreia în determinarea gradului de surditate.

Simptomele otospongiozei sînt acelea ale unei surdităţi progresive însoţită de zgomote.

Surditatea este singurul simptom constant al formei clinice chirurgicale a maladiei. Surditatea de tip transmisie se produce prin blocaj progresiv al lanţului osicular la nivelul platinei scăriţei.

Surditatea apare discret ca o hipoacuzie uşoară care se accentuează treptat şi manifest în timpul perioadelor menstruale prin oboseală, depresiune nervoasă, surmenaj. Surditatea este inexorabil progresivă sau în salturi în cursul vieţii genitale (sarcină, alăptare, menopauză).

Se observă adeseori un fenomen neaşteptat: bolnavul aude mai bine într-o atmosferă cu zgomot decît în linişte (paracuzia lui Willis). Explicaţia constă în faptul că zgomotul ambiant obligă pe interlocutor să vorbească cu intensitate mai mare. Treptat conversaţia nu mai poate fi auzită decît dacă se vorbeşte imediat lîngă pavilion.

Zgomotele aproape constante, sînt continui şi au de obicei un timbru grav. Rebele la tratament ele agravează starea psihică a bolnavului şi devin intolerabile.

Examenul otoscopic nu relevă anomalii ale membranei timpanice, iar pata roză descrisă în cadranul postero-superior este rareori observată.

Probele auditive precizează la început o surditate tipică de transmisie. Proba Gelle este caracteristică pentru anchiloza stapedovestibulară: la individual normal compresiunea aerului în conduct di-

mimă percepţia unui diapazon situat pe vertex prin împingerea scăriţei în urechea internă care comprimează lichidele şi fac mai puţin perceptibilă vibraţia sonoră. In caz de otospongioză compresia rămîne fără efect din cauza imobilizării scăriţei în fereastra ovală şi proba este atunci pozitivă.

La examenul audiometric scăderea auditiei se observă la sunetele grave şi de asemeni la acute în timp ce sunetele vocii de conversaţie (de la 512 la 2048 vd) sînt încă auzite corespunzător. Cu timpul participarea urechii interne se accentuiază, surditatea devine de tip mixt şi apoi din ce în ce mai mult surditate de percepţie.

Tratamentul general medical prin fluorură de sodiu care blochează activitatea enzimatică în focar pare să dea bune rezultate în ce priveşte evoluţia atingerii labirintice.

Tratamentul chirurgical oferă 95 % rezultate favorabile asupra surdităţii de transmisie şi numai în 1-2 % determină agravarea surdităţii prin labirintizare.

Fig.26.
Chirurgia scăriţei
Platinectomie - grefă venoasă, scăriţa se sprijină direct prin braţul posterior pe grefă

Principiile actuale ale chirurgiei constau în ablaţia completă a scăriţei (platinectomie), închiderea ferestrei ovale deschisă precedent prin grefă autogenă (venă sau fragment de ţesut conjunctiv etc.) şi punerea în poziţie a unei proteze de înlocuire a scăriţei. Această proteză cu rol piston, poate fi parte din scăriţă, din teflon sau metalică se sprijină pe grefon şi se fixează pe ramura lungă a nicovalei.

Rezultatele în timp a acestei metode sînt excelente pe plan transmisional, cît pe plan labirintic prin oprirea evoluţiei leziunilor. Contraindicaţia operatorie apare dacă surditatea prezintă o evoluţie labirintică marcată sau dacă urechea controlaterală este surdă.

In aceste situaţii protezarea auditivă îşi păstrează indicaţia de necesitate dar nu suprimă evoluţia surdităţii.

Scanned with OKEN Scanner

SURDITATEA LA COPIL

Absenţa vorbirii la copil se datoreşte unei surdităţi congenitale sau care a apărut din diverse cauze înaintea vîrstei de 4 ani. Copilul surd este în imposibilitate de a executa prin imitaţie mişcările care permit vocea articulată, şi prin urmare nu exista limbaj fără audiţie (J.C.Lafon). Surditatea care apare între 6-8 ani, poate altera grav vorbirea dar nu o suprimă complet.

Cauzele surdităţii la copil sînt multiple şi în raport cu localizarea leziunii, surdităţile se împart în surdităţi de percepţie şi surdităţi de transmisie.

1. Surdităţile de percepţie pot fi hereditare sau cîştigate.

a. Surdităţile hereditare reprezintă 20 - 30 % din surdităţile la copil. Clinic se disting două mari tipuri:

- surditate recesivă fixă în care deficitul auditiv e - xistent la naştere rămîne stabil. Se întîlneşte mai frecvent la băieţi, este totdeauna sever, bilateral şi simetric,
- surditatea dominantă evolutivă apare la o vîrstă variabilă între 3 şi 30 de ani şi se agravează progresiv în cursul evoluţiei sale.

In cadrul fiecăreia dintre ele, alte afecţiuni genetice pot să fie asociate cu surditatea realizînd sindroame multiple:

- sindromul lui Franceschetti se caracterizează prin disostoză mandibulo-facială cu anomalii auriculare,
- maladia lui Lobstein - Van der Hoeve sau osteopsatiroza afectează întreg ţesutul conjunctiv şi se caracterizează prin fragilitate osoasă, coloraţia albastră a scleroticelor şi tulburări auditive,
- sindromul lui Apert-Crouzon este o disostoză cranio - facială caracterizată prin deformaţii craniene, malformaţii faciale şi surditate bilaterală de tip transmisie,
- sindromul lui Marfan cuprinde malformaţii osoase cardiace, oculare şi de pavilion cu hipoacuzie de transmisie,
- surdităţi asociate cu leziuni oculare întîlnim în sindromul lui Usher, în sindromul lui Wanderburg, cu leziuni renale în sindromul lui Alport etc.

b. Surdităţile cîştigate se împart în surdităţi prenatale, surdităţi neonatale şi surdităţi postnatale,

- surdităţile prenatale se împart în embriopatii şi fetopatii.

SURDITATEA LA COPIL

Absenţa vorbirii la copil se datoreşte unei surdităţi congenitale sau care a apărut din diverse cauze înaintea vîrstei de 4 ani. Copilul surd este în imposibilitate de a executa prin imitaţie mişcările care permit vocea articulată, şi prin urmare nu exista limbaj fără audiţie (J.C.Lafon). Surditatea care apare între 6-8 ani, poate altera grav vorbirea dar nu o suprimă complet.

Cauzele surdităţii la copil sînt multiple şi în raport cu localizarea leziunii, surdităţile se împart în surdităţi de percepţie şi surdităţi de transmisie.

1. Surdităţile de percepţie pot fi hereditare sau cîştigate.

a. Surdităţile hereditare reprezintă 20 - 30 % din surdităţile la copil. Clinic se disting două mari tipuri:

- surditate recesivă fixă în care deficitul auditiv e - xistent la naştere rămîne stabil. Se întîlneşte mai frecvent la bă - ieţi, este totdeauna sever, bilateral şi simetric,
- surditatea dominantă evolutivă apare la o vîrstă va - riabilă între 3 şi 30 de ani şi se agravează progresiv în cursul evoluţiei sale.

In cadrul fiecăreia dintre ele, alte afecţiuni genetice pot să fie asociate cu surditatea realizînd sindroame multiple:

- sindromul lui Franceschetti se caracterizează prin disostoză mandibulo-facială cu anomalii auriculare,
- maladia lui Lobstein - Van der Hoeve sau osteopsatiroza afectează întreg ţesutul conjunctiv şi se caracterizează prin fragilitate osoasă, coloraţia albastră a scleroticelor şi tulburări auditive,
- sindromul lui Apert-Crouzon este o disostoză cranio - facială caracterizată prin deformaţii craniene, malformaţii faciale şi surditate bilaterală de tip transmisie,
- sindromul lui Marfan cuprinde malformaţii osoase cardiace, oculare şi de pavilion cu hipoacuzie de transmisie,
- surdităţi asociate cu leziuni oculare întîlnim în sindromul lui Usher, în sindromul lui Wanderburg, cu leziuni renale în sindromul lui Alport etc.

b. Surdităţile cîştigate se împart în surdităţi prenatale, surdităţi neonatale şi surdităţi postnatale,

- surdităţile prenatale se împart în embriopatii şi fetopatii.

Surditățile prenatale au drept cauze:

- cauze virale dintre care rubeola mamei în primele 3 luni de sarcină poate determina o surditate de percepție severă asociată eventual cu alte malformații care agravează prognosticul (cardiace, oculare, cerebrale). Alte afecțiuni virale incriminate dar fără certitudine sînt gripa și rujeola.

- cauze toxice. Rolul nociv al unor medicamente administrate în timpul sarcinii este exemplificat de streptomicină în doze masive și prelungite, talidomida etc.,

- cauze parazitare: toxoplasmoza care contaminează mama după primele 6 săptămîni de sarcină poate determina surditate de percepție variabilă și asocierea cu alte sechele,

- sifilisul determină meningonevrită a nervului acustic sau labirintită tardivă,

- diferite cauze endogene (diabet, hipertensiune, nefrită) sau disgravidii banale.

Surditățile neonatale apar în momentul nașterii:

- traumatismul obstetrical prin hemoragie meningee sau cerebromeningee și mai ales anoxia pot leza organul lui Corti. Surditatea este importantă și asociată cu simptome neurologice variate,

- icterul nuclear care complică o incompatibilitate sanguină feto-maternă poate realiza o surditate gravă mai ales în zona acută și se însoțește adesea cu leziuni neurologice.

In ce privește prematuritatea ea nu constituie o cauză propriu-zisă de surditate, dar devine un factor favorizant al instalării surdității prin riscul de anoxie în diferite situații.

Surditățile post natale apar la o vîrstă variabilă după naștere determinate de aceleași cauze ca și la adult: traumatice, toxice, infecțioase. Meningitele sînt responsabile de surdități profunde în 4-9 % din cazuri. Unele afecțiuni cu virus neurotrop (oreion) pot leza auditie.

Medicamente cu acțiune toxică cum sînt Streptomicina, Neomicina, Kanamicina, se soldează cu surdități grave ireversibile.

2. Surditățile de transmisie

- Catarul tubar, otitele seroase, otitele cronice supurate cu frecvență mare la copil determină leziuni de transmisie cu surditate în general sub 60 dB de obicei unilaterale.

- Malformațiile urechii externe, urechii medii, determină surdități de transmisie fixe începînd de la naștere.

Examenul copilului surd. Orice surditate suspectă trebuie diagnosticată şi evaluată, lucru dificil de realizat la copil. De aceea alături de metodele clinice (subiective) se va recurge la examenul audiometric obiectiv pentru a testa surditatea copilului.

1. Metodele clinice sau audiometria subiectivă comportă în raport cu vîrsta copilului un examen acumetric, tehnici cu condiţionare şi audiometria vocală.

Examenul audiometric rezervat sugarilor se bazează pe observaţia reacţiilor copilului la stimuli sonori variaţi. Aceste reacţii sînt reflexul cochleo-palpebral (clipitul), reflexul cochleo-muscular (tresărirea) etc. şi permit în oarecare măsură de a aprecia importanţa surdităţii. Tehnicile cu condiţionare au ca principiu condiţionarea copilului la un sunet perceput simultan cu o activitate amuzantă pentru el.

Audiometria vocală la copil depinde de gradul achiziţiei lingvistice pînă la acel moment.

2. Metodele obiective permit de a stabili diagnosticul şi gradul de surditate cu precizie. Dintre acestea citäm: audiometria electroencefalică, electrocochleografia, examenul potenţialelor trunchiului cerebral, impedancemetria etc.

Aceste metode pot preciza tipul de surditate şi importanţa gradului de surditate:

- sub 40 dB este o deficienţă auditivă uşoară;
- între 40 - 70 dB deficienţa auditivă este medie;
- între 70 - 90 dB deficienţa auditivă este severă;
- peste 90 dB este o deficienţă auditivă profundă.

Ultimile două categorii se încadrează în vechea denumire de surdomutitate.

Pe lîngă examenul audiţiei sînt necesare un ansamblu de investigaţii care permit orientarea indicaţiilor terapeutice: examenul O.R.L., examenul ortofonic care explorează cuvîntul, vocea şi limbajul, examenul psihologic care ne furnizează date asupra capacităţii intelectuale şi a adaptării afective. Alte investigaţii cu adresă în special etiologică: radiografii şi tomografii, examen serologic, anchetă genetică etc.

Tratament.

1. In surdităţile de transmisie tratamentul poate fi medical şi chirurgical vizînd o recuperare de circa 20 dB. Pentru a favoriza dezvoltarea limbajului şi şcolaritatea se prescrie o protează au-

renterală sau orală, restabilirea echilibrului ionic, oxigenoterapie şi antibiotice.

Atitudinea unei intervenţii tardive e greşită deoarece îl prinde pe sugar epuizat cu o rezistenţă scăzută şi şanse minime de recuperare.

Profilactic se recomandă asanarea focarelor de infecţie rinofaringiene îndeosebi vegetaţiile adenoide care prin reacutizare favorizează prin calea rino-tubară apariţia sau recidivele de otite acute cu complicaţiile amintite.

OTITA MEDIE CRONICA

Reprezintă în marea majoritate a cazurilor finalul evolutiv al otitelor recidivante din copilărie a căror patologie este dominată de disfuncţia trompei lui Eustache. Pe acest fond permanent se pot grefa pusee inflamatorii şi infecţioase cu sau fără otoree.

In afară de rare cazuri, toate otitele cronice observate la adult survin la indivizi cu importante antecedente otologice în copilărie.

Vindecarea leziunilor inflamatorii cronice la copil nu se poate obţine decît înainte de pubertate, din care cauză trebuiesc depistate şi tratate cît mai curînd posibil atît din cauza frecvenţei cît şi a consecinţelor îndeosebi pe plan funcţional.

Tehnicile de investigaţie moderne permit depistarea precoce şi diagnosticul acestor afecţiuni dar trebuie de menţionat că depistarea iniţială trebuie făcută de părinţi, de educatori, de pediatri sau de medicii de medicină generală.

Manifestările patologiei inflamatorii clinice a urechii sînt multiple şi pot fi sistematizate în otite cronice cu timpan închis, otite cronice cu timpan deschis şi sechelele otitelor medii cronice indiferent de formă.

OTITA SERO-MUCOASA CRONICA reprezintă într-un anumit mod permanentizarea otitei seroase acute observată în copilărie. Lichidul din căsuţă rămîne definitiv: chiar dacă va fi evacuat prin metodele cunoscute se reproduce rapid antrenînd o surditate de transmisie cronică care secundar devine mixtă şi apoi esenţial labirintică. Alături de hipoacuzie se întîlnesc acufene şi senzaţia de plenitudine în urechi. Anamneza bolnavului sau chestionarea părinţilor pun în evidenţă antecedente rinofaringiene şi auriculare de lungă durată.

Examenul otoscopic relevă anomalii de coloraţia timpanului (gălbuie, de pergament, cretacee) anomalii de orientare a mînerului

ditivă pentru surdităţile bilaterale importante.

2. In surdităţile de percepţie de la naştere depistate precoce educaţia precoce mamă-copil realizată de ortofonist poate dezvolta la copil aptitudini care să-i permită achiziţia limbajului. In surdităţile cîştigate în raport cu apariţia ei înainte de limbaj sau după limbaj se indică educarea sau reeducarea ortofonică, protezarea auditivă etc.

PROTEZAREA AUDITIVA

Proteza auditivă este un amplificator care are drept scop restaurarea funcţiei auditive cît mai aproape de cea normală.

Inaintea oricărei protezări bolnavul este supus unui examen clinic minuţios cu precizarea antecedentelor heredocolaterale şi personale, iar examenul O.R.L. va fi complet, inclusiv explorarea urechii la microscop.

Examenul funcţiei auditive se va face fonic, acumetric şi audiometric pentru a preciza tipul şi gradul leziunilor precum şi o serie de examene speciale în vederea stabilirii unor eventuale perturbări de percepţie sau inteligibilitate.

Indicaţiile protezării se fac de către otolog dacă nu s-au obţinut ameliorarea audiţiei prin celelalte metode de tratament: medical, fizioterapic, crenoterapic, sau chirurgical.

Protezarea copilului este mai dificilă îndeosebi sub vîrsta de 5 ani cînd copilul nu şi-a însuşit elemente de limbaj.

Toţi copii surzi trebuiesc protezaţi deoarece nu se cunosc precis resturile auditive care pot fi folosite.

Protezarea trebuie aplicată chiar din prima lună de viaţă pentru ca sugarul să perceapă diferite sunete înaintea începerii educării. Starea audiţiei, inteligenţa şi limbajul sînt factorii care decid orientarea copilului surd. In caz de surditate bilaterală examenele audiometrice şi stereoaudiometrice sînt în măsură să decidă care ureche trebuie protezată şi în general se protezează urechea cea mai bună, fapt pe care îl solicită chiar bolnavul cu surditate.

In caz de surditate bilaterală, dat fiind condiţiile complexe de mediu cu poluare sonoră variată este necesar ca protezarea să fie binaurală întrucît permite o audiţie cantitativă şi calitativă mai bună, ameliorează localizarea sonoră spaţială.

Surdităţile simetrice se întîlnesc mai frecvent la copii care pot fi protezaţi cu proteze stereofonice bilaterale.

Contraindicaţiile protezării pe cale aeriană sînt absenţa conductului auditiv extern, atreziile congenitale, imperforaţia de

Scanned with OKEN Scanner

conduct, în otospongioză dacă una din urechi este total deficitară sau în caz de eşec operator.

Implantul cochlear cu mai mulţi electrozi sau urechea electronică în faza încă de experiment, se recomandă în surdităţile cochleare totale care prezintă intacte fibrele nervoase ce transmit mesajul auditiv de la cochlee la centrii corticali.

Stimularea totală a cochleei se efectuează prin implantarea electrozilor direct în rampa timpanică care prin intermediul lichidelor cochleare efectuează stimularea fibrelor nervului cochlear. Se implantează 7-8 electrozi intracochleari izolaţi care corespund fiecare la o bandă sonoră a zonei conversaţionale. Postoperator este necesar şi reeducarea vocală care ameliorează vocea într-un timp variabil.

14 COMPLICATIILE OTITELOR

LABIRINTITELE. Infecţia urechii interne poate surveni în cursul otitelor acute sau cronice supurate.

Frecvenţa este minimă şi se observă mai ales după supuraţii auriculare şi mai rar după rujeolă, rubeolă, oreion, infecţia căilor respiratorii superioare etc. In otitele acute sau cronice se pot întîlni labirintite localizate la melc sau canalele semicirculare şi labirintite difuze.

In cursul otitelor acute din punct de vedere anatomo-patologic se descrie labirintita toxică acută sau labirintita seroasă şi labirintita acută supurată.

a. Labirintita seroasă traduce o reacţie iritativă a labirintului în raport cu un focar infecţios acut de vecinătate a cărei germeni sînt responsabili de răsunetul asupra labirintului prin difuziunea toxinelor prin intermediul ferestrei ovale sau rotunde.

Suportul anatomo-patologic este un hidrops endolabirintic ceea ce explică caracterul adeseori reversibil a hipoacuzaţiilor de percepţie care survin în timpul labirintitei seroase.

La această hipoacuzie se pot asocia acufene sau vertije discrete care denotă o iritaţie acută a labirintului şi care regresează de obicei sub tratament antiinflamator activ.

Clinic la un bolnav cu otită acută se constată fenomene labirintice care se traduc prin vertije violente, vomismente, surditate variabilă şi un nistagmus spontan care bate întîi spre urechea bolnavă şi apoi spre urechea sănătoasă. Simptomele pot reflecta atingerea tuturor funcţiilor cochleo-vestibulare sau reflectă leziuni în labi-

rintul posterior sau anterior.

In general labirintita seroasă nu comportă un prognostic grav din punct de vedere vital şi chiar funcţional deoarece recuperarea audiţiei se observă pînă la 75 % din cazuri. Dacă labirintita se constituie după prima săptămînă a otitei, este mai gravă cu surditate în general definitivă şi totală.

b. Labirintitele acute supurate traduc invazia bacteriană brutală a urechii interne prin fereastra rotundă sau fereastra ovală. Invazia bacteriană se poate continua prin apeductul cochlear sau conductul auditiv intern la meninge.

Leziunile anatomo-patologice sînt variabile de la prezenţa polinuclearelor alterate pînă la necroza totală a labirintului.

In cursul otitelor cronice mucoase ca şi în otitele fibro-adezive medii există riscul de difuziune toxică care poate determina manifestări de labirintită seroasă.

Otitele cronice colesteatomatoase pot determina prin proces de osteită labirintite localizate care se manifestă clinic prin semnul fistulei (apariţia de vertij, instabilitate determinate de excitaţii prin tamponament sau presiune a fistulei).

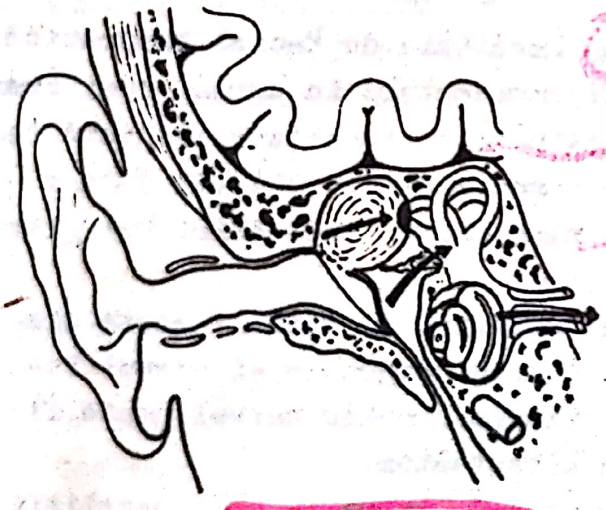

Fig.27.
Propagarea infecţiei în labirint şi meninge
Colesteatomul transmite infecţia în labirint prin fistula de C.S.E. şi fereastra orală şi de aici prin C.A.I. în endocraniu la meninge.

In alte cazuri otita cronică colesteatomatoasă poate determina în cursul reacutizării, labirintită acută supurată prin invazie microbiană în labirint prin ferestre sau fistulă labirintică.

Clinic se manifestă prin apariţia unui vertij important şi surditate totală cu prognostic foarte sever.

Tratament. In labirintita seroasă tratamentul chirurgical se rezumă numai la paracenteza timpanului. In rest tratamentul medical cu antibiotice derivate cortizonice, au rol hotărîtor. Se recomandă de asemeni tranchilizante labirintice (atropină, Torecan, Clordelazin etc.).

Scanned with OKEN Scanner

In labirintita acută supurată se practică mastoidectomia şi trepanarea labirintului, antibioterapie şi corticoterapie.

In labirintitele otitelor cronice reîncălzite se practică mastoidectomia şi tratament medical pentru forma seroasă şi evidare antroaticală în caz de fistulă a canalului semicircular extern asociată cu trepanarea labirintului în caz de labirintita supurată din cauza unor posibile complicaţii secundare endocraniene în special meningita.

PARALIZIA DE NERV FACIAL IN OTOLOGIE

Paralizia de facial poate fi centrală prin leziuni situate deasupra nucleilor bulbari sau periferică (care interesează pe otolog) prin lezarea neuronilor periferici.

Cauzele paraliziei de facial otogene.

1. Paralizia intrapietroasă cuprinde 4 variaţii etiologice: traumatism, otită medie supurată, paralizia a frigore, tumoră.

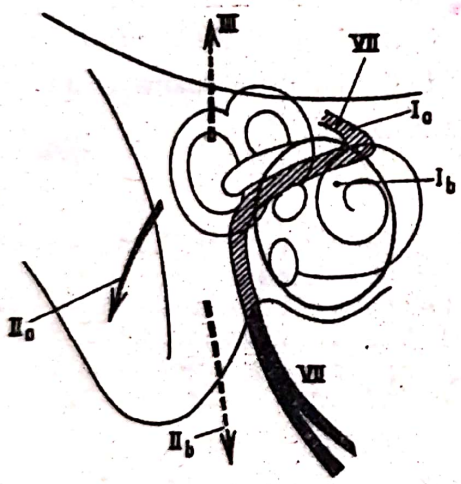

Fig.28.
Complicaţiile otomastoidiene
I-I_a,I_b - paralizie de facial, labirintită
II-II_a,II_b - mastoidite exteriorizate
III - Complicaţii endocraniene
VII - Nervul facial traectul intrapetros

a. Paralizia de facial traumatică poate fi accidentală în cursul unei fracturi a stîncii cu instalare imediată sau tardivă (după a cincea zi) sau după o intervenţie pe mastoidă, urechea medie cînd nervul este atins mai frecvent la nivelul celui de al doilea cot.

b. Paralizia facială prin otită supurată. In otitele acute simple sau supurate, paralizia este produsă prin congestia şi edemul teciI nervoase care comprimă nervul. In otitele cronice nervul poate fi interesat prin sechestru osos sau prin colesteatom.

c. Paralizia facială produsă de tumoră. Apariţia unei paralizii de facial în cursul unei otite cronice supurate însoţită de durere, otoree sanguinolentă, evocă existenţa unui cancer de ureche medie care se va confirma prin biopsie

Tumorile de glomus jugular pot antrena o paralizie de facial prin invadarea căsuţei.

d. Paralizia de facial în cursul zonei auriculare. Survine la 4-5 zile după erupţia veziculară cu sediul în concă sau conduct auditiv extern. Regresează de obicei în 4-12 săptămîni.

Paralizia de facial a frigore se datoreşte unui spasm a arterelor nervului cu edem prin stază venoasă secundară care comprimă fibrele nervoase. Paralizia debutează brutal şi regresează în cîteva săptămîni.

2. Paralizia de facial extrapietroasă. Numeroase afecţiuni pot antrena paralizia de facial intracranian sau extracranian.

Intracranian se datoreşte compresiunii unui neurinom de acustic sau unor boli ale sistemului nervos: poliomelită, encefalită, scleroză laterală amiotrofică, meningită tbc etc.

Paralizia de facial extrapietroasă exocraniană se datoreşte la: tumori maligne de parotidă, maladia lui Besnier-Boeck-Schaumann, sau la traumatisme parotidiene.

Simptomele paraliziei de nerv facial se pot grupa în diverse sîndroame:

a. Sindromul de paralizie facială motrice se traduce prin pierderea motilităţii hemifaciesului corespondent. In cursul mişcărilor voluntare bolnavul rămîne cu faţa inertă fără pliuri, nu poate închide ochiul, nu poate sufla, şuiera. Bolnavul pierde mişcările mimicii, vorbirea este dificilă, dispar o serie de reflexe (cochleopalpebral, nasopalpebral, etc.).

După un timp variabil prin pierderea tonusului muscular, muşchii se atrofiază progresiv.

Examenul electric. Cercetarea conductibilităţii nervului şi electromiografia pot evidenţia paralizie totală cu muşchi total atrofiat sau paralizie totală cu muşchi încă funcţional.

b. Sindromul de paralizie facială senzitivă se traduce prin anestezia zonei lui Ramsay - Hunt.

c. Sindromul de paralizie facială senzorială se manifestă prin pierderea senzaţiei de gust în 2/3 anterioare ale limbii de partea paralizată.

d. Sindromul de paralizie facială secretorie. Glandele lacrimale ca şi glandele salivare sublinguale şi submaxilare care primesc fibre secretorii din nervul facial diminuiază secreţia salivară sau lacrimală.

Tratamentul este variabil după cauză.

Se utilizează în general vitamina B, vasodilatatoare şi corticoizi în doze mari (100 - 200 mg cortizon/zi în paralizia a

frigore).

Dacă paralizia nu retrocedează indiferent de cauză se recurge la actul chirurgical care va fi diferenţiat după sediul leziunii.

Operaţia constă în diferite procedee: decompresiunea nervului din canalul lui Fallope, sutura în caz de secţiune, înlocuirea unui fragment zdrobit prin grefă.

In caz de eşec al tratamentului chirurgical aplicat direct pe nerv se recurge la anastomoze între nervul facial şi nervul spinal, hipoglos sau se practică diverse intervenţii plastice asupra comisurii bucale şi asupra pleoapelor.

Alături de tratamentul medical sau chirurgical recuperarea este accelerată prin reeducare kineziterapică: masaj, mişcări voluntare etc.

COMPLICATIILE ENDOCRANIENE ALE OTITELOR

1. ABCESUL EXTRADURAL

Abcesul este secundar unei otite acute complicate de mastoidită, dar cel mai frecvent este consecutiv unei otite cronice colesteatomatoase reîncălzite care a distrus osul şi a evidenţiat duramater sau infecţia a difuzat pe cale vasculară pînă la meninge.

Colecţia supurată este situată între corticala internă a mastoidei şi duramater.

Abcesul se găseşte cel mai adesea în fosa posterioară lîngă sinusul lateral şi mai rar în fosa cerebrală mijlocie.

In mod obişnuit abcesul comunică direct şi liber cu mastoida infectată şi excepţional este separată prin corticala internă în aparenţă indemnă.

Ca simptome abcesul extradural este aproape totdeauna latent şi constituie o descoperire operatorie. Abcesele voluminoase pot determina unele semne de compresiune cerebrală: Cefalee unilaterală, persistentă, vomismente, uneori convulsii şi excepţional pareze a membrelor controlaterale.

Prognosticul acestor abcese este favorabil cu condiţia ca ele să fie larg drenate.

Tratamentul acestor abcese se confundă cu acel al otitei care a generat abcesul: Mastoidoctemie completă în otitele acute complicate de mastoidită şi abces şi evidare petromastoidiană în otitele cronice. Se poate bănui existenţa abcesului în timpul intervenţiei cînd o cantitate mai mare de puroi se constată în mastoidă sau cînd leziunile osteitice ne conduc pînă la descoperirea abcesului.

Scanned with OKEN Scanner

2. MENINGITA OTOGENA

Cînd infecţia otică a depăşit dura mater, afectează mai întîi spaţiile subarahnoidiene şi produce o meningită acută care la ora actuală rămîne cea mai frecventă complicaţie endocraniană a otitelor.

Meningita otogenă se poate instala după o otită acută dar în mod obişnuit ea este secundară unei supuraţii cronice auriculare latentă şi neglijată. De aceea multe din meningitele otogene sînt tratate fără a se cunoaşte etiologia. Pe de altă parte fenomene meningeale însoţesc adesea abcesele encefalice.

Căile de propagare ale infecţiei sînt multiple: cel mai adesea germenii microbieni trec direct din cavităţile urechii medii la spaţiile subarahnoidiene prin intermediul vaselor care traversează dura mater. Astfel se întîmplă în otitele acute cînd infecţia meningeală poate lua de la început un caracter supraacut. In acest caz nu există leziuni osoase şi explorarea mastoidei nu descoperă decît o congestie osoasă.

In alte cazuri infecţia meningelor se face prin intermediul stîncii pe calea celulelor osoase perilabirintice care conduc infecţia pînă la vîrful stîncii şi meningita se instalează la un timp relativ îndepărtat de la începutul otitei.

Meningita consecutivă unei mastoidite simple se întîlneşte mai rar.

Calea labirintică se întîlneşte excepţional în otitele acute, iar labirintita nu apare decît ca un element al infecţiei difuze care atinge concomitent urechea medie, urechea internă şi meningele. In schimb în otitele cronice infecţia se transmite frecvent prin urechea internă datorită unei fisuri a canalului semicircular extern sau a promontorului.

Calea venoasă se întîlneşte destul de rar, punctul de plecare fiind o tromboză a sinusului lateral consecutiv unei reîncălziri a unei otite cronice supurate latente.

Germenii care determină meningita sînt în mod obişnuit streptococul, pneumococul îndeosebi mucozus şi mai rar stafilococul, hemofilus influenze, colibacilul etc.

Leziunile anatomice ale meningitei secundare infecţiei otogene se caracterizează prin congestia meningelor moi şi a cortexului cerebral, turgescenţa vaselor, prezenţa de edem sau de puroi cremos în şanţurile circonvoluţiunilor.

Simptomatologie: Semnele clinice ale meningitei otogene nu

se deosebesc de acelea care caracterizează alte meningite acute.

După o perioadă inițială în care se constată o cefalee profundă și continuu apar vărsăturile ca simptom constant. Ele sînt spontane, fără efort din partea bolnavului. Concomitent febra urcă pînă la 38^{0}-39^{9}, pulsul devine accelerat. Din acest moment se instalează o oarecare redoare a cefei și apare semnul lui Kernig. La copil convulsiile se constată în mod frecvent.

Destul de rapid toate aceste semne clinice se agravează: cefaleea devine violentă, vărsăturile frecvente, febra poate depăși 40^{0}, constipația este prezentă.

Contracturile musculare se accentuează și bolnavul care avea inițial poziția de cocoș de pușcă trece în poziția de opistotonus. Reflexele osteotendinoase sînt exagerate, apare hiperestezia cutanată și fotofobia. Treptat survin paralizii ale nervilor cranieni, ale centrului respirator, după care urmează coma și exitus.

Durata de evoluție a unei meningite otogene este foarte variabilă. Unele forme supraacute declanșează moartea în 24-36 ore, în timp ce altele pot evolua timp de săptămîni. Trebuieşte insistat asupra meningitelor zise recidivante, care se datoresc vindecării clinice a meningitei prin tratament masiv cu antibiotice, fără asanarea focarului de infecție otomastoidian care întreține meningita.

Puncția lombară evidențiază L.C.R. hipertensiv uneori tulbure sau purulent conținînd polinucleare alterate, puține limfocite și în unele cazuri germenele în cauză. Examenul clinic arată o creștere a albuminelor și o scădere a clorurilor și a zahărului din L.C.R.

Forme clinice: In raport cu aspectul lichidului cefalorahidian și prezența de germeni patogeni se descriu: meningita seroasă aseptică și septică, meningita purulentă septică și aseptică, deseori simptomatică pentru abcesul cerebral sau cerebelos.

Meningita seroasă aseptică este forma cea mai benignă și prezintă L.C.R. clar, cu puține limfocite și fără germeni.

Diagnostic: diagnosticul pozitiv al meningitei acute este în general ușor, dar se pun două probleme: etiologia și momentul cînd bolnavul este diagnosticat.

In general originea otogenă a meningitei se stabilește prin interogatoriu sau examenul otoscopic și mai rar este necesar un examen radiografic.

Dacă bolnavul este descoperit în comă, se pune problema dacă meningita se află în faza terminală sau există un abces cerebral ca-

re se însoţeşte şi de meningită. In acest ultim caz este necesară intervenţia chirurgicală rapidă, pentru depistarea şi eliminarea unui abces cerebral sau cerebelos.

Tratament: Tratamentul medicamentos constă în antibioterapie masivă care traversează bariera hemo-meningee (cloramfenicol).

Uneori simptomele alarmante se datoresc îndeosebi edemului cerebral şi mai puţin infecţiei. In acest caz se va recurge la injecţii intravenoase de sulfat de magneziu sau hemisuccinat de hidrocortizon.

Pentru otolog se pune problema tratamentului etiologic al meningitei şi în general se poate schematiza cu următoarea linie de conduită.

- In otita acută recentă se practică paracenteza şi antibioterapie.

- In otita acută care durează de mai multe săptămîni cu mastoidită şi eventual petrozită se impune mastoidectomie largă şi explorarea stîncii temporalului.

- In otita acută cu labirintită tardivă se practică evidare petromastoidiană şi trepanaţia labirintului.

- In otita cronică se impune evidarea petromastoidiană şi dacă labirintul este inexcitabil se practică trepanaţia acestuia.

- Dacă bolnavul este în comă se va explora dura mater cerebrală pentru a depista un eventual abces cerebral, iar dacă dura mater este modificată se practică puncţia cerebrală.

Fig.29.
Complicaţiile endocraniene ale otitelor
1. Abces extra dural
2. Abces subdural
3. Abces cerebral
4. Duramater
5. Arachnoida
6. Piamater

3. ABCESUL SUBDURAL (MENINGITA LOCALIZATA)

In această situaţie puroiul se găseşte colectat între dura mater şi cortexul cerebral limitat lateral prin aderenţe. In mod obişnuit colecţia se constituie într-un spaţiu liber în care caz poate atinge dimensiuni apreciabile.

Abcesul subdural se află topografic în vecinătatea focarului osos şi excepţional la distanţă sau de partea opusă.

Punctul de plecare este aproape întotdeauna o otită cronică supurată.

Simptomele sînt în general asemănătoare a celor din abcesul cerebral: Cefalee unilaterală, vomismente, obnubilare. Uneori se constată semne de localizare dacă sînt situate în regiunea rolandică(pareză sau paralizie controlaterală) sau în unghiul pontocerebelos (semne cerebeloase). S-au semnalat de asemenea convulsii şi chiar crize epileptiforme. In schimb semnele clinice şi biologice meningeale lipsesc sau sînt foarte discrete.

Diagnosticul abcesului situat în vecinătatea focarului osteitic se face de obicei intraoperator cînd incizia durei mater duce la apariţia puroiului.

4. HIDROCEFALIA OTICA

Se caracterizează prin creşterea uneori considerabilă a cantităţii de lichid cefalorahidian, în etiologia căreia se incriminează mai curînd turburări vazomotorii, decît procesul infecţios.

Punctul de plecare este o otită acută sau cronică reîncălzită care determină turburări circulatorii şi hiperproducţie de lichid cefalorahidian.

In forma sa obişnuită hidrocefalia se prezintă sub două aspecte:

a) Hidrocefalia arahnoidiană: se manifestă cu semne de hipertensiune intracraniană ca cefalee deosebit de intensă, vomismente.

Lichidul cefalorahidian este hipertensiv şi apare în jet la puncţia lombară, dar este normal din toate punctele de vedere.

b) Hidrocefalia ventriculară: pe lîngă sindromul hipertensiv se adaugă crize convulsive generalizate sau localizate. Există de asemenea stază papilară care poate duce la atrofie optică

In ambele forme de hidrocefalie se pot observa semne discrete meningeale fără fenomene infecţioase.

Tratamentul constă în decomprimare,prin puncţie lombară sau prin puncţie ventriculară la care se adaugă o medicaţie hipotensoare. După caz se va trata focarul infecţios generator.

5. ABCESUL CEREBRAL

Supuraţiile acute ale substanţei cerebrale au devenit foarte rari pentru un timp după introducerea antibioterapiei. In timp aplicarea antibioticelor neraţională şi în discordanţă cu tratamentul o-

Scanned with OKEN Scanner

titelor cronice supurate, au determinat din nou o recrudescenţă a acestor complicaţii.

Trebuie precizat că abcesul cerebral este de obicei secundar unei otite cronice osteitice în deosebi colesteatomatoase şi mai rar este determinat de o otită acută trenantă care a determinat leziuni mastoidiene. Infecţia ajunge la creier prin vasele care fac legătura între urechea medie şi meninge indiferent dacă aceasta a fost sau nu denudată de procesul osteitic sau de colesteatom.

Examenul anatomopatologic: macroscopic şi microscopic evidenţiază un proces de pahimeningită externă, abces subdural, tromboza vaselor cerebrale şi abces în substanţa albă cerebrală învecinată.

Sediul abcesului se află aproape întotdeauna în vecinătatea focarului supurativ respectiv în lobul temporosfenoidal şi mai rar la distanţă.

Abcesul cerebral în general unic la început poate forma diverticoli care sînt consideraţi ca abcese secundare. Limitele abcesului sînt difluente, constituite de substanţa cerebrală necrozată.

Abcesul otogen se incapsulează tardiv după 4-6 săptămîni şi uneori numai după evacuarea sa prin procesul de cicatrizare. Puroiul este în general fetid şi conţine germeni variaţi îndeosebi anaerobi. Volumul abcesului este variabil de la o nucă pînă la 200 şi chiar 400 cm^2 în mod excepţional.

Abcesul cerebral dacă nu este operat determină exitus prin compresie cerebrală sau prin meningită datorită progresiunii infecţiei în ventricolul lateral spre care converg de obicei vasele cerebrale.

Din punct de vedere clinic abcesul cerebral rămîne latent mult timp şi nu se manifestă decît printr-o cefalee profundă continuă localizată în jumătatea corespondentă a capului, constipaţie tenace, slăbire progresivă şi o stare de înmîlire intelectuală progresivă.

Vomismentele sînt frecvente şi asociate cu alte semne de hipertensiune cerebrală ca bradicardia şi stază papilară .

Febra lipseşte sau este puţin crescută. Aproape întotdeauna se constată un grad de redoarea cefei şi semnul lui Kernig.

Puncţia lombară este periculoasă din cauza edemului cerebral care însoţeşte abcesul. Dacă se face cu prudenţă, adică se extrage L. C.R. în cantitate minimă acesta este clar, cu puţine elemente figurate, sau este opalescent aseptic.

Semnele de localizare sînt de obicei rare, deoarece abcesul este constituit într-o regiune mută cerebrală. Se pot observa: afazie

(cînd abcesul este localizat în partea stîngă), pareză controlaterală şi excepţional hemiplegie. Ca examene complimentare se preferă arteriografia, scintigrafia, echografia, E.E.G. etc. deoarece ventriculografia care se practica altădată poate favoriza ruperea abcesului în ventricol.

Pronosticul abcesului cerebral este rezervat deoarece reprezintă un proces necrotic a unei encefalite progresive încît uneori chiar după evacuarea abcesului, infecţia se întinde din aproape în aproape şi bolnavul decedează prin proces de encefalită difuză sau prin deschiderea unui abces secundar în ventricol.

Diagnosticul se face pe semne de prezumţie, fără a aştepta o simptomatologie completă care să justifice actul operator. Astfel o cefalee continuă însoţită de un grad de torpoare intelectuală asociate la un focar supurativ otic, justifică o explorare chirurgicală.

Tratamentul este exclusiv chirurgical. In momentul cînd se bănueşte diagnosticul, se impune explorarea neurochirurgicală după care în mod obligator se practică asanarea focarului otomastoidian, care neglijat poate determina apariţia unui nou abces.

6. ABCESUL CEREBELOS

Se întîlneşte mai puţin frecvent decît abcesul cerebral, dar originea sa este totdeauna otogenă.

Infecţia ajunge la cerebel, prin proces de osteită din aproape în aproape, prin dezvoltarea unui colesteatom, pe cale vasculară prin intermediul vaselor care unesc antrumul cu sinusul lateral şi cerebral sau prin intermediul labirintului. In această ultimă eventualitate se produce mai întîi o labirintită difuză de unde germenii microbieni prin sacul endolimfatic ajung la vasele cerebelului.

Din punct de vedere anatomopatologic abcesul cerebelos este rareori unic. In cea mai mare parte a cazurilor este constituit din focare multiple de dimensiuni diferite şi nu se incapsulează niciodată. Abcesul se găseşte lîngă sinusul lateral, înaintea sau îndărătul acestuia, în raport cu punctul de plecare labirintic sau vascular.

Simptomele abcesului cerebelos sînt asemănătoare în ceea ce priveşte sindromul infecţios, cu ale abcesului cerebral. Se deosebeşte prin sindromul de localizare care se poate întîlni în 1/2 pînă la 2/3 cazuri:

- Tulburări de echilibru caracterizate prin mersul ebreios în care dezechilibrul nu se agravează prin închiderea ochilor.
- Hipertonie musculară care se poate evidenţia prin proba indice nas.

- Asinergie caracterizată prin descompunerea mişcărilor pe care le efectuează bolnavul (probe călcîi - genunchi).

- Adiadoco cinezie caracterizată printr-o inegalitate în ceea-ce priveşte viteza de execuţie a mişcărilor (proba marionetelor).

- Hipotonie musculară evidenţiată mai ales în mişcările pasive.

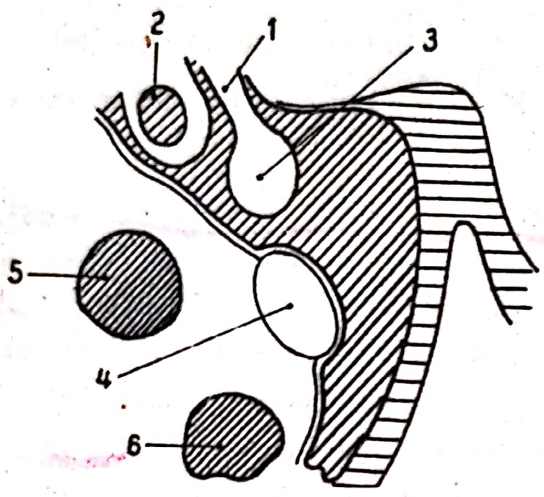

Fig.30.
Abces cerebelos
1. Aditus
2. Labirint
3. Antrum
4. Sinus lateral
5. Abces cerebelos presinuzal
6. Abces cerebelos retrosinuzal

Se pot observa de asemenea semne piramidale în general homolaterale cum sînt reflexele exagerate, semnul lui Babinski în extensie. De asemenea se pot observa unele tulburări bulbare ca disfagie, dispariţia reflexului cornean.

Cu privire la fenomenele vestibulare se poate constata un ni - stagmus cu mari oscilaţii, care bate de partea bolnavă după destrucţia labirintului. Acest nistagmus poate reapare după un timp.

Diagnosticul.Se precizează prin existenţa unor semne de localizare, dar de multe ori este descoperit în timpul intervenţiei chirurgicale, radicale care elimină focarul otomastoidian şi care descoperă modificări la nivelul sinusului lateral sau la nivelul meningelui cerebelos. Leziunile meningosinusale obligă efectuarea unei puncţii cerebeloase.

COMPLICATIILE VASCULARE ALE OTITELOR (SEPTICEMIA OTOGENA)

Infecţia sanguină de origine otogenă a revenit din nou în actualitate, după o perioadă în care utilizarea antibioticelor eliminase aproape complect această complicaţie.

Septicemia otogenă este constant asociată cu o tromboflebită a sinusului lateral şi foarte rar diagnosticăm o septicemie fără tromboză.

Septicemia otogenă apare îndeosebi ca o complicaţie a unei otite cronice supurate latente sau reîncălzite, dar se poate observa, ce e drept mai rar şi în cursul otitelor acute. Calea de propagare a infecţiei se face din aproape în aproape, pe cale osteitică sau coles-

teatomatoasă şi mai frecvent prin venele care unesc mastoida cu simusul lateral. Germenii mai frecvent întîlniţi sînt streptococul şi stafilococul şi uneori anaerobi.

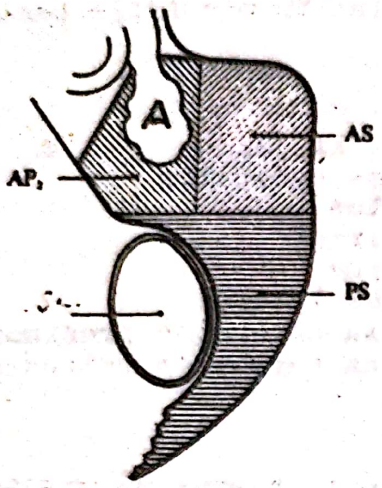

Fig.31.
Topografia simusului lateral faţă de mastoidă
S.L. - Sinus lateral
A. - Antrum
A.P.$_2$ - Zona antrală profundă care conţine antrul
A.S. - P.S. - Grupe celulare mastoidiene

Din punct de vedere anatomopatologic tromboflebita începe de obicei printr-un proces de periflebită cu dura mater îngroşată, cu aspect de frunză vestedă, urmată apoi de un proces de endoflebită ce duce la constituirea procesului de tromboflebită. Tromboflebita sinusului lateral poate fi aseptică în care caz se va constitui un proces de fibroză a sinusului lateral sau devine tromboflebită supurată. In această situaţie tromboflebita se poate extinde retrograd, determinînd chiar tromboflebita sinusului cavernos sau progresează în aval spre golful venei jugulare unde determină paralizii ale ultimilor nervi cranieni. Fragmente de trombus supurat se pot desprinde şi ajung în circulaţia mică cu embolizări septice sau ajung în marea circulaţie care le transportă şi localizează în creier, rinichi, ficat, articulaţii etc.

Din punct de vedere clinic, septicemia otogenă se manifestă cu frison violent sau frisoane repetate, febră cu mari oscilaţii (febră în ace), sudaţii abundente. In acelaşi timp se pot constata hepato şi splenomegalie, oligurie , leucocitoză cu polinucleoză.

Hemocultura efectuată în cursul frisonului poate depista germenele cauzal.

Semnele locale sînt reduse şi constau în durere la presiunea mastoidei în special în dreptul venei emisare (semnul lui Kiesinger). Obliterarea sinusului lateral se poate evidenţia prin proba lui Queckenstedt în care presiunea venei jugulare interne de partea respectivă nu antrenează creşterea presiunii L.C.R.

Tratamentul este în acelaşi timp medical şi chirurgical.

Tratamentul chirurgical constă în eradicarea focarului infecţios (mastoidoctomie largă sau evidare petromastoidiană). In caz de tromboză obliterantă supurată sau nu se va deschide sinusul şi se va

înlătura trombusul în amont şi în aval pînă apare jetul sanguin. Dacă bolnavul continuă să febriciteze după 24 ore şi există semne de flebită se practică ligatura venei jugulare interne. In cazul cînd febra continuă să persiste, se rezecă ascendent vena jugulară internă ligaturată pînă la golful venei jugulare.

Tratamentul medical constă în reechilibrare electrolitică, anticoagulante, corticoterapie şi antibioterapie masivă selectivă după efectuarea antibiogramei.

TUMORILE URECHII MEDII

Tumorile benigne sînt destul de rare (şi dintre ele se descrie glomusul jugular) de altfel ca şi tumorile maligne în general epiteliome.

a) Tumorile de glomus jugular sînt neoplazii dezvoltate pe seama paraganglionilor necromafini jugulotimpanici.

Din punct de vedere histologic cuprind o componentă celulară şi elemente nervoase importante şi o componentă vasculară care imprimă aspectul de adevărată tumoră angiomatoasă.

Simptomatologie. Indiferent de localizarea sa: la nivelul golfului venei jugulare sau a regiunii timpanale, această tumoră se dezvoltă în urechea medie, în endocraniu sau se extinde în regiunea cervicală determinînd după caz simptome otologice, neurologice sau cervicale.

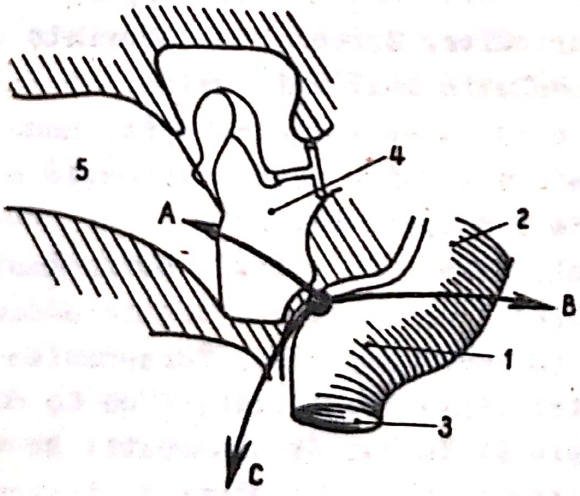

Fig.32.
Extensia tumorii de glomus jugular
A - simptome otologice
B - simptome neurologice şi endocraniene
C - simptome cervicale
1 - golful venei jugulare
2 - sinus lateral
3 - vena jugulară
4 - căsuţa timpanică
5 - conduct auditiv extern

- Semnele otologice sînt constituite de zgomote pulsatile, vertije, hipoacuzie, otoragie. Tumora mamelonată roşie-violacee şi foarte hemoragică se poate observa la examenul otoscopic îndărătul timpanului în partea inferioară sau poate fi observată în conduct după perforarea timpanului.

- Semnele neurologice sînt consecinţa interesării nervilor cranieni gloso-faringian, pneumogastric şi spinal la nivelul găurii rupte posterioare. Dacă extensia endocraniană este mai importantă apar semne de hipertensiune craniană (cefalee, stază papilară).

- Semne cervicale: dacă tumora evoluează în regiunea cervicală se poate identifica ca o tumoră moale situată sub ureche, pulsatilă şi uneori se percepe un tril.

Diagnosticul este evocat de aspectul local dublat de radiografie în poziţii speciale care evidenţiază distrucţie osoasă, lărgirea găurii rupte posterioare.

Tratament. Intrucît aceste tumori sînt puţin radiosensibile se indică tratamentul chirurgical precedat sau nu de o embolizare selectivă prin cateterism arterial.

b) Tumorile maligne ale urechii medii sînt mai frecvente. Se descriu în general epitelioame de tip cilindric iar la copil sau după 50 ani şi tumori sarcomatoase. De obicei apar pe metaplazii ale mucoasei şi foarte rar sînt primitive .

Simptomele se instalează insidios, deoarece tumora apare după o perioadă de supuraţie cronică prelungită. Treptat survine durere ca în otita acută, otoree murdară şi sanguinolentă, surditate de transmisie. Extensia procesului tumoral va determina progresiv şi alte simptome ca paralizie de nerv facial sau semne labirintice.

Examenul otoscopic relevă o tumoră burjonantă, sîngerîndă care poate fi confundată cu un polip auricular. Sarcomul se prezintă ca o masă polipoidă, neburjonantă, cu evoluţie mult mai rapidă.

Diagnosticul se va baza pe burjonarea sanguinolentă, hemoragie şi pe examenul radiologic care arată o lărgire prin destrucţie a cavităţilor urechii medii. Biopsia este indispensabilă.

Tratamentul este chirurgical, constă în evidare petro-mastoidiană largă sau sub forma unei rezecţii parţiale sau totale a osului temporal dacă tumora este extinsă (metoda Campbell). Terapeutica chirurgicală va fi asociată cu cobaltoterapie local (tuburi cu Co 60), telecobaltoterapie, electron terapie şi în caz de adenopatii se va asocia evidarea ganglionară homolaterală. Cu toate acestea, tratamentul complex radiochirurgical se soldează rareori cu vindecări la distanţă.

SINDROAMELE LABIRINTICE

Sindroamele labirintice determinate de multiple cauze: traumatice, inflamatorii, vasculare degenerative, tumorale etc. se clasifi-

că în:

- sindroame periferice
- sindroame centrale

I. Sindroamele periferice se împart în: sindroame endolabirintice şi sindroame retrolabirintice.

Sindroamele endolabirintice pot fi totale de tip iritativ sau destructiv şi disociate de tip vestibular sau cochlear.

II. Sindroamele retrolabirintice se împart în sindroame pure, radiculare şi nucleare.

III. Sindroamele centrale pot avea localizarea în fosa posterioară, în diencefal sau în cortex.

I. SINDROAMELE PERIFERICE ENDOLABIRINTE

a) Surditatea brusc instalată nu constituie o entitate nosologică fiind doar un simptom cu origini diverse. Descrierea sa într-un capitol special se datoreşte frecvenţei crescute cît şi pentru caracterul clinic de urgenţă medicală.

Surdităţile bruşte deseori fără o etiologie aparentă, se manifestă prin scădere brutală a audiţiei sau foarte rar progresivă, cu sau fără semne premonitorii şi semne de însoţire variabile.

Etiologie. Printre cauzele cele mai frecvent evocate se citează ocluzia vasculară prin ateroscleroză sau microtromboză, labirintita virală şi mai frecvent, intricarea acestor 2 factori. Există de asemeni predispoziţii constituţionale şi familiale, bolnavii prezentînd deja o surditate de percepţie totală a urechii opuse.

Simptome. Bolnavul acuză surditate care a apărut brusc la trezirea din somn sau în cursul zilei. Timpul de instalare a surdităţii variază de la cîteva minute la cîteva ore. Intensitatea surdităţii variază de la o surditate parţială aproape totdeauna unilaterală pînă la surditate totală. Audiograma evocă o surditate de percepţie cu cădere pe acute sau din contra o atingere electivă pe sunetele grave.

Semnul de însoţire cel mai frecvent îl reprezintă acufenele intense sau moderate cu caracter continuu, care pot precede surditatea.

Vertijele şi instabilitatea sînt excepţionale.

Apariţia surdităţii poate fi precedată uneori prin crize de acufene intermitente, senzaţie de plenitudine în ureche, un sindrom gripal. Alteori, surditatea apare în contextul unor fenomene psihice şi generale: surmenaj, anxietate, stare depresivă, tulburări afective etc.

Tratament. Orice surditate brusc instalată reprezintă în prin-

cipiu o urgenţă terapeutică care trebuie instituită chiar din pri-. mele ore. Se administrează perfuzii cu vasodilatatoare timp de 8 zile, corticoterapie pe cale generală, anticoagulante, antihistaminice. Evoluţia sub tratament este imprevizibilă: se obţine uneori o recuperare totală în circa 10 zile, dar în alte cazuri surditatea rămîne staţionară.

b. Surditătile toxice.

Sînt dominate de intoxicaţiile medicamentoase urmate de antibioticele din seria amino-glucoside. Aceste antibiotice ating concentraţia maximă în urechea internă la 2 ore după administrarea parenterală în timp ce eliminarea lor se face foarte lent, fapt ce favorizează leziunea structurilor urechii medii. Urechea internă devine astfel un filtru blocant deosebit de sensibil la concentraţia crescută şi deci ototoxică a acestor antibiotice.

Se descriu şi factori care favorizează ototoxicitatea acestor medicamente: fragilitate cochleară familială, fragilizarea prealabilă a urechii interne printr-un tratament antibiotic otologic, insuficienţa renală care creşte concentraţia serică prin deficit de eliminare urinară.

Clinic simptomele apar în cursul tratamentului sau ulterior.

Surditatea este depistată prin examene audiometrice sistematice dar adeseori manifestările asociate cochleare sau vestibulare atrag atenţia: zgomote auriculare şi mai ales vertije în caz de antibiotice cu afinitate vestibulară. Oprirea tratamentului nu împiedică totdeauna agravarea deficitului auditiv.

Surditatea bilaterală ajunge uneori la surditate totală care este dificil de protezat din cauza distorsiunilor care apar în audiţie.

Studiile experimentale şi clinice constată o oarecare analogie în mecanismul de acţiune a antibioticelor ototoxice, totuşi există o afinitate vestibulară sau cochleară variabilă în interiorul grupului. Astfel, streptomicina este mai toxică pentru vestibul decît pentru cochlee şi prin urmare este necesar o supraveghere riguroasă pentru a depista primele semne vestibulare înainte de apariţia hipoacuziei.

In schimb, dihidrostreptomicina şi mai ales kanamicina avînd o toxicitate electivă pentru cochlee, se vor utiliza foarte prudent mai ales dacă există şi o insuficienţă renală.

Neomicina este antibioticul cel mai toxic din serie.Intrucît chiar şi calea locală de administrare nu este lipsită de risc, va fi

utilizată sub supravegherea strictă a audiţiei. In general, orice prescripţie de antibiotice din seria amino-glucoside trebuie să fie justificată de gravitatea infecţiei şi eficacitatea electivă a antibioticului considerat.

Derivaţii salicilici, derivaţii de chinină şi unele diuretice au o acţiune ototoxică mai slabă.

Printre intoxicaţiile nemedicamentoase citäm oxidul de carbon, alcoolul, tutunul, plumb, benzol, sulfura de carbon şi unele produse industriale a căror ototoxicitate este imprecisă şi încă discutabilă.

Deficitul auditiv care poate apare în cursul unor afecţiuni cronice (insuficienţa renală, aterom, diabet) este greu de considerat a fi consecinţa unor fenomene într-adevăr toxice.

c. Presbiacuzia, este un proces normal inevitabil, de îmbătrînire fiziologică a structurilor neurosenzoriale a urechii interne şi a centrilor de integrare auditivă. Unii factori individuali (genetici, profesionali, etc.) pot imprima un aspect patologic presbiacuziei.

Diversitatea leziunilor anatomo-patologice şi discordanţa lor cu examenul clinic şi audiometric permit precizarea a 4 tipuri de presbiacuzie.

1) Presbiacuzia senzorială se caracterizează prin atrofia organului lui Corti şi a ganglionului cochlear îndeosebi în primul tur de spiră al cochleei. Audiograma prezintă cădere brutală pe frecvenţele acute cu conservarea în timp al zonelor conversaţionale.

2) Presbiacuzia nervoasă debutează mai curînd dar este obiectivată mai tîrziu, rapiditatea evoluţiei depinzînd probabil de factori genetici. Audiometric se caracterizează prin discordanţa între audiometria tonală puţin alterată şi audiometria vocală cu modificări importante.

3) Presbiacuzia metabolică se datoreşte atrofiei striei vasculare cu diminuarea producţiei de endolimfă.

4) Presbiacuzia mecanică se datoreşte alterării unor componente a canalului cochlear (îngroşarea membranei bazilare, atrofia ligamentului spiral). Examenul audiometric arată o cădere de acute dar celulele senzoriale fiind păstrate, bolnavul beneficiază de protezare acustică.

Clinic presbiacuzia mecanică apare între 50-60 ani, este bilaterală şi însoţită deseori de zgomote acute foarte jenante care crează dificultăţi în conversaţie mai ales în mediul zgomotos. Examenul otoscopic arată timpane uşor scleroase sau atrofiate. Stabilirea unor curbe de audiţie etalon în funcţie de vîrstă ar permite de

Scanned with OKEN Scanner

a determina care este aportul senescenţei în producerea surdităţii şi care este aportul unui eventual traumatism sonor profesional (socioacuzie). Probabil însă că există şi alţi factori, îndeosebi de ordin genetic care pot avea rol în explicarea curbelor de presbiacuzie accelerate în avans cu 15-20 ani faţă de curbele fiziologice. Se pare că în afară de involuţia receptorilor senzoriali există şi o alterare a mecanismelor centrale de integrare în general şi acustice în special.

Nu există metode de a încetini sau stopa procesul fiziologic normal de involuţie senzorială. Utilizarea de vasodilatatoare periferice, vitaminoterapie, hormonoterapie permite de a obţine o ameliorare subiectivă iar protezarea acustică obţine unele rezultate favorabile.

d) Boala lui Ménière. Se caracterizează din punct de vedere clinic prin vertij rotator, surditate, zgomote unilaterale cu evoluţie paroxistică în crize, separate de calm complet, iar din punct de vedere anatomo-patologic printr-o hidropizie labirintică (dilataţia labirintului membranos).

In clinică se foloseşte termenul de sindrom Ménière, expresie care reflectă incertitudinile patogenice şi etiologice care persistă încă asupra maladiei.

Anatomie-patologică. Studiile histologice arată o dilataţie a sistemului endolimfatic cu predominenţă pe unul din segmente: canal cochlear, saculă, utriculă. In contrast cu dilataţia acestor segmente elementele neurosenzoriale din labirint sînt în general bine conservate.

Fiziopatologie. Concepţiile actuale asupra bolii lui Ménière incriminează în acumularea endolimfei fie o deficienţă de resorbţie a endolimfei, fie o hiperproducţie prin tulburări vasomotorii, alergice sau de ordin metabolic.

Surditatea care apare precoce se datoreşte unei afecţiuni mecanice de deformare a membranei bazilare ceea ce explică şi caracterul reversibil.

Acufenele, traduc suferinţa celulelor ciliate.

Vertijul care se instalează după surditate şi zgomote (House) s-ar datora ruperii labirintului membranos (Schuknecht).

Etiologie. Maladia lui Ménière de obicei unilaterală (85 %) apare mai frecvent la bărbat înaintea vîrstei de 50 de ani.

Factorii etiologici nu sînt decît parţial cunoscuţi.

1 - alergia alimentară sau respiratorie este incriminată în 10 % din cazuri,

2 - infecţia de focar este un factor important deşi evidenţierea sa este negativă în majoritatea cazurilor,

3 - tulburări endocrine îndeosebi insuficienţa tiroidiană,

4 - perturbări vasomotorii, spasm arteriolar şi vasodilataţie capilară prin atonie determină tulburări de permeabilitate la nivelul labirintului membranos.

Simptomatologie:

a. Criza vertiginoasă apare sub forma unui vertij rotator intens la un individ aparent sănătos, precedat uneori de acufene. Criza apare brusc fără relaţie cu activitatea sau poziţia, iar durata variază de la cîteva minute la cîteva ore şi mai rar imobilizează pacientul timp de 2-3 zile. Criza vertiginoasă se poate repeta timp de săptămîni sau luni iar perioada de latenţă cu calm absolut poate dura luni sau chiar ani de zile.

Vertijul este simptomul cel mai dramatic şi se manifestă dintr-o senzaţie inexactă de deplasare a obiectelor din jur în raport cu corpul sau invers a corpului în raport cu obiectele. Se însoţeşte de tulburări neuro-vegetative variabile: stare de rău cu paloare, transpiraţie, greţuri şi vărsături.

Acufenele localizate în urechea bolnavă sînt descrise sub formă de ţuierături, jet de vapori, zgomot de motor.

Surditatea este unilaterală şi se însoţeşte de senzaţie de tensiune în ureche.

Bolnavul este imobil, culcat pe o parte, incapabil de a se mişca ceea ce creează dificultăţi în examinarea acestuia.

Examenul clinic relevă singurul semn obiectiv reprezentat de nistagmus de tip orizontal rotator, care bate spre urechea bolnavă şi deviaţii segmentare îndeosebi, deviaţia indexului în direcţia secuţiei lente (sindrom vestibular armonios).

Examenul auditiei relevă o hipoacuzie de percepţie cu Weber lateralizat în urechea normală şi Rinné pozitiv. Timpanele au un aspect normal.

b. Intre crize, există perioada de calm aparent: vertijele dispar total, dar persistă o senzaţie de anxietate şi nesiguranţă. Acufenele persistă intermitente sau continue. Surditatea are tendinţa de a se agrava pe măsură ce crizele se repetă şi boala se agravează.

Examenul cochlear evidenţiază alteraţii ale auditiei şi anume surditate de tip percepţie (neurosenzorial).

Audiometria tonală indică surditate de percepţie unilaterală sau cu predominenţă unilaterală, mai marcată pentru sunetele grave la început. Mai tîrziu curba devine plată cu o pierdere aproape egală pentru toate frecvenţele.

Examenul vestibular între crize este negativ sau relevă o hiper - sau hipoexcitabilitate.

Examenul electronistagmografic completează probele vestibulare clasice şi permite de a urmări evoluţia maladiei.

Diagnosticul diferenţial pentru medicul generalist va lua în considerare criza de ficat sau urgenţa abdominală cu greţuri, paloare, vomismente.

Cazurile tipice de boala lui Ménière aşa cum a fost descrisă nu pun probleme de diagnostic dar există şi situaţii mai puţin tipice care obligă a se lua în consideraţie:

- Catarul tubar determină deseori manifestări vertiginoase.
- Sindroamele vestibulare periferice sînt de obicei secundare unei otite medii acute sau cronice, leziunilor traumatice de os temporal, sau unei artroze cervicale.
- Sindroamele vestibulare centrale prezintă semne vestibulare bilaterale şi de tip disarmonios.
- Sindroamele radiculare sînt mai dificil de intuit de medicul practician, iar diagnosticul se precizează de specialist prin probe speciale audiometrice şi investigaţii paraclinice (arteriografie vertebrală, encefalografie gazoasă etc.).

Tratamentul este medical şi chirurgical.

1. Tratamentul medical cuprinde:

a) Tratamentul crizei vertiginoase se face prin repaus la pat, atropină 1 mg subcutanat, sulfat de magneziu 15 %, 10 cc intravenos sau novocaină 1 % intravenos, largactil 25 mg intramuscular.

b) Medicaţie simptomatică a vertijelor: torecan 1-3 comprimate/zi, vagantyl 2-6 comprimate/zi, vitaminoterapie B.

c) Medicaţie simptomatică care vizează reducerea de volum a endolimfei. In acest sens se recomandă reducerea lichidelor ingerate zilnic, regim sărac în clorură de sodiu, diuretice.

d) Medicamente vasodilatatoare: histamină 1 mg introdusă în perfuzie intravenoasă de ser izotonic, hidergin 10-20 picături de 3 ori pe zi (D.H.Ergotoxină), infiltraţii cu novocaină a ganglionului stelat.

Scanned with OKEN Scanner

e) Tratamente cu indicaţie etiologică

- cercetarea infecţiilor de focar şi tratamentul lor (infecţie nazală, bronşică, dentară, gastro-intestinală);

- evidenţierea unei alergii impune desensibilizarea specifică sau nespecifică în care caz se poate administra tavegyl 2 tablete/zi;

- se va trata insuficienţa tiroidiană.

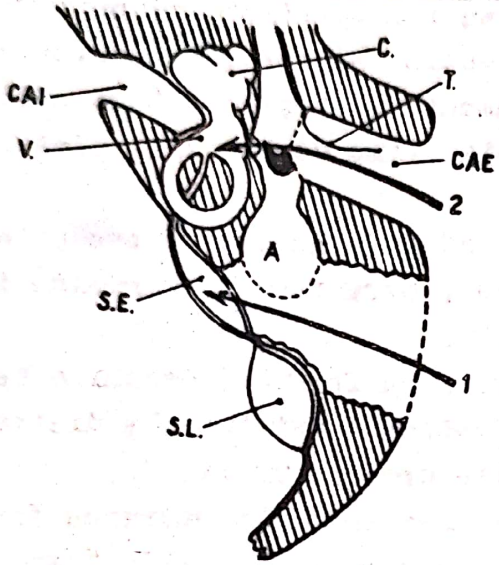

Fig.33.
Intervenţii chirurgicale pentru turburări vasculotensionale
C.A.E.-conduct auditiv extern
T - timpanul decolat
A - antrum
C - cochlee
V - vestibul
C.A.I.- conduct auditiv intern
S.E. - sac endolimfatic
S.L. - sinus lateral
1 - decompresiunea sacului endolimfatic pe cale retrolabirintică
2 - abordul labirintului inexcitabil prin fereastra ovală

2. Tratamentul chirurgical poate fi conservator cu păstrarea funcţiei auditive: decompresiunea sacului limfatic, saculotomie transplatinară, crioterapie, simpaticotomie cervicală.

Intervenţiile chirurgicale cu distrugerea labirintului sînt indicate cînd surditatea este profundă. Dintre metodele utilizate citãm: secţiunea nervului auditiv, alcoolizarea sau electrocoagularea vestibulului. Altre tratamente: ultrasunete, streptomicină pentru distrugerea labirintului.

e) Surdităţile endolabirintice de natură infecţioasă şi virală au fost descrise la complicaţiile otitelor.

f) Surdităţile endolabirintice post traumatice sînt descrise la traumatismele urechii medii şi interne.

TRAUMATISMELE URECHII MEDII SI ALE URECHII INTERNE

A. Traumatismele urechii medii cuprind leziuni directe sau indirecte ale timpanului şi petro-mastoidiene.

a. Leziunile timpanului: timpanul poate să fie traumatizat în diferite moduri: prin instrumente solide (ace de tricotaj, chibrit, fragmente de pietre, proiectile etc.) prin variaţii de presiune (deflagraţie) sau în cursul unei fracturi a cadrului timpanal.

Bolnavul acuză o durere vie şi prezintă otoragie. Acuză de asemeni zgomote şi surditate.

Examenul otoscopic este dificil într-un conduct lezat şi in - filtrat de sînge. După înlăturarea cheagurilor se identifică leziu - nile timpanului. Uneori se produce o acumulare de sînge în căsuţă (hematotimpan).

După toaleta conductului nu se fac spălături şi nu se fac instilaţii care pot favoriza suprainfecţia. Se fac doar pulverizaţii cu sulfamidă sau antibiotice, pansament uscat şi eventual antibiotice şi corticoterapie pe cale generală, timp de 5-6 zile pînă la vindecare.

Leziunile pertro-mastoidiene sînt în general grave prin interesarea frecventă a sinusului lateral, nerv facial, carotida internă şi eventual substanţa cerebrală.

Aceste leziuni se pot manifesta ca fracturi deschise care se pot infecta sau ca fisuri dacă traumatismul este mai la distanţă.Surditatea este frecventă prin leziunile urechii medii.

Tratamentul constă în toaleta leziunii, înlăturarea fragmentelor de eşchile, corpi străini şi oprirea otoragiei prin tamponament.

Se vor administra antibiotice şi corticoterapie pentru a evita o supuraţie de durată şi complicaţii la distanţă.

B. <u>Alteraţiuni traumatice ale auditiei produse prin traumatisme accidentale, operatorii pe blocul otomastoidian, prin suflu sau blast şi prin traumă sonoră cronică.</u>

a.<u>Traumatismele accidentale</u> cu frecvenţă mereu crescîndă prezintă adeseori interes medico-legal. Traumatismul poate fi direct prin glonţ, obiect penetrant etc., sau indirect prin fractura stîncii temporalului.

1. <u>Fractura stîncii</u> este cel mai adesea o fractură iradiată de la bolta craniană. Tipul de fractură variază cu sediul şocului responsabil.

- Fractura longitudinală a regiunii temporale iradiată la bază poate secţiona tegmen timpani şi să separe în două stînca pînă la conductul auditiv intern. Ele prezintă o gravitate minoră deoarece urechea internă rămîne indemnă.

- Traumatismele acţionînd în sens sagital prin şoc occipital determină o fractură transversală a stîncii mergînd de la gaura ruptă posterioară într-un punct opus al stîncii. Aceste fracturi respectă urechea medie dar lezează urechea internă cu destrucţia organu-

lui lui Corti, încît surditatea rămîne definitivă, iar fractura poate induce meningite tardive.

- Fractură longitudinală oblică. Urmează un traiect cu plecare de la mastoidă pentru a ajunge la gaura ruptă anterioară, traversînd urechea medie, internă şi canalul lui Fallope. Această varietate de obicei rară este cea mai gravă prin destrucţia urechii interne şi lezarea nervului facial.

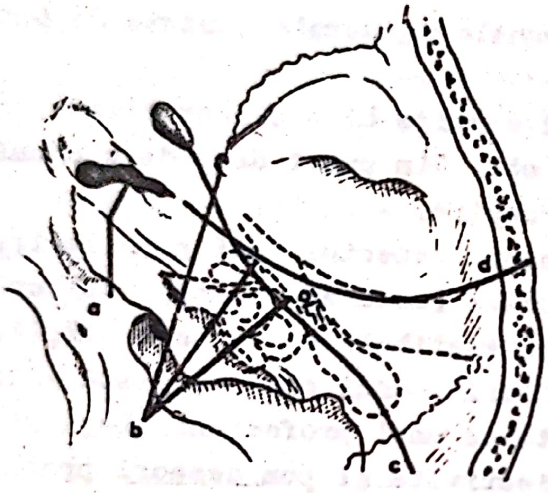

Fig.34.
Fractura accidentală a stîncii temporalului
a - fractura de vîrf
b - fractură transversală
c - fractură oblică
d - fractură longitudinală

Fracturile labirintice transversale sau oblice se consolidează exclusiv prin ţesut conjunctiv la nivelul peretelui timpanic al urechii medii, făcînd posibilă chiar după ani de zile transmiterea unei infecţii din urechea medie spre meninge.

Simptome. In fracturile longitudinale bolnavul prezintă otoragie cu hipoacuzie de traumatisme dar niciodată surditate totală. Uneori, bolnavul prezintă o atingere a nervului facial dar paralizia dispare pe parcurs.

In fracturile transversale urechea medie rămîne intactă în timp ce paralizia de facial şi surditatea totală de percepţie sînt prezente.

In fracturile oblice bolnavul prezintă otoragie prin lezarea căsuţei (timpan, lanţ osicular) iar recuperarea funcţională este obţinută în timp îndelungat. Uneori se constată o paralizie de facial tranzitorie şi un sindrom vestibular important.

Tratamentul constă în tratamentul şocului şi tratament antiinfecţios şi antiinflamator. In cazul cînd bolnavul nu este de resort neurochirurgical se poate practica după caz mastoidectomia în caz de infecţie supraadăugată şi uneori labirintotomie dacă nu există decît o surditate de transmisie. In cazul existenţei unei paralizii de facial explorarea chirurgicală dă bune rezultate prin decompresiunea nervului, sutură sau grefă dacă nervul a fost zdrobit sau rupt.

2. Comoţia labirintică se datoreşte la microfracturi care interesează capsula labirintică asociate cu microhemoragii cochleare a căror simptomatologie este dominată de tulburări vertiginoase.In alte situaţii comoţia apare prin traumatism sonor, şocul lichidian antrenînd o reacţie edematoasă cu hipertensiune secundară în urechea internă şi comoţie cerebrală concomitentă.

In comoţia labirintică adevărată există semne cochleo-vestibulare precise în afara existenţei semnelor generale cauzate de şoc şi comoţia cerebrală.

Examenul vestibular constată vertije bine sistematizate, nistagmus de poziţie, Romberg pozitiv etc. Din punct de vedere cochlear bolnavul prezintă hipoacuzie de percepţie.

Comoţia cerebrală îmbracă uneori aspectul unui sindrom traumatic subiectiv cînd simptomele cerebrale (cefalee, vertij, tulburări vizuale) primează asupra simptomelor vestibulare. Aceste simptome se ameliorează treptat în decursul anilor. Atunci cînd persistă într-o manieră diminuată împiedică exercitarea unei profesiuni. Deşi aceste perturbări există ele nu pot fi obiectivate şi pun deseori probleme de medicină legală.

3. Traumatismele chirurgicale se întîlnesc în cursul chirurgiei otomastoidiene (evidare petro-mastoidiană),prin frezaj prelungit care determină labirintizare şi în cursul chirurgiei platinare care comportă totdeauna risc de labirintizare.

4. Surdităţi prin suflu de explozie sau prin deflagraţie(blast auricular). Cauzele sînt multiple şi cuprind: variaţii de presiune atmosferică la aviatori, chesonieri (barotraumatisme) sau prin deflagraţie, suflu (blast). Se mai pot întîlni în cadrul accidentelor banale ale vieţii curente de exemplu aplicarea bruscă a unei palme pe conductul auditiv extern. Unda de şoc determină o hiperpresiune traumatizantă pentru timpan şi lanţul osicular continuată în lichidele labirintice şi apoi o hipopresiune prin aspiraţie. In acest mod apar perturbări violente în lichidele labirintice.

Ca simptom bolnavul prezintă vertij, desechilibru, acufene acute şi hipoacuzie brutală. In examenul otoscopic se poate observa un timpan îngroşat şi echimotic.

In absenţa leziunilor urechii medii poate exista surditate de percepţie, îndeosebi pe frecvenţa de 4000 şi zonele vecine.

Ulterior, această surditate poate regresa parţial şi numai examenul audiometric după 3 luni de zile poate aprecia caracterul permanent sau tranzitoriu.

Scanned with OKEN Scanner

Aparatul vestibular prezintă un sindrom de hiper sau de hipo-reflectivitate de tip periferic.

Tratamentul este esenţial local şi constă în antibiotice şi cortizon iar tratamentul general cuprinde calmante şi antiinflamatorii.

5. Surditatea profesională (Traumatismul sonor cronic)

Surditatea profesională, problemă medicală şi socială, cunoaşte o frecvenţă considerabilă din cauza dezvoltării vertiginoase a industriei generatoare de zgomot.

Definiţie: Surditatea profesională se traduce prin deficitul auditiv determinat de expunerea prelungită la zgomot în timpul muncii.

Etiologie: apariţia unei surdităţi profesionale depinde de a) caracterele zgomotului şi de b) factorii individuali care definesc susceptibilitatea individului expus la zgomot.

a) Nocivitatea unui zgomot şi leziunile patologice consecutive sînt în raport cu intensitatea, ritmul, timbrul zgomotului cît şi durata de expunere:

- Observaţia clinică şi studiile sonometrice arată că riscul de nocivitate începe la 95 dB şi este deosebit de grav peste 105 dB. Surse sonore generatoare de zgomot de intensitate mare se întîlnesc în secţiile cu ciocane pneumatice, role-bile, motoare de avion la standul de încercare.

- Dintre spectrele de intensitate sonoră egală şi cu expunere identică, zgomotele cadenţate sînt mai nocive decît zgomotele continue.

- Sunetele de frecvenţă acută sînt mai nocive decît sunetele de frecvenţă gravă. In practică zgomotul industrial este complex.

- Surditatea se agravează progresiv în cursul expunerii îndelungate la zgomot timp de luni şi ani de zile şi se stabilizează cînd individul este scos din mediul cu zgomot.

b) Factori individuali:

- Susceptibilitatea individuală. In aceeaşi ambianţă sonoră se constată diferenţe considerabile în ceea ce priveşte comportamentul organului auditiv la diferiţi indivizi. Unii dintre ei prezintă leziuni profunde şi ireversibile în cîteva luni în timp ce alţii rezistă foarte bine şi par invulnerabili. Din nefericire nu există metode de investigaţii care să testeze această susceptibilitate.

- In raport cu vîrsta, indivizii tineri rezistă mai bine în

timp ce peste 40 ani vulnerabilitatea este crescută.

- Cu privire la rolul afecţiunilor auriculare anterioare sînt interpretări diferite: pentru unii constituiesc un factor agravant prin fragilizarea urechii, iar pentru alţii din contra se constituie ca factor protector.

Leziunile urechii medii care sînt la originea surdităţii de transmisie nu contraindică munca îm zgomot, în timp ce surdităţile cochleare constituiesc un factor agravant.

Studiile histopatologice la animale expuse la zgomot pun în evidenţă leziuni organice la nivelul organului lui Corti.

Clinica surdităţii profesionale

Instalarea unei surdităţi profesionale se face progresiv încît se pot schematiza în evoluţia sa 3 perioade de durată foarte variabilă.

- Faza de adaptare: individul plasat în atmosfera cu zgomot acuză reacţii adesea penibile. Senzaţie de rău general, astenie, acufene, senzaţie de ureche înfundată. Această hipoacuzie obiectivată prin audiogramă poate atinge o pierdere de 50 dB îndeosebi de o parte şi de alta a frecvenţei 4000 la care nivel este electivă. Acest deficit este tranzitoriu fiind recuperat în cîteva ore după ieşirea din zgomot pentru a reapare a doua zi în cursul unei noi expuneri la zgomot. Cu timpul perioada de recuperare devine din ce în ce mai lungă, perturbările acuzate se atenuează treptat şi dispar în 3-4 săptămîni printr-un proces de adaptare.

- Faza de latenţă se caracterizează prin instalarea unui deficit permanent de importanţă moderată, localizat la frecvenţele acute din care cauză individul nu se alarmează. Curba audiometrică arată tipic un scotom la frecvenţa de 4000. Treptat deficitul se accentuează în cursul anilor cu o rapiditate în funcţie de susceptibilitatea individuală. Individul se adaptează la noua situaţie şi compensează tulburările de inteligibilitate.

- Faza de surditate manifestă. Ocazional individul remarcă o percepere mai slabă a vocii şoptite sau nu aude tic-tacul ceasornicului. Foarte adesea însă individul se alertează într-un stadiu avansat al surdităţii, cînd susţine cu dificultate o conversaţie din cauza acufenelor variabile ca intensitate. Audiograma arată un deficit important pe frecvenţele acute care se extinde şi la frecvenţele conversaţionale şi grave. In acest stadiu dacă incetează expunerea la zgomot, audiţia se stabilizează dar surditatea rămîne definitivă

la gradul ajuns prin leziunile ireversibile.

Diagnosticul pozitiv se bazează pe elemente de anamneză care precizează circumstanţele etiologice şi caracterul progresiv al surdităţii, prin examenul clinic care verifică integritatea timpanică şi permeabilitatea trompei lui Eustache şi prin caracterele audiometrice ale surdităţii. Examenul audiometric practicat în cameră insonoră este tipic şi arată: surditate de percepţie predominînd pe frecvenţele acute, bilaterală şi simetrică.

Tratament. Tratamentul nu poate să fie decît profilactic:tehnic sau medical.

- Profilaxia tehnică cuprinde măsuri generale care sînt de resortul arhitectului, a inginerului şi a specialistului acustician şi vizează atenuarea vibraţiilor sonore la nivelul sursei, în difuziunea aeriană şi în difuziunea la sol prin agregate silenţioase,insonorizarea atelierelor, izolarea maşinilor.

Măsurile individuale protectoare, preconizează căşti de protecţie, dopuri din materiale moi, care blochează conductul auditiv extern.

Profilaxia individuală cuprinde:

- selecţionare la angajare: se va practica depistarea afecţiunilor otologice preexistente şi teste de vulnerabilitate (oboseala auditivă pentru a prevedea susceptibilitatea individuală),

- controale regulate sistematice a audiţiei la indivizii expuşi pentru a depista indivizii predispuşi la surditate şi de a-i scoate la timp util din mediul zgomotos.

II. SINDROAMELE COCHLEO-VESTIBULARE RETROLABIRINTICE (RADICULARE)

In cadrul acestor sindroame leziunea se găseşte în fosa ponto-cerebeloasă inclusiv conductul auditiv intern. Cauzele care determină aceste sindroame (inclusiv surditatea) sînt numeroase şi reprezentate îndeosebi de neurinomul de acustic. Se mai citează leziuni vasculare, viroze, sechele de meningită, colesteatomul de conduct auditiv intern, stenoza de conduct auditiv intern, tumori de unghiu ponto-cerebelos. Unele osteopatii craniene cu maladia lui Paget determină surdităţi de percepţie prin compresiunea sau tracţiunea fibrelor nervoase îndeosebi la emergenţa lor din cochlee.

NEURINOMUL DE ACUSTIC este o tumoră benignă a tecii lui Schwann care se dezvoltă de obicei pe ramul vestibular al nervului auditiv în porţiunea situată în conductul auditiv intern.

Scanned with OKEN Scanner

Tumora apare mai frecvent între 30-40 ani cu predominenţă la femei.

In timpul dezvoltării tumorii intră în contact cu elementele din conduct (nervul facial) şi cînd atinge aproximativ un diametru de 8-10 mm interesează şi elementele din unghiul ponto-cerebelos.

Evoluţia clinică a tumorii se face în 4 faze:

1.In faza otologică bolnavul acuză hipoacuzie progresivă cu predominenţă îndeosebi pe sunetele acute şi se însoţeşte de acufene variabile unilaterale.

Tulburările de echilibru se manifestă prin crize vertiginoase paroxistice sau prin senzaţie de dezechilibru.

Examenul audiometric arată un deficit de percepţie cu tulburări de adaptare auditivă.

Radiografia de conduct auditiv intern şi tomografia pun în evidenţă o lărgire a conductului auditiv intern.

2.In faza oto-neurologică care survine după cîteva luni sau ani surditatea este foarte accentuată sau totală iar vertijul este înlocuit cu o stare de dezechilibru permanent şi nistagmus spontan.

In această fază apar de asemeni parestezii (trigemen), paralizii discrete de nerv facial, discrete semne cerebeloase, cefalee occipitală.

3.Faza neurologică se manifestă prin apariţia de numeroase semne neurologice datorită compresiunii exercitate de tumoră pe nervii vecini (IX, X, XI, XII), pe cerebel şi trunchiul cerebral.

4.Faza de hipertensiune intracraniană este faza finală de evoluţie.

Tratamentul neurinomului de acustic este numai chirurgical şi constă în ablaţia totală a tumorii cu păstrarea nervului facial şi eventual a nervului auditiv.

Abordul neurinomului de acustic se poate face pe cale translabirintică (în caz de labirint compromis auditiv) pe cale occipitală sau pe cale temporală suprapetroasă.

III SINDROAMELE VESTIBULARE CENTRALE

Se manifestă ca urmare a leziunii căilor vestibulare centrale. Nu există semne cochleare simultane din cauza separării nervului cochlear de nervul vestibular în fosa cerebeloasă. Sindromul vestibular este dizarmonios parţial şi incomplet spre deosebire de sindromul periferic care este armonios, total şi complet.

Etiologie. Fenomenele vestibulare apar prin compresiune tumorală sau abces sau în cadrul unor sindroame vasculare ca sindromul

de insuficienţă vertebro-bazilară sau arterioscleroza difuză a fosei posterioare şi în cadrul sindroamelor degenerative sau inflamatorii cum sînt scleroza în plăci şi sindromul Vallemberg.

Simptome. Leziunile vestibulare centrale pot determina sindrom de hipoexcitabilitate sau de hiperexcitabilitate.

Sindromul de hipoexcitabilitate se caracterizează prin vertije moderate, dezechilibru marcat care contrastează cu senzaţia subiectivă minimă. Nistagmusul spontan de mare intensitate poate fi orizontal, rotator sau vertical şi îşi schimbă caracterul la probele funcţionale care dau răspunsuri nistagmice incomplete, parţiale şi diz - armonioase.

Sindromul de hiperexcitabilitate este mai puţin caracteris - tic cu vertije minime, cu nistagmus spontan frecvent absent dar cu dezechilibru foarte marcat. Probele statocinetice evidenţiază un dezechilibru important iar probele nistagmice arată hiperexcitabilitate care contrastează cu absenţa senzaţiei vertiginoase.

In raport cu topografia leziunilor se poate remarca:

- leziunile situate sub cortul creierăşului sau cerebelului determină sindrom de deficit;

- leziunile istmice determină nistagmus vertical şi turburări oculomotorii;

- leziunile supratentoriale (frontale, temporale, nuclei cenuşii) determină fenomene vestibulare.

SINDROAME COCHLEO-VESTIBULARE DE ORIGINE VASCULARA (Insuficienţă vertebro - bazilară)

Sistemul vascular al urechii interne depinde de artera cerebeloasă mijlocie ramură din trunchiul bazilar. In orice afecţiune vasculară periferică există factori generali favorizanţi sau declanşatori: arterioscleroza difuză, hipertensiune, boala ateromatoasă, boli de sînge, tulburări hepatice, alergice, intoxicaţii, perturbări endocrine, iritaţii a sistemului simpatic, tulburări psihice şi pe de altă parte un element vascular periferic: insuficienţa vertebro-bazilară.

Pe plan local se descriu 4 sindroame principale a căror tablou clinic depinde de forma locală a afecţiunii.

1. Stenoza arterei vertebrale. Dintre factorii etiologici mai frecvenţi se citează artroza cervicală, ateromatoza, tromboza.

In general fluxul sanguin din artera opusă este suficient pentru irigarea celor 2 labirinte. Totuşi în unele poziţii ale capului

mai ales flectat îndărăt şi lateral, fluxul sanguin poate fi parţial blocat. Ca urmare se instalează o simptomatologie care reflectă insuficienţa vasculară instalată brusc: vertij, lipotimie, vomismente, căderе, acufene, care dispar prin restabilirea poziţiei normale a capului. Aceleaşi simptome apar cînd există o stenoză a arterei subclaviare în amont de originea arterei vertebrale care favorizează în unele situaţii aspiraţia sîngelui din artera vertebrală.

Cînd artera vertebrală este blocată prin artroză cervicală, este posibilă liberarea ei din canalul transversal prin operaţia microchirurgicală.

2. Insuficienţa arterei vertebrale şi a trunchiului bazilar. Dacă există o tromboză importantă apar tulburări majore prin ischemie bulbară sub formă de vertij, acufene, surditate, semne piramidale.

Terapeutica este de ordin medical şi constă în vasodilatatoare anticoagulante etc.

3. Arterioscleroza difuză de fosă posterioară se traduce prin surditate bilaterală de percepţie progresivă cu crize variabile de vertij pe un fond de instabilitate, acufene.

4. Insuficienţa vasculară periferică este o veritabilă claudicaţie a labirintului. Se datoreşte unei arterioscleroze localizate a sistemului arterei cerebelolabirintice cu crize de ischemie în lungul nervului auditiv şi pe labirint.

Criza este reprezentată prin surditate, zgomote cu aspect de şuerat, vertij, surditate de percepţie pe acute.

Tratamentul constă în calmante labirintice şi vasodilatatoare.

Scanned with OKEN Scanner

FENOMENE LABIRINTICE DETERMINATE DE AFECTIUNI OTOLOGICE

Etiologie	Data apariţiei	Timpan	Clinic	Complicaţii	Prognostic funcţional al audiţiei
Otită acută supurată	Deseori precoce, în general tardive	Perforat	Vertije, vomismente nistagmus	Meningită	Variabil. Surditate tranzitorie sau definitivă
Otite cronice supurate	Intotdeauna tardive	Perforat	Rar vertije, Adeseori crize violente	Meningită	In general defavorabil
Tuberculoza urechii	Tardive (forme terţiare)	Perforat	Vertije variabile	Foarte rare	Surditate uneori tranzitorie, de obicei definitivă
Sifilis	Secundar Terţiar	Indemn	Vertije variabile uneori criză violentă	Fără	Adesea bun sau Foarte prost
Zona	Precoce	Indemn	Rare vertije	Fără	Totdeauna bun
Fracturi: longitudinale	Imediate	Rupt	Vertije excepţionale	Fără	De obicei bun
Fracturi: transversale		Indemn	Vertije deseori violente dar de scurtă durată	Meningită tardivă	Totdeauna defavorabil
Fracturi: oblice		Rupt			
Boala lui Ménière	Primul semn al maladiei	Normal	Crize tipice succesive	Fără	Defavorabil în timp
Sindroamele menieriforme	Depinde de cauză	Normal	Crize tipice sau stări vertiginoase	Fără	Adesea defavorabil
Tumoră de nerv auditiv	Tardiv	Normal	Discrete vertije rareori crize	Fără	Adesea defavorabil

Scanned with OKEN Scanner

ANATOMIA NASULUI SI SINUSURILOR

Nasul, ca organ de respiraţie şi fonaţie constituie segmentul iniţial al tractusului respirator. Este format dintr-o porţiune externă (piramida nazală) situată în regiunea mediană a feţei şi o porţiune internă situată în grosimea masivului facial acoperită de etajul anterior al bazei craniului (fosele nazale).

1. Piramida nazală

Prezintă o formă de piramidă triunghiulară cu 3 feţe, 3 margini, o bază şi un vîrf. Feţele laterale prezintă la partea inferioară aripile nasului. Faţa posterioară lipseşte şi corespunde foselor nazale.

Marginile laterale sînt reprezentate de şanţurile nazopalpebrale, nazo-geniene şi nazo-labiale care le separă de regiunile vecine.

Marginea anterioară denumită şi dosul nasului poate avea diferite forme de la individ la individ şi se termină în partea inferioară prin lobulul nasului.

Baza piramidei nazale prezintă narinele separate între ele prin partea inferioară a septului nazal.

Structură: piramida nazală este formată dintr-un plan schelet ic constituit din apofizele ascendente ale maxilarului superior şi oasele proprii nazale care se unesc între ele pe linia mediană.

Scheletul osos este continuat distal de scheletul cartilaginos format din cartilagiile aripei nasului, cartilagiile laterale şi cartilagiile accesorii unite între ele printr-o membrană fibroasă.

Planurile superficiale care acoperă scheletul piramidei nazale sînt constituite din piele care este aderentă la nivelul pieselor cartilaginoase şi conţine în grosime glande sebacee, urmează un ţesut celular în strat discontinuu şi muşchii de tip pielos cu rol dilatator sau constrictor al narinelor.

Vascularizaţia piramidei nazale este deosebit de bogată ceea ce permite vindecarea rapidă a plăgilor nazale.

2. Fosele nazale

Sînt 2 cavităţi simetrice cu direcţie antero-posterioară, situate dedesubtul bazei craniului, deasupra cavităţii bucale, înăuntrul orbitelor şi a maxilarelor superioare. Fosele nazale comunică cu exteriorul prin narine iar îndărăt se deschid în rinofaringe prin choane.

Segmentul anterior al foselor nazale ia numele de vestibul nazal delimitat de cartilagiul aripei nasului şi septul nazal. Vestibulul nazal căptuşit cu piele, prezintă peri cu glande sebacee care favorizează formarea de furuncule nazale.

Fosele nazale propriu-zise prezintă fiecare cîte 4 pereţi:

1 - peretele intern (septul nazal) separă fosele nazale între ele şi este format din lama perpendiculară a etmoidului vomer şi cartilagiul pătrat al septului nazal. Direcţia şi forma septului nazal depinde de gradul de permeabilitate al foselor nazale în timpul copilăriei,

2 - peretele extern are formă şi structură complexă datorită formaţiunilor ce se găsesc la nivelul său cît şi manifestărilor patologice care se întîlnesc aici.

Peretele extern este format dintr-o serie de oase: în partea antero-superioară faţa internă a apofizei ascendente a maxilarului superior, mai îndărăt osul lacrimal şi apoi labirintul etmoidal. Dedesubt se găseşte faţa internă a maxilarului superior continuată îndărăt de lama verticală a palatinului şi apofiza pterigoidă a sfenoidului.

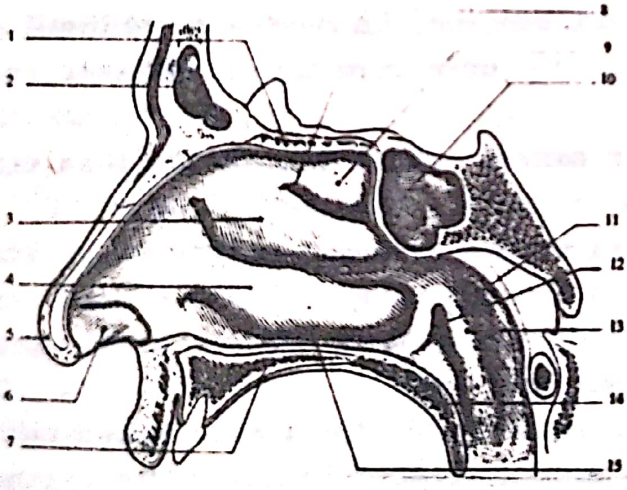

Fig.35.
Peretele extern al foselor nazale
1. lama ciuruită a etmoidului
2. sinus frontal
3. cornet mijlociu
4. cornet inferior
5. lobulul nasului
6. vestibul nasal
7. bolta palatină
8. meatul superior
9. cornet superior
10. sinus sfenoidal
11. foseta lui Rosenmüller
12. orificiul trompei
13. plica posterioară a trompei
14. văl palatin
15. meat inferior

Pe peretele extern se observă 3 lame osoase suprapuse denumite cornete (inferior, mijlociu şi superior) care delimitează cu peretele lateral extern meaturi cu acelaşi nume şi în care se deschid orificiile cavităţilor anexe a foselor nazale.

- Peretele inferior sau planşeul fosei nazale este format din bolta palatină care o separă de cavitatea bucală.

- Peretele superior sau bolta are formă de curbă cu concavitatea în jos şi separă fosele nazale de endocraniu. Este constituită.

dinainte îndărăt din oasele nazale, lama ciuruită a etmoidului şi peretele anteroinferior al sinusului sfenoidal.

Prin lama ciuruită etmoidală pătrund terminaţiile nervului olfactiv în fosele nazale.

3. Cavităţile anexe ale foselor nazale sau sinusurile sînt diverticole ale foselor nazale care se dezvoltă în grosimea oaselor vecine. In număr de 8 cîte 4 de fiecare fosă nazală sînt pline cu aer şi căptuşite de o mucoasă care continuă mucoasa nazală prin orificiile de deschidere a sinusurilor în fosele nazale.

a) Sinusurile maxilare sînt săpate fiecare în maxilarul superior respectiv şi se deschid în meatul mijlociu printr-un orificiu. Sinusul maxilar începe să se dezvolte de la naştere, la vîrsta de 7 ani fiind bine constituit. Forma şi dimensiunile variază de la individ la individ avînd o capacitate medie de 10 - 12 centrimetri cubi.

Sinusul maxilar are forma de piramidă şi contractă prin pereţii săi rapoarte importante cu organele vecine.

Baza piramidei corespunde peretelui extern al fosei nazale.Orificiul de deschidere al sinusului maxilar este sus situat ceea ce creiază dificultăţi de drenaj în procesele patologice ale sinusului.

Peretele anterior escavat corespunde fosei canine şi este acoperit de părţile moi ale regiunii geniene. La partea superioară prezintă orificiul canalului suborbitar prin care trece buchetul vasculo-nervos suborbitar.

Peretele posteroinferior convex separă sinusul de fosa zigomatică şi pterigomaxilară.

Peretele superior subţire separă sinusul maxilar de cavitatea orbitară şi prezintă în grosimea sa canalul suborbitar cu frecvente dehiscenţe care favorizează afectarea nervului suborbitar în cursul proceselor patologice din sinusul maxilar.

Dintre margini, marginea inferioară constituie partea cea mai declivă a sinusului maxilar şi este în raport cu alveolele ultimului premolar şi a primilor 2 molari a căror rădăcini pot pătrunde în cavitatea sinusului maxilar.

Mucoasa sinusului maxilar este subţire aderentă la periost şi conţine în grosimea sa numeroase glande mucoase care pot genera chisturi.

b. Sinusurile frontale sînt două cavităţi săpate în grosimea osului frontal a căror formă, dimensiuni şi volum variază de la individ la individ şi chiar la aceeaşi persoană.

Scanned with OKEN Scanner

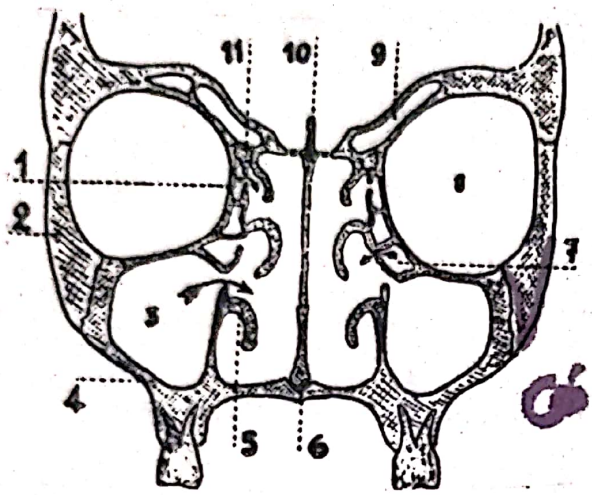

Fig.36
Secţiune frontală prin sinusurile anterioare ale feţii
1. Lama papiracee
2. Osul malar
3. Sinusul maxilar şi orificiul de deschidere
4. Arcada dentară
5. Cornet inferior
6. Inserţia septului nasal pe bolta palatină
7. Celulă etmoidală
8. Orbita
9. Sinus frontal
10. Apofiza crista galli
11. Labirint etmoidal

Sinusúl frontal se dezvoltă embriologic dintr-o celulă etmoidală care migrează treptat între cele 2 table ale osului frontal şi se dezvoltă tîrziu, ajungînd la dezvoltarea completă la vîrsta de 25 de ani.

Peretele anterior cu grosimea de 4 mm - 1 cm vine în raport cu regiunea sprîncenară şi frontală.

Peretele postero-superior foarte subţire vine în raport cu simusul longitudinal superior, meningele şi fosa cerebrală anterioară.

Peretele inferior (orbito-nazal) sau baza simusului este în raport cu orbita, cu celulele etmoidale anterioare şi bolta foselor nazale.

Peretele intern este format de septul intersimuzal uneori incomplet şi deseori deviat de la linia mediană.

Capacitatea sinusului frontal este în medie de 4-5 cm şi poate fi compartimentată de pereţi osoşi incompleţi. Uneori volumul sinusului frontal este mare, sinusul urcînd pînă aproape de sutura fronto-parietală iar îndărăt se întinde în grosimea plafonului orbitei pînă aproape de canalul optic, situaţie defavorizantă în caz de afecţiuni supurative ale simusului frontal.

Canalul fronto-nazal face legătura între baza sinusului frontal şi partea înaltă a meatului mijlociu. Prezintă o lungime de 10-15 mm, este îngust şi sinuos încît poate fi obstruat rapid prin procese inflamatorii care urcă din fosa nazală.

Mucoasa, continuare a mucoasei nazale este subţire şi conţine glande mucoase care pot favoriza formarea de chiste seroase sau a mucocelului frontal.

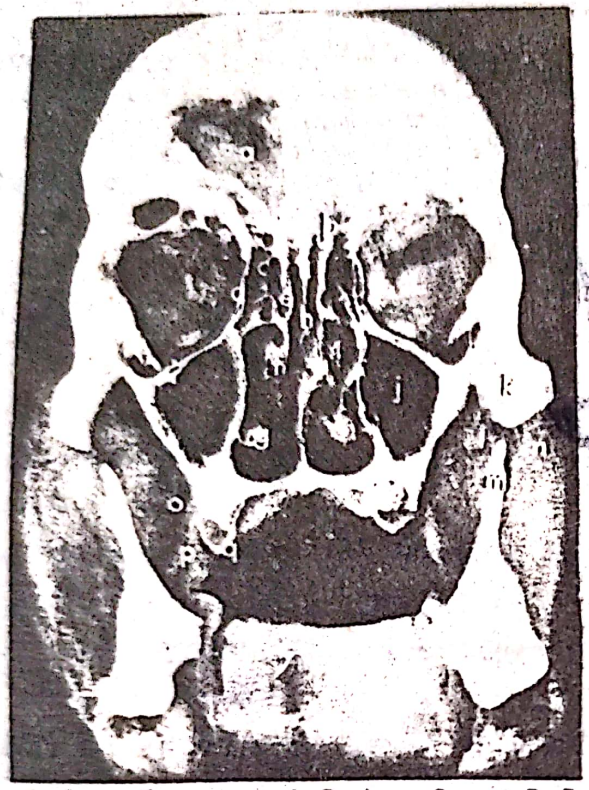

Fig.37.
Tomografie frontală prin masivul facial
a)simusul frontal, b)lama ciuruită, c)masa laterală a etmoidului d)lama papiracee,e)cornet superior, f)cornet mijlociu, g)cornet inferior, h)septul nazal, i) bolta palatină, j)simusul maxilar, k)osul malar, l) fosa zigomatică, m)ramura ascendentă a maxilarului inferior, n)mușchiul maseter, o)fosa pterigo-maxilară, p)regiunea amigdaliană, q) apofiza pterigoidă (croșet), r) baza limbii

c) Labirintul etmoidal format din masa laterală a etmoidului este constituit din celule pneumatice (7-9) separate între ele prin septuri foarte subțiri. In raport cu inserția cornetului mijlociu pe fața internă a masei laterale celulele etmoidale sînt împărțite în 2 grupe: un grup anteroinferior a căror orificii se deschid în meatul mijlociu și un grup postero-superior care se deschide în meatul superior. Labirintul etmoidal este complet dezvoltat la naștere încît afectarea sa inflamatorie începe foarte curînd.

Prin fața externă denumită și lamă papiracee, labirintul etmoidal are raport cu conținutul orbitei, existînd chiar legături vasculare între acestea. La partea anterioară fața externă este scobită sub numele de șanț lacrimal în care se află sacul lacrimal, iar la partea posterioară prin celulele etmoidale posterioare vine în raport cu nervul optic.

Fața internă contribuie la formarea peretelui extern al cavității nazale cu meatul superior și mijlociu.

Superior celulele etmoidale au raport cu sinusul frontal și mai îndărăt cu fosa cerebrală anterioară.

Inferior celulele etmoidale stabilesc raporturi directe cu sinusul maxilar și mai îndărăt cu sinusul sfenoidal care permite abordarea acestora prin intervenția de Lima.

Pereții celulelor etmoidale sînt formate de septuri osoase subțiri pe alocuri dehiscente care sînt foarte vulnerabili la infecție.

Celulele etmoidale sînt căptuşite de o mucoasă subţire cu numeroase glande mucoase care pot genera mucocele etmoidale.

Degenerescenţa edematoasă a mucoasei meatului mijlociu prin inflamaţie sau alergie poate da naştere la polipoza nazală.

d) Sinusul sfenoidal este săpat în corpul osului sfenoid separat pe linia mediană de cel opus printr-un sept osos cu direcţie sagitală. Topografic sinusul sfenoidal este situat îndărătul fosei nazale şi la partea antero-superioară a rinofaringelui avînd forma unui cub .

Peretele extern este în raport la partea anterioară cu canalul optic şi fanta sfenoidală iar îndărăt cu loja cavernoasă în care găsim ca element dominant artera carotidă internă a cărei leziuni sau eventual anevrism se poate deschide în sinusul sfenoidal.

Peretele superior escavat corespunde la şeaua turcească şi are raport cu hipofiza, chiasma optică etc.

Peretele inferior este în raport cu choana şi bolta rino-faringelui.

Peretele anterior vine în raport cu celulele etmoidale posterioare şi cu partea posterioară a foselor nazale la care nivel se găseşte şi orificiul sinusului sfenoidal.

Dezvoltarea sinusurilor sfenoidale începe de la naştere dar ajung la completa capacitate la vîrsta de 20-25 de ani.

e) Mucoasa foselor nazale căptuşeşte pereţii pătrunzînd în toate anfractuozităţile, iar la nivelul orificiilor de deschidere ale sinusurilor pătrunde în interiorul acestora pe care le îmbracă complet. La partea posterioară se continuă cu mucoasa rino-faringelui şi a trompei lui Eustache.

Grosimea mucoasei este diferită după regiuni fiind subţire în sinusuri şi deosebit de groasă la nivelul cornetului mijlociu şi inferior îndeosebi la extremităţi şi marginea liberă.

Din punct de vedere fiziologic fosele nazale sînt împărţite printr-un plan orizontal ce trece prin cornetul mijlociu în 2 etaje: un etaj inferior sau respirator şi un etaj superior sau olfactiv.

In porţiunea respiratorie mucoasa prezintă un epiteliu cilindric ciliat pluristratificat. In corion se găsesc vasele, nervii şi glandele mucoasei nazale. Vasele profunde de la nivelul cornetului mijlociu inferior formează un adevărat ţesut erectil şi în ansamblu datorită bogatei vascularizaţii mucoasa respiratorie are o coloraţie roşietică.

Intre celulele cilindrice epiteliale se găsesc celule caliciforme care secretă mucus, iar în corion se constată numeroase glande de tip acinos în etajul respirator şi de tip tubular în etajul olfactiv.

Epiteliul prezintă numeroşi cili în zonele ferite de curentul respirator şi la nivelul orificiilor de deschidere ale sinusurilor. Mucoasa este acoperită de un strat de mucus sub care se află un strat seros fluid.

Etajul olfactiv al foselor nazale este căptuşit de o mucoasă subţire de coloraţie gălbuie şi conţine organul neurosenzorial al olfacţiei. Acesta este format din celule olfactive care conţin granulaţii de pigment galben şi a căror axoni străbat orificiile lamei ciuruite şi ajung în endocraniu la bulbul olfactiv. Celulele olfactive sînt prevăzute la extermitatea liberă cu mici cili. Intre celulele olfactive se găsesc celule de susţinere şi celule bazale. In ansamblu organul neurosenzorial denumit şi pata olfactivă nu depăşeşte în jos limita cornetului superior.

Vase şi nervi. Mucoasa nazală prezintă o vascularizaţie şi inervaţie bogată cu rol fiziologic foarte important pentru organism.

Arterele provin din 2 mari surse: arterele etmoidale, anterioară şi posterioară, ramuri din carotida internă prin intermediul arterei oftalmice vascularizează segmentul superior al foselor nazale. Artera carotidă externă emană numeroase ramuri prin colateralele sale: artera sfenopalatină, artera pterigopalatină, ramuri din artera maxilară internă şi artera septală anterioară ram din artera facială. Toate aceste artere se întîlnesc în partea antero-inferioară a septului nazal unde formează pata vasculară a lui Kisselbach.

Venele formează un grup anterior tributar venei faciale, un grup posterior care se varsă în plexul pterigo-palatin şi un grup superior cu legături directe şi indirecte la circulaţia venoasă endocraniană şi la vena oftalmică.

Limfaticele foselor nazale se grupează în limfatice posterioare care se termină în ganglionii retrofaringieni la copil şi apoi în ganglionii carotidieni superiori la adult şi limfatice anterioare care coboară cu vena facială la ganglionii submaxilari.

Nervi. Mucoasa cavităţii nazale prezintă în grosimea sa nervi ai sensibilităţii generale şi nervi ai sensibilităţii speciale olfactive. Nervii sensibilităţii generale sînt reprezentaţi de nervul sfeno-palatin din maxilarul superior, nervii etmoidali anterior şi posterior din oftalmic şi nervul nazal posterior din nervul pterigo-palatin.

Scanned with OKEN Scanner

Sistemul nervos vegetativ este format din fibre simpatice (vasoconstrictoare) care urmează traiectul ramurilor colaterale şi terminale ale arterelor carotidă externă şi internă. Aceşti nervi formează o reţea foarte bogată pe toată întinderea mucoasei nazale.

Fibrele parasimpatice sînt vasodilatatoare şi secretorii. Ele provin de la ganglionul sfeno-palatin situat în fosa pterigo-maxilară care primeşte nervii marele pietros superficial şi profund. De aici fibrele urmează calea nervilor sfeno-palatini la mucoasa foselor nazale.

Analizorul olfactiv este format dintr-un segment periferic reprezentat de organul neurosenzorial din pata olfactivă a căror axoni ajung în endocraniu la bulbul olfactiv.

Segmentul de transmisie al analizorului este format din bulbii olfactivi, bandeletele olfactive, chiasma olfactivă, rădăcinile olfactive.

Segmentul central sau de percepţie este situat în circumvoluţia hipocampului şi în circumvoluţia corpului calos care sînt în conexiune cu alte regiuni de pe scoarţă: lobul lingual, cuneus, circumvoluţiile occipitotemporale etc.

FIZIOLOGIA FOSELOR NAZALE SI A CAVITATILOR ANEXE

Fosele nazale prin structura lor complexă şi formaţiunile bogate vasculare, limfatice, glandulare şi nervoase îndeplinesc un rol fiziologic important care se poate concretiza în următoarele funcţiuni:

1. Functia respiratorie are o importanţă primordială în mecanismul respirator general. Contactul aerului inspirat cu mucoasa nazală îi conferă calităţi necesare pentru o funcţie normală a întregului aparat respirator.

Mucoasa nazală datorită structurii morfologice are rolul de a încălzi, umezi şi purifica aerul respirator.

Trecerea aerului prin fosele nazale variază de la individ la individ fiind în funcţie de debitul ventilator, de calibru şi construcţia internă a nasului. Traiectoria curenţilor de aer în fosele nazale variază în funcţie de deschiderea, calibrul şi relieful narinelor.

Etajul mijlociu este zona ventilatorie principală în timp ce etajul inferior are un rol minor. Curentul inspirator merge de-a lungul septului şi faţa internă a cornetelor fără a pătrunde în meaturi.

Curentul respirator de tip turbulent este singurul care atinge deschiderea simusurilor în meaturi.

Zona olfactivă primeşte mai mult aer expirat decît inspirat ceea ce a permis să se afirme că mirosul şi gustul nu au decît un singur sens în care gura este laboratorul iar nasul coşul de ventilaţie.

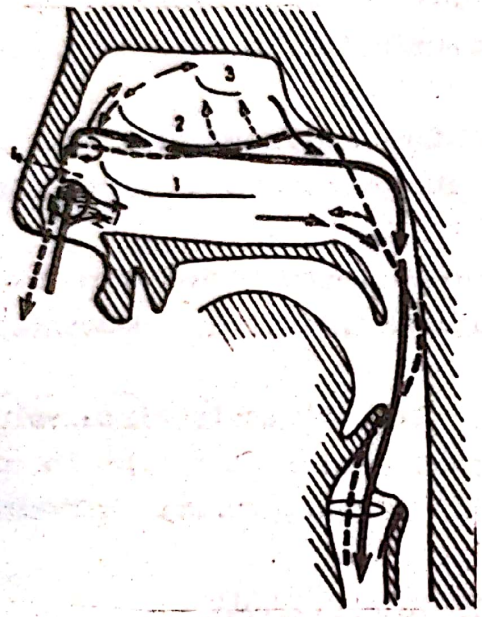

Fig.38.
Curenţii inspiratori (linii pline)
Curenţii expiratori (linii punctate)
1. cornet inferior
2. cornet mijlociu
3. cornet superior
4. valvă între narină şi fosa nasală care determină vîrtej inspirator

Curenţii aerieni pentru a se adapta nevoilor organismului suferă modificări, coordonate de un mecanism cu rol valvular la nivelul vestibulului nazal şi un mecanism cu rol vasomotor situat la nivelul foselor nazale. Volumul cornetelor nu este acelaşi în timpul respiraţiei observîndu-se variaţii vasomotrice fiziologice, sub formă de congestie şi decongestie a cornetelor, cunoscute sub numele de ciclul vasomotor al cornetelor. Aceste variaţii pot fi influenţate de condiţii de climat, efort, poziţia corpului, dar mai ales prin modificările patologice de la nivelul mucoasei cornetelor (Flotes). In repaus volumul aerului inspirat este de circa 8-9 l/min.

Incălzirea aerului se face prin iradiere de căldură de la mucoasă, vasodilataţia din inspir avînd rolul de a contacta o mai mare cantitate de sînge cu aerul inspirat. Acest mecanism se produce prin excitarea reflexă a exteroceptorilor nazali de către aerul rece inspirat. Aerul care părăseşte sinusurile în timpul inspirului fiind încălzit contribuie în mică măsură la încălzirea aerului inspirat.

Umezirea aerului este asigurată de secreţia celulelor caliciforme şi a glandelor seromucoase, astfel încît aerul inspirat este saturat cu vapori. In mod normal mucoasa nazală secretă circa 1 litru lichide la care se adaugă secreţiile lacrimale care sînt evacuate în fosele nazale.

Purificarea aerului începe în vestibulul nazal unde sînt oprite particolele mai mari de către peri (vibrizi) apoi în fosele na-

zale unde intră în acţiune cilii şi mucusul nazal. Cilii sînt mai numeroşi în zonele ferite de curentul aerian şi în apropiere de orificiile sinusurilor de aceea şi funcţia ciliară este aici mai activă. Cilii se mişcă în acelaşi sens şi cu aceeaşi viteză de la fosele nazale spre rino-faringe sub forma unei unde regulate care este transmisă suprafeţei mucusului. In acest fel impurităţile sînt dirijate înspre choane în 20 minute, considerînd punctul de plecare limită cu vestibulul nasal. Mişcarea ciliară normală este condiţionată de stratul de mucus cu grosime şi vîscozitate adecvată şi necesită o serie de condiţii: umiditate, temperatură, presiune osmotică, echilibru ionic. Activitatea ciliară este influenţată şi de Ph-ul mucoasei nazale care variază între 5,5 - 6,5.

2. Funcţia de apărare. In afară de rolul protector al căilor aeriene exercitat de mucoasa nazală prin purificarea aerului, intervine şi în procesul de apărare propriu-zis graţie unei substanţe care se găseşte în mucus numită lizozim şi care are capacitatea bacteriostatică şi bactericidă. Mucoasa mai are capacitatea de a fagocita microbi iar prin ţesutele limfatice din grosimea sa şi în special prin infiltratele limfocitare are rol în producerea de anticorpi.

3. Funcţia fonatorie. Fosele nazale şi sinusurile reprezintă porţiunea cea mai de sus dintre cavităţile de rezonanţă a vocii. Sub influenţa diferitelor procese patologice timbrul vocii se modifică devenind mai închis prin strîmtarea foselor nazale şi mai deschis cînd fosele nazale devin largi în mod fiziologic sau patologic.

In mod reflex tonusul musculaturii faringo-laringiene este influenţat de excitaţiile plecate de la mucoasa nazală producînd modificări fonatorii care interesează intensitatea, tonalitatea şi timbrul vocal.

4. Funcţia olfactivă. Excitanţii fiziologici ai celulelor olfactive sînt moleculele odorivectoare care prezintă vibraţii moleculare specifice fiecărei substanţe odorante. Odorivectorii din substanţele mirositoare sînt puşi în libertate prin volatizare sau prin hidroliză şi ajung la mucoasa olfactivă cu aerul inspirat sau expirat. Odorivectorii sînt absorbiţi în stratul fluid în care se găsesc cilii celulelor senzoriale şi apoi se solvă în lipidele celulelor senzoriale olfactive.

Funcţia olfactivă este strîns legată de funcţia gustativă deoarece substanţele volatile din alimente ajung la exteroceptorii olfactivi în timpul deglutiţiei odată cu aerul expirat.

Capacitatea olfactivă este variabilă după individ. Deşi omul prin dezvoltarea sa în cadrul societăţii a devenit microsmat din cauza preponderenţei funcţiei vizuale şi auditive, funcţia olfactivă păstrează încă un rol destul de mare în viaţa de relaţie. Astfel mirosul intervine în producerea secreţiei salivare şi gastrice, activează motilitatea gastro-intestinală şi intervine în reglarea reflexului respirator.

5. Funcţia reflexă. Excitaţiile cu punct de plecare de la nivelul exteroceptorilor senzitivi termici, tactili şi olfactivi ai mucoasei nazale, prin intermediul reţelei nervoase trigeminale, vegetative şi olfactive, informează centrii nervoşi superiori şi scoarţa cerebrală care intervine reflex pentru menţinerea echilibrului funcţional respirator. De asemeni diferite procese fiziologice şi fiziopatologice de la nivelul altor organe, sînt influenţate de excitaţiile nazale prin intermediul sistemului nervos şi la rîndul său buna funcţionare a foselor nazale este influenţată în acelaşi mod de excitaţiile cu punct de plecare de la nivelul intero şi exteroceptorilor altor organe sau sisteme.

Mucoasa foselor nazale prin excitarea terminaţiilor trigeminale determină în mod reflex modificări în ventilaţia pulmonară în ceeace priveşte ritmul, frecvenţa şi amplitudinea. Aşa se explică perturbările de hematoză la bolnavii traheotomizaţi sau la indivizii cu obstrucţia nazală pasageră sau permanentă.

Excitaţiile nervului olfactiv produc şi ele modificări respiratorii în mod reflex: substanţele plăcut mirositoare produc o respiraţie mai profundă, iar cele neplăcute determină bradipnee sau apnee.

Modificările tonusului sistemului vegetativ sub influenţa unor modificări umorale sau excitaţii ale interoceptorilor altor organe produc modificări circulatorii la nivelul foselor nazale.

Aparatul digestiv este influenţat de funcţia nazală normală. Dacă se întrerupe respiraţia nazală se produce rărirea mişcărilor peristaltice intestinale şi creşterea amplitudinii lor.

SINDROAMELE NAZALE

Sub numele de sindroame nazale se grupează tulburări fiziopatologice determinate de factori etiopatogenici foarte diverşi. Aceste sindroame sînt următoarele:

1. Sindromul insuficienţei respiratorii nazale. Se defineşte sub această denumire toate tulburările locale şi la distanţă pe care poate să le determine insuficienţa respiratorie a căilor aeriene su-

perioare.

Cauzele obstrucţiei nazale sau jena respiratorie este produsă în general de un obstacol organic, dar adeseori obstrucţia este de natură funcţională.

Obstrucţia organică se datoreşte la cauze foarte variate care se pot schematiza după vîrstă.

- La sugar: obstrucţia nazală se manifestă prin dificultate la supt şi în cazul cînd se prelungeşte antrenează lipsa de dezvoltare a foselor nazale şi implicit o funcţie respiratorie nazală deficitară cu stagnarea secreţiilor nazale. Dintre cauzele importante citäm imperforaţia choanală, vegetaţiile adenoide, rinitele acute banale sau specifice (gonococică, difterică sau lues congenital precoce).

- La copil tulburările respiratorii sînt produse mai frecvent de vegetaţii adenoide, rinita cronică, deviaţia traumatică a septului nazal, deformaţii palatine.

- La adolescent cauzele frecvente ale sindromului de obstrucţie nazală sînt produse de rinitele cronice catarale şi hipertrofice, rinite cronice specifice (lupus, tbc, lues, sclerom), rinopatii alergice, polipoza nazală, deviaţia de sept traumatică sau spontană, tumorile benigne şi maligne ale foselor nazale şi rinofaringelui.Se mai întîlnesc cicatrici postinfecţioase, traumatice sau după cauterizări endonazale.

Obstrucţia funcţională se caracterizează prin permeabilitate normală sau anormală a foselor nazale. Ea poate surveni în 2 condiţii:

a) Cel mai frecvent este vorba de un individ la care obstacolul respiraţiei nazale a fost îndepărtat dar care a pierdut obişnuinţa de a respira prin fosele nazale. De fapt această situaţie se întîlneşte mai frecvent la copilul adenoidian operat după vîrsta de 8-10 ani şi care trebuie reeducat prin largi mişcări de gimnastixă respiratorie gura fiind menţinută închisă în inspir şi expir. Această gimnastică respiratorie trebuie practicată mult timp şi cu răbdare.

Este important de amintit că deformaţiile scheletului facial trebuie tratate precoce înainte de vîrsta de 10 ani după care corecţia devine dificilă sau imposibilă.

b. In alte situaţii fosele nazale sînt anormal de largi şi totuşi individul acuză dificultatea de a respira prin fosele nazale. Situaţie tipică care se întîlneşte în ozenă. Aceasta se explică prin pierderea capacităţii mucoasei nazale de regulator reflex al respi-

raţiei datorită atrofiei exteroceptorilor trigeminali din grosimea sa.

Consecinţele obstrucţiei nazale.

- Perturbarea ventilaţiei pulmonare datorită suprimării respiraţiei nazale este gravă la sugarul neadaptat la respiraţia bucală. Copilul este într-o stare de subasfixie şi nu se poate alimenta.

La copilul mare şi la adolescent respiraţia nazală deficitară are ca efect o oxigenare insuficientă şi o întîrziere în dezvoltarea fizică şi intelectuală.

- Alterarea vocii în obstrucţia nazală este completă sau accentuată. Timbrul vocii este asurzit pentru că consoanele şi diftongii nazali, nu pot să fie pronunţaţi corect (rinolalie închisă). Posibilităţile unui cîntăreţ devin limitate, deoarece capacitatea pulmonară este diminuată astfel că sincopează cîntatul prin necesitatea reluării frecvente a inspirului prin cavitatea bucală.

- Anosmia prin obstacol nazal antrenează şi suprimarea gustului. Individul percepe sarat, dulce şi amar, dar nu poate aprecia aroma alimentelor care depind de olfacţie.

- Malformaţiile scheletice survin adeseori ca efect al respiraţiei nazale insuficiente şi se poate cita în acest sens faciesul adenoidian, torace înfundat sau în carenă, mătănii costale, brăţări la nivelul membrelor. Coloana vertebrală prezintă frecvent scolioză, iar capacitatea pulmonară este redusă.

- Tulburările intelectuale şi psihice apar frecvent în sindromul de obstrucţie nazală îndeosebi la copilul adenoidian. Se constată apatie intelectuală, oboseală rapidă, tulburări de atenţie, neadaptare la efort (aprosexie de origine nazală). Această stare patologică se datoreşte unei hematoze insuficiente şi probabil unei dereglări hipofizare.

- Infecţia căilor respiratorii superioare este datorită cel mai frecvent prezenţei de vegetaţii adenoide.

- Accidente reflexe (cefalee, rinita spasmodică, crize astmatiforme) sînt provocate adeseori printr-o modificare locală a structurii nazale (deviaţie de sept, polipi) şi mai puţin prin obstrucţia însăşi. Tulburările reflexe şi obstrucţia nazală deşi pot fi determinate de aceeaşi cauză, sînt independente una de alta.

2. <u>Sindroamele secretorii</u>. In condiţii patologice secreţia mucoasei nazale se poate altera în ceea ce priveşte cantitatea şi calitatea.

Rinoreea nazală îmbracă diferite caractere: seroasă, mucoasă, muco-purulentă, purulentă, hemoragică, pseudomembranoasă, sub formă de cruste şi uneori cazeoase.

a) Rinoreea clară sau hidroreea poate fi datorită unor cauze multiple:

- Infecţia nazală banală determină vasodilataţie puternică cu hidroree care rămîne clară şi dispare în cîteva zile sau este urmată de o rinoree purulentă.

- La indivizii în vîrstă rinoree seroasă poate fi consecinţa unei insuficienţe renale funcţionale, este continuă şi bilaterală fără alte manifestări rinologice.

- Rinita cataralâ la copil sau adolescent se poate prezenta ca o rinoree filantă, gleroasă, alb-lăptoasă sau uşor gălbuie.

- Traumatismul cranian sau o intervenţie pe etmoid poate fisura baza craniului şi determină scurgerea de lichid cefalo-rahidian (cranio-hidroree) unilaterală continuă sau intermitentă. Uneori această scurgere de LCR apare fără cauză apreciabilă şi se pare că se produce la indivizi cu hipertensiune intracraniană.

- Cel mai frecvent însă hidrorea este un simptom al rinitei spasmodice care va fi expusă ulterior. După încetarea rinoreei se instalează obstrucţia nazală.

b) Rinoreea purulentă. Scurgerea nazală purulentă sau mucopurulentă poate fi bilaterală sau unilaterală ceea ce ajută la stabilirea diagnosticului etiologic.

- Rinoree purulentă bilaterală însoţită de fenomene inflamatorii variabile reprezintă elementul clinic esenţial al rinitelor acute supurate (coriza banală sau gripală). La copii rinoreea purulentă se poate întîlni şi în cursul febrelor eruptive (rujeolă, scarlatină etc.).

- In prezenţa de rinoree sero-sanguinolente, adeseori fetidă şi cu false membrane, este necesar să ne gîndim la difteria nazală, mai ales dacă există adenopatie cervicală submaxilară.

- Rinitele purulente la sugar care survin în cursul primelor 3 săptămîni de viaţă, sînt revelatoare pentru un sifilis hereditar. Dacă rinoreea este verzuie, cremoasă, însoţită de fenomene inflamatorii intense, ne gîndim la posibila etiologie gonococică. Sugarul poate prezenta de asemeni o coriză cu streptococ sau stafilococ.

- Rinita purulentă banală, întîlnită la copii şi adulţi, este consecutivă vegetaţiilor adenoide sau este de sine stătătoare.

Rinoreea purulentă unilaterală.

- Sinuzita acută supurată determină rinoree purulentă însoţită de fenomene inflamatorii acute şi durere. După localizarea durerii frontală sau facială este posibil de a preciza dacă este vorba de o sinuzită frontală sau maxilară.

- Sinuzita cronică supurată sau un corp străin ignorat în fosa nazală determină rinoree purulentă fără fenomene inflamatorii acute.

- Tumorile maligne ale foselor nazale pot determina o rinoree purulentă şi sanguinolentă însoţită de dureri vii dentare dacă se dezvoltă în infrastructura maxilarului superior. La copil rinoreea purulentă unilaterală se datoreşte de obicei prezenţei de corp străin sau unei sinuzite cronice supurate.

3. Sindroamele senzoriale

Perturbările fizio-patologice olfactive ignorate deseori de bolnavi au importanţă din punct de vedere social în exercitarea unor profesiuni (bucătari, experţi în vinuri, în industria parfumului etc.) sau determină implicaţii medico-legale (intoxicaţii cu gaze toxice etc.).

Tulburările olfactive denumite şi disosmii se pot manifesta sub forma modificării cantitative olfactive (hiposmie, anosmie, hiperosmie) sau în perturbarea calitativă a senzaţiei olfactive (cacosmie, parosmie, aliosmie).

Cacosmia obiectivă sau respiratorie se caracterizează prin perceperea unui miros fetid datorită unor substanţe neplăcut mirositoare ajunse în regiunea olfactivă în timpul respiraţiei (sinuzite supurate, amigdalite cronice cu microabcese, ozenă, carii dentare, corpi străini nazali, gome luetice, tumori ulcerate etc.).

Cacosmia subiectivă se observă la nevropaţi sau în cursul unei nevrite ce precede anosmia. Se întîlneşte în cursul sarcinei, histerie, epileptici, tabes, paralizie generală progresivă.

Parosmia este o perturbare de ordin calitativ şi constă în perceperea eronată a mirosurilor.

Aliosmia sau halucinaţiile olfactive apar prin leziunea căilor de conducere olfactive endocraniene sau a centrilor corticali olfactivi.

Clasificarea anatomo-funcţională a disosmiilor este în raport cu afectarea segmentelor aparatului olfactiv.

Aparatul olfactiv cuprinde: 1) un segment de transmisie repre-

zentat de fosa nazală care facilitează transmiterea moleculelor odorante din mediul extern la neuroepiteliul olfactiv. Ca urmare, leziunile de la acest nivel vor determina disosmii de transmisie. Din punct de vedere etiologic ele se realizează prin obstacol mecanic (deformaţia scheletului nazal, tumori endonazale), prin inflamaţii ale mucoasei (rinite acute şi cronice), alergie nasală.

2) Al doilea segment al aparatului olfactiv, organul olfactiv propriuzis (segment de recepţie) este format din mucoasa olfactivă care asigură recepţia stimulului chimic şi a căror leziuni determină disosmii de recepţie. Etiologic în producerea acestora întîlnim: vîrsta înaintată, afecţiuni virale (gripa), afecţiuni metabolice, atingere toxică, atrofie de mucoasă, tumori ale placodei olfactive, a - lergia nazală, traumatisme etc.

3. Segmentul intermediar al analizorului olfactiv cuprinde nervul olfactiv, bulbul olfactiv şi bandeletele olfactive a căror leziuni dau disosmii de conducere: cauze osoase (traumatisme, maladia lui Paget), cauze compresive (tumori arahnoidiene), neuropatii (diabet).

4. Centrii corticali la nivelul cărora se face percepţia olfactivă pot fi interesaţi de asemeni de leziuni variabile: epilepsie, tulburări vasculare, tulburări psihiatrice, care determină disosmii centrale.

Examinarea unui bolnav cu tulburare de miros începe prin interogatoriu care precizează simptomatologia. Astfel trebuie să precizăm dacă este vorba de o anomalie cantitativă (hiperosmie, hiposmie sau anosmie) sau o anomalie calitativă (parosmie).

In cazul unei atingeri calitative (cacosmie obiectivă) examenul O.R.L. este totdeauna pozitiv şi se depistează o sinuzită, o tumoră, o sinuzită sfenoidală, o epifaringită criptică, ozenă etc.

Dacă examenul O.R.L. clinic şi radiografic este negativ este vorba de o cacosmie subiectivă sau o halucinaţie olfactivă. Pentru evidenţierea unei leziuni olfactive, se practică olfactometria cantitativă (precizează pragul olfactiv pentru fiecare fosă nazală) şi calitativă (determină pragul olfactiv pentru diferite substanţe odorante).

Olfactometria se asociază cu rinomametria care măsoară rezistenţa nazală (gradul de obstrucţie nazală) şi diferenţiază astfel hiposmiile de transmisie faţă de cele de percepţie.

4. Sindroamele senzitive şi reflexe

Fosele nazale prin reţeaua nervoasă complexă (senzitivă, vege-

tativă şi senzorială), avînd legături multiple cu centrii cerebrali, meninge, reprezintă una din zonele reflexogene cele mai importante din organism.

Excitaţiile exteroceptorilor senzitivi, tactili, termici şi olfactivi pot antrena reflex fenomene patologice în fosele nazale sau la distanţă.

Tulburările reflexe se pot schematiza în 3 grupe:

- tulburări reflexe în care fosele nazale reprezintă organul de unde pleacă excitaţia şi unde are loc reacţia de răspuns (hiperemie, hipersecreţie),

- tulburări reflexe în care fosele nazale reprezintă sediul excitaţiei patologice iar efectul se produce în alte organe (aparat circulator, digestiv, căi aeriene inferioare etc.),

- tulburări reflexe în care fosa nazală este sediul efectului patologic, iar excitaţia are sediul în altă parte a organismului.

Tulburările de sensibilitate ale foselor nazale sînt:

a) Anestezia se caracterizează prin pierderea sensibilităţii generale şi a reflexului de strănut, datorită degenerescenţei şi atrofiei fibrelor senzitive (rinite atrofice, noxe profesionale, leziuni de nerv trigemen, lues meningeal etc.).

b) Hiperestezia are la bază o dereglare neurovegetativă care cuprinde arcuri reflexe mai scurte sau mai lungi. Exagerarea reflexului nazo-facial determină modificări la nivelul mucoasei nazale, a conjunctivei, strănuturi repetate şi chiar sincopă cardiacă.

Stările de hiperestezie nazală se manifestă clinic prin tulburări reflexe funcţionale şi fenomene dureroase în regiunile învecinate.

Tulburările reflexe se datoresc unei hiperexcitabilităţi a mucoasei nazale prin factori de ordin general şi local care declanşează fenomene patologice.

- Factori generali: Bolnavii cu tulburări reflexe rinogene prezintă dereglări vegetative, tulburări endocrine, tulburări humorale(insuficienţă funcţională hepatică şi renală), factori alergizanţi externi şi interni, expunerea la curenţi reci de aer sau excitaţii luminoase puternice.

- Factori locali: întreţin o disfuncţie vegetativă nazală acţionînd ca o spină iritativă (deviaţie de sept, cornete hipertrofice, polipi nazali, inflamaţii rino-sinuzale). Aceşti factori ca şi facto-

rii exogeni produc congestia mucoasei cu amplificarea contactului cu septul nazal şi determină fenomene dureroase regionale, tulburări locale şi la distanţă. In mecanismul patologic al tulburărilor reflexe, un rol important îl are sistemul nervos central care poate inhiba parţial sau total aceste reflexe patologice.

- Tulburările reflexe locale se manifestă prin exagerarea reflexelor locale vasculare, secretorii şi strănut. Ele se însoţesc şi de alte fenomene reflexe mai mult sau mai puţin evidente cum se constată în rinitele alergice.

- Tulburări reflexe rinogene la distanţă mai frecvente sînt:

1. Reflexul rinobronşic apare mai frecvent la excitaţiile patologice plecate din mucoasa nazală prin modificări ale ritmului respirator, spasme laringiene, spasme ale bronhiilor, tuse şi astm.

2. Astmul nazal cuprinde tulburări respiratorii care însoţesc deseori coriza spasmoidă periodică şi aperiodică avînd aceleaşi caractere de crize, în care tabloul dominant este reprezentat de fenomenele dispneice.

3. Tusea rinogenă poate apare în cursul unor afecţiuni nazale inflamatorii sau la bolnavii cu deviaţie de sept etc. sub forma de tuse uscată, continuă, uneori cu caractere paroxistice. Aplicarea de cocaină calmează aceste fenomene iar înlăturarea cauzei determină vindecarea tusei.

4. La nivelul aparatului cardio-vascular, excitaţiile patologice nazale pot determina modificări ale ritmului vascular, creşterea tensiunii arteriale etc.

5. La nivelul aparatului digestiv pot apare spasme esofagiene, colite spastice, constipaţii etc.

6. La nivelul aparatului genital hipersensibilitatea nazală poate antrena în mod reflex algii pelviene, dismenoree, contracţiuni uterine.

7. Epilepsia reflexă rinogenă corelată uneori la procese patologice nazale dispare prin înlăturarea factorilor declanşatori nazali.

8. Tulburările reflexe regionale dintre care cefaleea rinogenă şi nevralgiile faciale rinogene sînt descrise la algiile cranio-faciale.

5. <u>Sindroamele vasculare nazale</u>

Vasçularizaţia bogată a foselor nazale precum şi reţeaua nervoasă senzitivă şi vegetativă explică frecventele perturbări care au loc la acest nivel datorită unor factori de ordin local sau general.

Manifestările obiective ale acestor perturbări sînt reprezentate de sindroamele anemice, sindroamele hiperemice şi sindromul hemoragic nazal sau epistaxisul.

Anemia mucoasei se datoreşte unei caşexii generale sau unele boli de sînge care anemiază organismul sau în cazurile de rinite atrofice ale mucoasei nazale.

Sindroamele hiperemice se caracterizează prin congestia cornetelor inferioare îndeosebi care determină o creştere de volum şi o coloraţie roşie-închisă a acestora.

Hiperemia de origine inflamatorie se întîlneşte în rinitele acute şi cronice.

Se poate întîlni în cursul crizelor de rinită spasmodică dar mai frecvent în cursul tulburărilor generale: insuficienţă hepato-renală, tulburări cardio-vasculare generale, sau în cursul episoadelor vieţii genitale (pubertate, sarcină, menopauză).

Epistaxisul

Epistaxisul reprezintă unul din cele mai frecvente accidente cu caracter de urgenţă întîlnit în practica O.R.L. Afecţiune în general benignă, pune deseori probleme dificile de tratament prin repetare şi abundenţă. Epistaxisul poate fi de altfel un simptom revelator al unui număr de afecţiuni cu caracter general.

Particularităţile anatomice a vascularizaţiei foselor nazale: Bogata vascularizaţie a foselor nazale este asigurată prin cele două sisteme carotidiene extern şi intern:

- Sistemul carotidian extern asigură partea cea mai importantă a irigaţiei prin artera sfeno-palatină şi secundar prin artera facială.

- Sistemul carotidian intern furnizează arterele etmoidale anterioară şi posterioară prin intermediul arterei oftalmice.

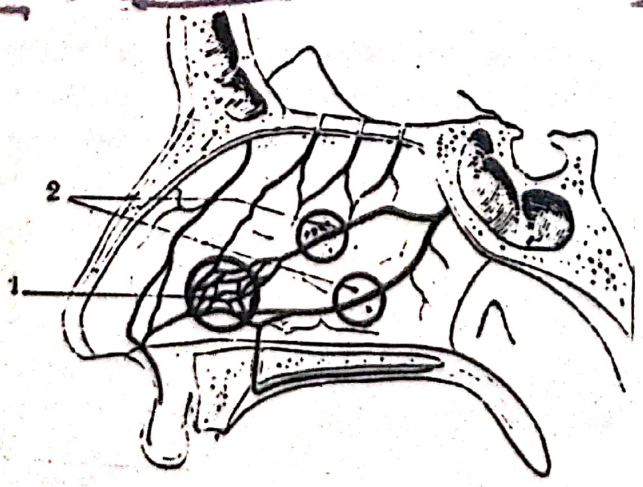

Fig.39.
Vascularizaţia septului şi zonele de elecţie hemoragice
1. Pata vasculară Kisselbach
2. Zona mijlocie septală

Este necesar de amintit anastomoza între cele 2 sisteme (artera nazală şi artera subseptală) cît şi

importanţa petei vasculare a lui Kisselbach formată de ramurile terminale ale arterelor.

Epistaxisul se observă în special la nivelul petei vasculare sau în partea posterioară a fosei nazale la nivelul arterelor etmoidale şi mai frecvent la nivelul arterei sfeno-palatine. In afară de aceste localizări limitate epistaxisul poate fi difuz pe întreaga mucoasă cum se observă în bolile infecto-contagioase, boli de sînge etc.

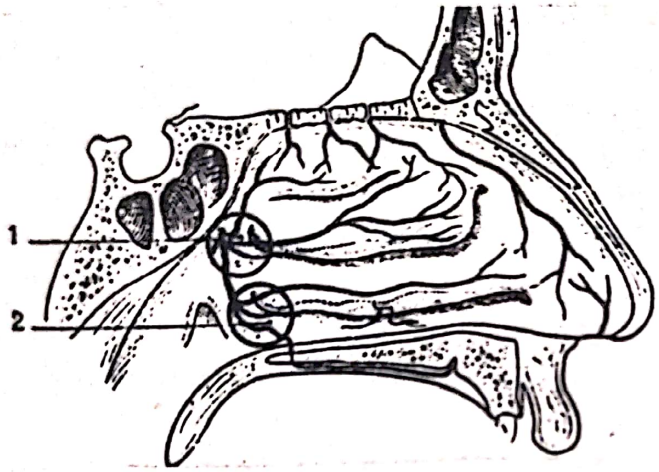

Fig.40.
Epistaxis posterior
1 şi 2 zone de electie hemoragice la pătrunderea arterei sfeno-palatine în fosa nazală

Din punct de vedere etiologic, epistaxisul poate fi esenţial sau simptomatic.

- Epistaxisul esenţial sau fiziologic cu localizare de obicei la nivelul petei vasculare se întîlneşte îndeosebi la adolescent şi copii. La adult el este în raport cu crizele de hipertensiune şi adeseori cu variaţii rapide ale presiunii atmosferice.

- Epistaxisul simptomatic se manifestă ca un epifenomen a unor afecţiuni diverse.

Examenul clinic. In prezenţa unui epistaxis este necesar a recunoaşte sediul epistaxisului, a preciza abundenţa şi răsunetul său general, a cerceta etiologia şi a institui un tratament.

Cel mai adesea epistaxisul este benign îndeosebi cel esenţial şi se manifestă cu rinoragie unilaterală în picătură şi mai rar bilaterală.

Uneori hemoragia devine gravă prin abundenţă sau prin repetare, cu răsunet asupra organismului (facies palid, nelinişte, transpiraţii, puls rapid, tensiune arterială scăzută).

Examenul rinoscopic în perioada hemoragică precizează fosa şi sediul hemoragiei.

In raport cu volumul hemoragiei şi cu etiologia prezumată sînt necesare o serie de examene complimentare.

Etiologia epistaxisului este foarte variată şi se împarte în:

1. Epistaxisuri esenţiale cu punct de plecare de la pata vasculară.

2. Cauze locale;

a. traumatisme operatorii sau accidentale ca urmare a fracturilor masivului nazo-fronto-etmoido-maxilar în bloc sau separat,

b. leziuni traumatice şi anevrisme ale carotidei interne în segmentul retrostilian, în segmentul intrapietros sau în segmentul intracavernos,

c. ulceraţii trofice, rinite ulceroase,

d, rinite specifice (tbc, lues, febră),

e. angiomatoza Rendu - Osler se caracterizează din punct de vedere O.R.L. prin telangiectazii la nivelul mucoasei nazale, linguale, labiale. La nivelul foselor nazale leziunile sînt de obicei bilaterale cu predominenţă pe sept,

f. tumori benigne (fibromul nazo-faringian şi polipul sîngerînd al septului nazal),

g. tumorile maligne ale foselor nazale determină epistaxis repetat şi puţin abundent care este revelator pentru tumoră.

3. Boli generale:

a. hipertensiunea arterială determină frecvent epistaxis cu sediul posterior,

b. cardiopatia mitrală,

c. hepatism, carenţe vitaminice,

d. sindroame hemoragipare care se complică de epistaxis, prin perturbarea unuia din cei trei timpi ai hemostaziei,

e. tratamente anticoagulante (heparina şi antivitamina K),

f. epistaxisul de origine endocrină poate apare în cadrul ciclului menstrual ca urmare a unei hiperfoliculinemii sau în timpul sarcinii prin congestie nazală sau existenţa unui polip sîngerînd,

g. boli infecţioase şi eruptive.

Epistaxisul este un simptom clasic în numeroase maladii infecţioase: febră tifoidă, scarlatină, gripă. Corpii străini şi rinoliţii prin infecţia supraadăugată pot determina epistaxis.

Se mai poate întîlni epistaxisul în cursul evoluţiei unui granulom malign al feţei sau în cadrul manifestărilor faciale ale bolii lui Wegener.

Metode terapeutice.

Oprirea unei hemoragii în fosa nazală se poate face prin ocluzia efracţiei vasului sau prin echilibrarea presiunii intranazale cu presiunea intravasculară. Ocluzia vasului se realizează prin ligatură, compresiune, formarea unui trombus.

Echilibrarea presiunii se face prin transformarea fosei nazale în cavitate închisă, prin tamponament sau balonaj.

1. Procedee simple.

- Compresiunea digitală exercitată pe aripa nasului direct sau după introducerea în vestibul a unui tampon cu vată îmbibat cu apă oxigenată sau într-o soluţie hemostatică (venostat, vitamina K).

- Cauterizări chimice cu soluţie de nitrat de argint 10 %, acid cromic 10 % sau mai eficient cu o perlă de acid cromic care realizează o concentraţie suficientă a causticului în profunzime.

- Electrocoagularea mono- sau bipolară dacă vasul este evidenţiat.

2. Tamponamentul anterior care blochează 3/4 anterioară a fosei nazale se poate face cu o simplă masă îmbibată în oleum gomenolat, meşă îmbibată în apă oxigenată, meşe resorbabile sau burete resorbabil (gelaspon, fibrină).

3. Tamponamentul posterior acţionează pe ansamblul fosei nazale. El poate fi uni- sau bilateral. Tamponamentul posterior nu trebuie menţinut mai mult de 48 ore fără protecţie de antibiotice.

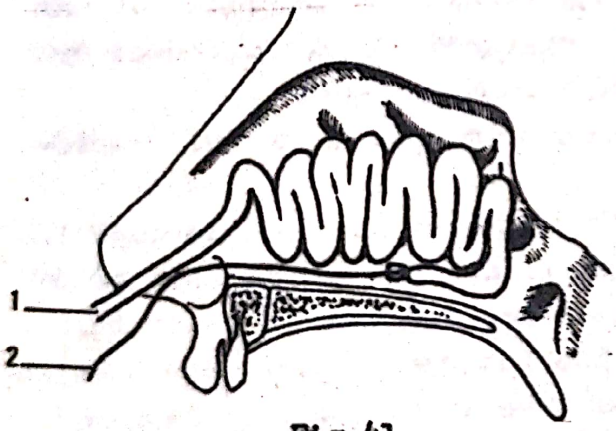

Fig.41.
Tamponamentul anterior
1. meşa plasată în armonică
2. fir care împiedică căderea în rinofaringe

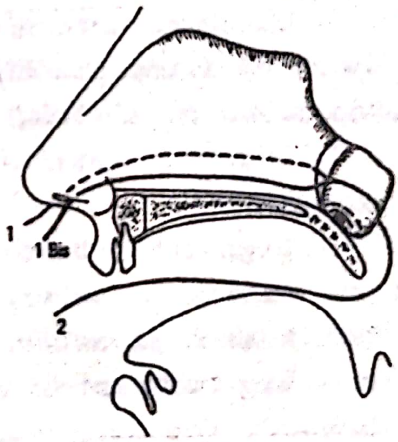

Fig.42.
Tamponamentul posterior bilateral
1. fir prin fosa nazală dreaptă
I bis. fir prin fosa nazală stîngă
2. fir care va retrage tamponul plasat în choane

4. Sonda cu balonaj de tip Brighton este introdusă în fosa nazală cu ajutorul unei seringi şi cantitatea de aer injectată este în medie de 9 ml. După 24 de ore sonda este îndepărtată. Avantajul constă în uşurinţa plasării în fosa nazală, eficacitatea metodei şi absenţa durerii.

5. Injecţiile submucoase şi subpericondrale cu xilocainã şi efedrinã acţionînd prin compresie determinatã de distensia lichidului şi hemostaza localã, opreşte adeseori un epistaxis anterior.

6. Metode chirurgicale.

a. - Rezecţia septului nazal se practicã în cazul hemoragiilor mici dar recidivate.

b. - Dermoplastia nazalã iniţialã de Sauders constã în excizia de mucoasã septalã şi înlocuirea ei prin grefã cutanatã subţire. Intervenţia are indicaţii în maladia lui Rendu-Osler.

c. - Ligaturile arteriale. Ţinînd cont de numeroasele anastomoze vasculare din fosele nazale este necesar ca ligatura arterialã sã fie realizatã cît mai aproape posibil de zona hemoragicã pentru a fi eficace:

- Ligatura arterei maxilare sau a arterei sfenopalatine pe cale transantralã (transinuzalã).

- Ligatura arterelor etmoidale anterioarã şi posterioarã are indicaţia dacã hemoragia se aflã deasupra marginii libere a cornetului mijlociu.

- Ligatura arterei carotide externe se practicã tot mai puţin din cauzã cã fiind practicatã la distanţã rãmîne ineficace din cauza anastomozelor cu sistemul arterial contralateral.

- Ligatura arterei carotide primitive nu se mai practicã la ora actualã.

- Ligatura arterei carotide interne se practicã dupã investigaţii cu privire la toleranţa encefalicã faţã de ischemie prin compresie carotidianã şi arteriografie carotidianã contralateralã.

- Ligatura arterei carotide interne se poate practica la gît, în endocraniu deasupra emergenţei arterei oftalmice (trapping) sau se abordeazã direct prin simusul sfenoidal dacã existã o breşã carotidianã.

7. Embolizarea terapeuticã este o tehnicã de ocluzie vascularã prin cateterism arterial carotidian direct. Pentru a fi eficace embolizarea trebuie sã fie cît mai selectivã adicã sã se producã cît mai aproape de artera care sîngerã.

8. Tratament general. In 90 % din cazuri epistaxisul este un accident benign. In cazul cînd hemoragia este gravã şi a determinat şoc hemoragic este necesar de a corija hipovolemia, masa sanguinã. Sîngele trebuie sã reprezinte baza tratamentului dar se poate utiliza plasmã şi alţi înlocuitori plasmatici.

Scanned with OKEN Scanner

- Tratamentul hemostatic reduce timpul de sîngerare şi creşte rezistenţa capilară (Dicynon, Adrenoxyl).

- Corticoterapia acţionează prin creşterea numărului de hematii, de plachete şi a rezistenţei capilare. Se utilizează hemisuccinatul de cortizon în doze de 50-100 mg care se pot repeta.

- Vitaminele C şi P au un rol protector faţă de capilare.

- Tratamentele specifice ale hemostazei au o acţiune fundamentală în unele circumstanţe. Se pot utiliza sulfat de protamină, antifibrinolitice, Vitamina K, fracţiunea P.P.S.B. (protrombină, procon - vertină, factorul Stuart, factorul antihemofilic B).

- Calciu se utilizează în perfuzii venoase la indivizii cu transfuzii masive deoarece sîngele conservat este sărac în factori de coagulare şi plachete.

MALFORMATIILE SI DEFORMATIILE PIRAMIDEI SI FOSELOR NAZALE

Fosele nazale pot fi malformate în totalitate sau parţial. Se descriu astfel malformaţii ale piramidei nazale, ale septului nazal şi atreziile nazale. Adeseori, procesul malformativ este complex şi chirurgia plastică sau estetică a nasului nu se poate concepe fără un beneficiu funcţional. De aceea chirurgia piramidei nazale se asociază deseori cu chirurgia septului nazal şi al foselor nazale.

a. Malformaţia septului nazal denumită şi deviaţie de sept poate fi spontană sau consecutivă unui traumatism aplicat pe piramida nazală. Deformaţia septului concretizată prin îngroşări sau de - viaţii începe de la vîrsta de 4-6 ani şi se poate întîlni sub diverse forme la circa 80 % din populaţie.

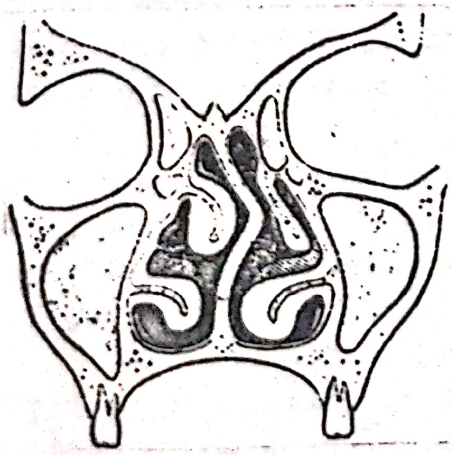

Fig.43.
Deviaţia septului nazal cu convexitatea la stînga

Patogenie. Din numeroasele explicaţii ale acestor malformaţii se reţin două îndeosebi:

- traumatismele congenitale (aplatizarea nasului şi al feţei în cursul naşterii prin străbaterea filierei genitale a mamei) sau cîştigate în cursul copilăriei evidente sau minime şi neluate în consideraţie. Această teorie nu explică însă decît deformaţiile anterioare.

- teoria tulburării în dezvoltare explică de asemeni parţial frecvenţa acestor malformaţii la om. Se conside-

ră că cartilajul patrulater fiind strîns într-un cadru osos format de vomer lama perpendiculară a etmoidului, oasele proprii ale nasului şi avînd un indice de creştere deosebit faţă de piesele osoase care îl înconjoară este obligat să se plieze în diverse modalităţi în cursul obstrucţiei nasale cronice.

In realitate este probabil că intervin numeroşi factori şi că microtraumatismele din copilărie asociate cu o disarmonie de dezvoltare a septului nazal determinată de obstrucţia nazală din copilărie ocazionată de diverşi factori, duc la modificări de dezvoltare a septului nazal.

Anatomie patologică. Indiferent de originea deformaţiei traumatică sau constituţională pot exista deviaţii în formă de C, V, S, ocupînd partea anterioară cartilaginoasă, partea posterioară şi superioară osoasă sau pe amîndouă.

Ingroşările septului sînt datorate luxaţiei pieselor constitutive una pe alta sau la procese hiperplazice. Ele sînt situate în general în lungul articulaţiei condro-vomeriene unde formează pinteni.

Uneori, deviaţia de sept poate fi asociată cu diverse îngroşări sau combinată cu malformaţii a piramidei nazale. Indiferent de cauza deviaţiei, în fosa nazală mai largă se produce o hipertrofie compensatoare a cornetului inferior.

Din punct de vedere clinic deviaţia de sept determină numeroase tulburări dintre care obstrucţia nazală şi consecinţele sale sînt cele mai frecvente.

Obstrucţia nazală este de obicei bilaterală din cauza blocajului unei fose nazale prin convexitatea septului, blocajul controlateral şi secundar fiind determinat de hipertrofia compensatorie a cornetului inferior.

Dintre simptomele mai importante determinate direct sau secundar se notează cefaleea localizată în regiunea frontală variabilă de la un bolnav la altul, rinita spasmodică, astmul bronşic, rinite acute şi cronice, sinuzite, otite seroase sau inflamatorii, inflamaţii laringo-traheo-bronşice, consecutive respiraţiei bucale.

Examenul rinoscopic precizează sediul şi gradul deviaţiei asocieri cu pinteni sau alte îngroşări, relaţia dintre deviaţia de sept şi malformaţia piramidei nazale;

Tratamentul este de resort chirurgical. Ablaţia crestelor este în general insuficientă. Operaţia de electie constă în septoplastie şi repunerea septului în poziţie corectă cînd deformaţia este cartila-

ginoasă şi anterioară şi rezecţia submucoasă a septului nazal dacă deformaţia este posterioară. Ambele intervenţii pot fi combinate sau asociate la rîndul lor cu intervenţii rinoplastice asupra piramidei nazale.

b. Malformaţiile piramidei nazale se pot manifesta prin distrucţii parţiale sau totale sau prin deformaţii de ansamblu ale piramidei nazale.

Destrucţiile pot fi traumatice, patologice sau congenitale şi tratamentul lor este esenţial chirurgical. Rinoplastia totală realizată prin diverse procedee este o metodă de chirurgie plastică care constă în refacerea piramidei nazale prin migrarea şi modelarea de tegument adus de obicei din regiunea frontală.

In caz de mutilare discretă a lobului nasului a aripii nasului sau a dosului nasului, rinoplastia parţială foloseşte grefe sau tegument din vecinătate, segment de helix etc.

Deformaţiile piramidei nazale de diverse cauze pot fi corectate prin chirurgie estetică.

Aceste deformări sînt adeseori în raport cu deformaţiile septului nazal antrenînd diverse tulburări funcţionale respiratorii.

c. Malformaţiile foselor nazale, ca şi deformaţiile pot determină îngustarea sau desfiinţarea calibrului foselor nazale pe toată întinderea sau parţiale (atrezii) sau pot fi extrem de limitate sub numele de sinechie.

1. Stenoza orificiilor narinare se datoreşte unei insuficienţe funcţionale a aripilor nasului sau îngustării cicatriciale a narinelor.

- Insuficienţa funcţională a aripilor nasului este în general congenitală şi se datoreşte unei forme prea alungite a narinei sau unei deficienţe de structură a cartilagiului narinei. In alte situaţii este rezultatul unui defect de rinoplastie în care grefa cutanată nu a fost suficient de modelată pentru a forma conturul narinei. In sfîrşit jena respiratorie mai poate fi determinată de o aspiraţie a aripilor nasului care se aplică pe sept în inspir şi care se corectează prin intervenţie chirurgicală.

- Ingustarea cicatricială a narinelor poate surveni după o plagă care interesează şi orificiul narinar după o supuraţie îndelungată a foselor nazale, tamponament nazal prelungit.

Tratamentul constă în intervenţie plastică cu grefă cutanată dar este dificil şi de lungă durată.

Scanned with OKEN Scanner

2. Stenozele porţiunii mijlocii a foselor nazale sînt mult mai frecvente şi corespund la sechele inflamatorii traumatice spontane sau operatorii.

Aceste sinechii sînt tratate chirurgical prin secţiune cu electrocauterul şi plasarea unei lame de plastic între suprafeţele sîngerînde pentru a împiedeca o nouă coalescenţă.

3. Atrezia posterioară sau ocluzia choanală este totdeauna congenitală şi constă în persistenţa unui sept separator care în timpul vieţii embrionare separă fosele nazale de rinofaringe.

Ocluzia choanală uni sau bilaterală este constituită de o simplă membrană sau de un veritabil bloc osos.

La noul născut ocluzia choanală bilaterală este gravă deoarece noul născut care nu este obişnuit cu respiraţia bucală riscă să se asfixieze dacă nu se intervine de urgenţă.

La adolescent şi adult ocluzia choanală unilaterală trece mult timp neobservată deoarece jena respiratorie este minimă fiind supleată de fosa nazală opusă. Atenţia este atrasă de o supuraţie nazală unilaterală de partea obstruată deoarece secreţiile nazale care nu se pot elimina în cavuum stagnează şi se infectează în mod inevitabil.

Tratamentul este exclusiv chirurgical. Dacă ocluzia este determinată de o simplă membrană, poate fi uşor distrusă prin secţiune cu bisturiul sau prin diatermocoagulare.

In cazul cînd ocluzia are o structură osoasă se practică rezecţia blocului osos pe cale nazală sau pe cale palatină pînă se crează un orificiu suficient de larg pentru respiraţie. Un tratament cu antibiotice este necesar în zilele postoperatorii pentru a preveni accidentele infecţioase la sugar.

<u>CORPII STRĂINI AI NASULUI</u> se întîlnesc mai frecvent la copii care obişnuiesc în timpul jocului să introducă în nas tot felul de obiecte pe care le au la îndemînă (nasturi, pietricele, sîmburi de fructe boabe de fasole, porumb etc.). Copiii ignoră adeseori prezenţa corpului străin sau nu-l declară, ceea ce duce la fenomene infecţioase în fosa nazală corespondentă. Ca urmare apare o rinoree nazală purulentă unilaterală a cărei prezenţă la copil poate sugera existenţa unui corp străin în fosa nazală.

Corpii străini pot ajunge de asemeni în fosele nazale în timpul vărsăturilor sub formă de particole alimentare sau ascarizi.

Traumatismele şi plăgile regiunii faciale pot ocaziona penetraţia în fosele nazale sau sinusuri a unor fragmente de os, schijă etc.

Simptome. Corpii străini metalici sau minerali sînt mai bine toleraţi decît cei vegetali care prin hidratare produc blocajul rapid al fosei nazale.

Prezenţa corpului străin se manifestă prin rinoree monolaterală care mai tîrziu devine fetidă şi chiar hemoragică datorită ulceraţiilor şi granulaţiilor mucoasei care îl înconjoară. Mai tîrziu se produc necroze cartilaginoase şi osoase.

Examenul rinoscopic este în general dificil din cauza copilului care refuză examinarea sau pentru că corpul străin de mult enclavat este ascuns de proliferarea burjonilor cărnoşi care sîngeră cu uşurinţă.

Ablaţia corpilor străini se va face întotdeauna sub anestezie generală la copii mici iar la cei mari este suficient anestezia şi anemizarea mucoasei. Nu este permisă extracţia corpului străin la întîmplare sau fără a fi văzut deoarece riscăm să-l împingem în rinofaringe de unde poate migra în inspir în căile aeriene.

Corpul străin va fi extras cu un cîrlig care este trecut deasupra şi îndărătul acestuia pentru a fi împins dindărăt înainte.După extracţie se fac instilaţii cu antibiotice şi cortizon sau cu dezinfectante nazale (colargol 1-2 %).

Rinoliţii: corpii străini care rămîn în cavitatea nazală un timp mai lung se acoperă cu săruri de calciu şi formează un rinolit. Prin apoziţie continuă de săruri calcare, rinolitul se măreşte treptat de volum, obstrucează fosa nazală, distruge mucoasa şi structurile osoase la nivelul septului sau peretelui extern şi poate ajunge în sinusuri.

Simptomele pe care le produce sînt similare cu ale corpilor străini adică rinoree purulentă, fetidă, unilaterală, striată sanguinolent din cauza leziunilor necrotice ale pereţilor nazali.

Extracţia lor se face după o prealabilă sfărîmare pe loc cu o pensă puternică sau prin intervenţie chirurgicală mai largă dacă s-au fixat sau au penetrat în sinusuri (operaţia Rouge-Denker).

TRAUMATISMELE NASULUI SI ALE SINUSURILOR

Traumatismele feţei cu interesare concomitentă a piramidei nazale devin din ce în ce mai frecvente din cauza mijloacelor moderne de circulaţie sau prin sport.

Leziunile anatomice depind nu numai de violenţa traumatismului dar mai ales de direcţia sa.

In ceea ce priveşte piramida osoasă leziunile anatomo-patolo-

gice sînt în raport cu efectele şocului dirijat din faţă sau lateral.

- In traumatismele acţionînd din faţă (antero-posterior),oasele proprii pot fi fracturate la partea superioară sau mijlocie după un traiect orizontal. Fragmentul superior împins îndărăt pătrunde în fosele nazale şi determină o depresiune în partea înaltă a piramidei nazale.

- Alteori linia de fractură se află aproape paralel cu inserţia oaselor proprii ale nasului pe maxilarul superior. Piramida nazală decupată astfel în bloc este împinsă în fosa nazală şi se realizează o depresiune largă.

- Sînt situaţii cînd traumatismul dislocă oasele proprii ale nasului unul de altul care lunecă fiecare pe maxilarul superior respectiv. Rezultă astfel nu o depresiune ci o lărgire a dosului nasului.

Fig.44
Varietăţi de fracturi la nivelul septului şi a piramidei nasale

Dacă traumatismul acţionează lateral determină de asemeni fractura oaselor proprii la joncţiunea lor cu maxilarul superior. Se produce astfel o deplasare cu înfundare iar piramida nazală în ansamblu este deviată lateral.

Leziunile aparatului cartilaginos interesează aproape exclusiv septul nazal. Cartilagiul patrulater inserat pe vomer este fixat solid la planşeul foselor nazale. Prin urmare el este inevitabil lezat de orice traumatism care interesează scheletul osos.

Două varietăţi de leziuni se pot determina:

- cartilagiul deplasat lateral sau pliat pe el însuşi se sfarmă după un traiect aproape vertical. Partea posterioară rămîne în poziţie în timp ce fragmentul anterior se plasează pe un plan perpendicular direcţiei normale a septului antrenînd sub cloazonul cu deviere a vîrfului nasului,

- articulaţia unind cartilagiul cu vomerul se deschide şi cartilajul coboară paralel cu vomerul pînă la planşeu,

- în afara acestor fracturi bine sistematizate se pot întîlni leziuni osoase diverse. De asemeni se pot observa doar simple fisuri ale septului fără deplasarea dosului nasului care pot antrena formarea unui hematom septal. Cu privire la deviaţiile traumatice ale

septului este puţin probabil ca acestea să se producă fără fractura dosului nazal.

Clinic nu este posibil de a stabili bilanţul leziunilor decît dacă rănitul este văzut imediat după accident. Se constată în general epistaxis mai mult sau mai puţin abundent şi obstrucţie nazală prin prezenţa unui hematom. Inspecţia de faţă şi profil şi palparea precizează existenţa unei înfundări (nas în şea, deviaţie laterală, lărgirea piramidei nazale sau deplasarea lobului nasului).

La palpare se va cerceta cu prudenţă existenţa crepitaţiei osoase sau a crepitaţiei gazoase datorită emfizemului subcutanat.

De obicei, rănitul este examinat la cîteva ore după traumatism cînd tumefierea feţei datorită infiltraţiei sanguine nu permite decît o apreciere relativă a leziunilor. De aceea, este necesar de a aştepta resorbţia sanguină timp de cîteva zile pentru a efectua un bilanţ lezional.

In toate cazurile se vor practica radiografii şi tomografii care sînt utile în caz de implicaţii medico-legale.

Evoluţia fracturii depinde de tratamentul instituit în primele 8 zile deoarece consolidarea fracturii se face foarte repede în timp de 9-10 zile. Reducerea fracturii neefectuată în acest timp antrenează o deformaţie definitivă care va necesita o operaţie plastică ulterioară. Prin urmare responsabilitatea civilă a medicului poate fi angajată în acest sens.

Complicaţiile fracturilor şi traumatismelor piramidei nazale în afară de deviaţiile de sept sau alte deformări de ansamblu sînt în general rare.

Se pot observa fracturi concomitente ale etmoidului sau bazei craniului care ignorate pot genera complicaţii orbito-oculare sau endocraniene.

Uneori apare o anosmie datorită tracţiunii sau ruperii filetelor nervului olfactiv sau liquoree nazală prin fistule rino-meningeale. Aceste leziuni rino-meningo-encefalice întîlnite excepţional de rar pot fi generate şi de corpi străini sau proiectile care interesează aceste regiuni.

Prin plăgile deschise pot pătrunde în fosele nazale particole de corpi străini care favorizează apariţia de supuraţii, osteite sau rinoliţi. După abcesul septului nazal se produc necroze ale cartilagiului septar care determină o prăbuşire a dosului nasului.

Tratament.

Plăgile externe se tratează după regulile cunoscute. Plăgile

tăiate se sutureazã cu fire de Eticon sau de mătase şi se vindecă cu uşurinţă datorită vascularizaţiei bogate a regiunei. Plăgile anfractuoase vor fi curăţate cu atenţie cu excizii parcimonioase pentru a evita pierderi de substanţă suplimentară. După natura accidentelor se instituie antibioterapie şi ser antitetanic.

Prezenţa unui epistaxis impune după caz un tamponament anterior şi posterior care se va practica numai atunci cînd se exclude o fractură a bazei craniului. Se vor aplica pungi cu gheaţă pe regiunea feţei şi numai în caz de hemoragie gravă se practică ligatura carotidei externe.

Reducerea fracturii se va face cît mai curînd posibil după traumatism. După anestezia mucoasei sau după o scurtă narcoză fragmentele osoase deplasate sînt aşezate în poziţie corectă cu ajutorul unei pense speciale. Prin tamponament al foselor nazale fragmentele osoase sînt menţinute în poziţie corectă iar la exterior piramida nazală va fi modelată manual şi apoi fixată prin benzi de leucoplast atele metalice sau de material plastic pentru a menţine contenţia externă a piramidei nazale. In situaţia cînd traumatizatul s-a prezentat tardiv cu puternică infiltraţie a părţilor moi este necesar a aştepta 6-8 zile şi apoi se va proceda la repunerea corectă a fragmentelor.

Plăgile craniene şi ale sinusului.

Traumatismele craniene însoţite de plăgi deschise ale sinusurilor pot genera diverse complicaţii grave.

Pe lîngă starea de comoţie cerebrală traumatismele pot genera hemoragii endocraniene (artera carotidă internă, sinusuri venoase), edem cerebral, meningită, tromboflebite şi abcese cerebrale.

Infecţia sinusurilor se face atît prin plăgile deschise cît şi prin suprainfecţia hematoamelor intrasinuzale.

Prin fisuri sau soluţii de continuitate ale pereţilor osoşi infecţia se poate transmite la endocraniu şi apar complicaţii endocraniene uneori după o perioadă de latenţă.

Plăgile sinusului maxilar pot determina complicaţii orbito-oculare, sinuzite cronice sau se însoţesc de fracturi cominutive alveolare şi dentare.

Sinusul frontal prin fractura peretelui anterior generează tumefierea regiunii fronto-palpebrale sau emfizem subcutanat. Prin fractura peretelui posterior se produc penumatocele endocraniene, fisuri ale meningelui prin eschilele osoase înfundate intracranian. Liquoreea

nazală obligă la stabilirea exactă a sediului fistulei nazale în vederea instituirii unei terapii judicioase de către rinolog sau neurochirurg.

Dacă există plăgi deschise ale sinusurilor sau au apărut supuraţii ale acestora se explorează chirurgical aceste cavităţi de către rinolog, neurochirurg sau specialistul de chirurgie maxilo-facială.

Barotrauma sinusurilor.

Obstruarea orificiilor de comunicare rinosinuzale este însoţită de dureri frontale induse prin fenomenul de sinus vacuum care rezultă în urma rezorbţiei aerului în sinusuri.

Fenomene similare se produc şi în cazul variaţiei bruşte a presiunii atmosferice la aviatori sau la acei care lucrează în chesoane sub apă. Diferenţele mari între presiunea intrasinusală şi cea atmosferică produc dureri frontale accentuate şi senzaţii de tensiune la nivelul obrazului. De asemeni poate apare epistaxis ca urmare a ruperii vaselor din mucoasă.

Barotrauma sinuzală se observă la persoane cu rinite catarale acute sau cronice de natură alergică sau infecţioasă, afecţiuni care favorizează edemul mucoasei şi obstrucţia orificiului de comunicare realizînd un mecanism de ventil.

Tratamentul constă în permeabilizarea orificiilor sinuzale prin aplicarea locală de vasoconstrictive în instilaţii, aerosoli asociate cu antibiotice şi corticoizi. Deviaţiile de sept existente vor fi tratate chirurgical.

AFECTIUNI DIVERSE ALE SEPTULUI NAZAL

1. Hematomul şi abcesul septului nazal.

Hematomul septului nazal poate fi de origine traumatică sau este o afecţiune pur spontană în raport cu perturbări ale crasei sanguine, leziuni de vascularită în unele maladii infecţioase (gripă,rujeolă, febră tifoidă etc.). Traumatismul nazal poate fi minim încît să nu determine fractura oaselor proprii ale nasului sau epistaxis.

Colecţia sanguină se constituie în partea anterioară a septului între pericondru şi cartilaj. Ţinînd seama de faptul că ţesutul cartilaginos se hrăneşte prin imbibiţie, prezenţa hematomului va antrena necroza cartilajului sau suprainfecţia dacă nu se instituiesc măsuri rapide de rezolvare.

Hematomul se prezintă ca o tumefacţie în bisac colectată pe ambele feţe ale septului care determină obstrucţie nazală bilaterală cefalee, dureri variabile ca intensitate. La examenul obiectiv se pre -

zintă ca o tumoră moale renitentă sau fluctuientă care obstruează fiecare orificiu nazal suprimînd astfel complet respiraţia nazală. Uneori hematomul septal este asociat cu o fractură şi epistaxis.

Tratamentul este chirurgical şi constă în incizia de urgenţă a hematomului după care pereţii vor fi aplicaţi pe septul cartilaginos prin tampoane cu gelaspon sau meşe. In acest fel se revitalizează cartilajul şi se evită penibile rezultate estetice.

Abcesul septal se datoreşte infecţiei supraadăugate a hematomului, prin boli infecţioase (erizipel al feţei etc.) sau unui furuncul.

Simptomatologia este similară cu a hematomului dar durerile sînt violente. Inflamaţia locală este importantă, buza tumefiată şi obrajii edematiaţi.

Semnele generale pot fi alarmante cu temperatură de 40°, puls rapid, inapetenţă, astenie.

Puncţia abcesului extrage puroi în care se identifică stafilococ şi streptococ.

Evoluţia se face spre necroza cartilajului, dispariţia septului şi prăbuşirea secundară a piramidei nazale. Nu sînt excluse complicaţiile regionale prin tromboflebita sinusului cavernos sau complicaţii generale septico-pioemice care se pot solda cu exitus.

Tratamentul local constă în drenajul abcesului şi eliminarea fragmenteler necrozate de cartilaj, antibioterapie şi corticoterapie.

Ulterior, dacă s-a produs prăbuşirea nasului, chirurgia plastică nazală este necesară pentru a reda aspectul normal al piramidei nazale.

2. <u>Chistul septului nazal</u> poate fi congenital sau consecutiv unui hematom sub formă pseudochistică. Chistul septal are aspectul de tumoră, netedă, fluctuentă care distruge treptat cartilajul şi scheletul osos al septului.

Tratamentul constă în deschiderea chirurgicală largă şi ablaţia în totalitate a pungii dacă este de natură congenitală, după care se practică un tamponament al foselor nazale.

3. <u>Perforaţiile septului nazal</u> se datoresc unor turburări de nutriţie al cartilajului septal ocazionate de factori etiologici multipli.

Se incriminează rînd pe rînd abcesul septal, traumatisme accidentale sau operatorii, inflamaţii cronice atrofice profesionale (pulberi de ciment, piatră, crom, prafuri inerte), inflamaţii croni-

nice specifice (sifilis, tuberculoză, lepră etc.).

In numeroase cazuri ulcerul septului nazal nu prezintă nici o cauză determinantă şi ia denumirea de ulcer simplu sau ulcerul lui Hajek. El este situat în partea anterioară a septului cartilaginos şi se datoreşte probabil la tulburări trofice determinate de perturbări în sistemul neurovascular local. Perforaţia are forma rotunjită cu margini subţiri acoperite deseori de mici cruste. Afecţiunea este nedureroasă şi este în general bine tolerată de bolnav. In cazul cînd prezenţa crustelor jeneză bolnavul se prescriu instilaţii de soluţia vitamina A, oleum gomenolat etc.

Chirurgical închiderea perforaţiei se poate efectua prin septoplastie cu aport de material prin lambou de piele sau grefă.

RINITE

Sub denumirea de rinite se înţeleg o serie de afecţiuni inflamatorii acute sau cronice ale vestibulului nazal sau ale mucoasei foselor nazale.

Rinitele acute vestibulare şi rinitele acute propriuzise reprezintă două entităţi distincte, uneori cu legătură de cauzalitate între ele.

RINITELE ACUTE VESTIBULARE (VESTIBULITE)

Sub această denumire se descriu: foliculita narinară, furunculul narinei, impetigoul şi ecsema.

Frecvenţa acestor afecţiuni banale se explică prin structura anatomică a vestibulului nazal; învelişul cutanat foarte fin şi cu numeroşi foliculi pilosebacei este expusă la pulberi, praf, iar prin leziuni de gratai se grefează infecţia. De asemenea secreţiile nazale prin septicitatea lor pot determina apariţia infecţiei. Leziunile vestibulare de multe ori se extind şi la nivelul tegumentelor buzei superioare.

1. Foliculita narinară denumită şi sicozis, constituie o infecţie difuză a aparatului pilosebaceu determinată de stafilococul auriu.

Se întîlneşte mai frecvent la copii cu rinite supurate, convalescenţi, femei în preajma ciclului, sau la diverşi indivizi ce lucrează în mediu cu pulberi.

Bolnavul se prezintă la medic pentru o durere sub formă de tensiune sau arsură, tumefiere sau congestie perinarinară.

Examenul clinic pune în evidenţă prezenţa pustulei centrată pe un fir de păr, sau după ruperea acesteia o crustă mică umedă, gălbuie, înconjurată de o zonă tumefiată de aspect inflamator. Nasul este pruriginos, cald, dureros la palpare.

Evoluţia foliculitei are caracter recidivant determinat şi agravat de leziunile de grataj.

Tratamentul constă în îndepărtarea crustelor cu vată îmbibată în glicerină rezorcinată 1/30, tăierea firelor de păr, aplicarea unei soluţii antiseptice (Dalibour, Burow), aplicarea unei pomezi sau creme pe bază de antibiotice şi corticoizi (fluocinolon, ultralan, locacorten etc.).

Radioterapie în doză antiinflamatorie (3-4 şedinţe pe zi de 50-100 r).

In formele rebele vaccinare cu anatoxină stafilococică sau autovaccin preparat cu germeni din pustulă.

2. Furunculul narinei este determinat de asemenea de infecţia cu stafilococ auriu a unuia sau mai multor foliculi pilosebacei.

In forma simplă se prezintă ca un punct galben centrat de un fir de păr şi cu reacţie inflamatorie periferică intensă şi tradus exterior prin tumefiere roşie, dureroasă a aripei nasului. Narinoscopia pune în evidenţă pustula. Durerea spontană este intensă, pulsatilă cu paroxisme violente. Frecvent se asociază ascensiuni febrile. De multe ori furunculul apare la diabetici, la cei cu insuficienţă hepatică sau cu o stare de apărare precară.

Uneori, mai multe furuncule se pot reuni formînd furunculul antraceid.

Complicaţia cea mai de temut posibilă să apară, este infecţia venoasă manifestată la început prin apariţia unui cordon inflamator pe traiectul venei faciale pînă la unghiul intern al ochiului (flebita sau tromboflebita venei faciale) care poate fi urmată în absenţa instituirii unui tratament masiv cu antibiotice şi anticoagulante, de tromboflebita sinusului cavernos manifestată clinic prin protruzia globului ocular, edem palpebral şi conjunctival, paralizia oculomotorilor, cecitate, însoţite de semne generale de septicemie, septicopiemie şi meningoencefalite cu prognostic defavorabil.

Tratamentul furunculului constă în a evita orice manevră locală traumatizantă ce ar putea determina diseminarea procesului infecţios şi apariţia de complicaţii venoase, aplicarea de pulverizaţii cu soluţii antiseptice şi pomezi (oxid galben de mercur, aureomicină, fluoci-

nolon N, oxacilină), completate cu antibioterapie generală sau sulfamidoterapie. Se poate asocia un antibiotic cu eficacitate asupra stafilococului.

Radioterapia în doză antiinflamatorie determină involuţia furunculului surprins în faza incipientă sau diminuă fenomenele inflamatorii secundare dacă este aplicată în faza de colectare.

3. Impetigoul constituie o dermoepidermită supurată cu germeni banali, caracterizată prin apariţia unor vezicule superficiale. ce se transformă în pustule, care se rup şi se acopăr de cruste fine gălbui. Apare de obicei la copiii debili, la nou-născuţi şi este determinată de cele mai multe ori de rinoreea purulentă.

Uneori impetigoul este însoţit de reacţii ganglionare şi un sindrom infecţios general; se descriu în cazul impetigoului recidivant chiar atingeri renale.

Tratamentul urmăreşte eliminarea crustelor, apoi aplicări locale de diverse pomezi cu antibiotice (teramicină, oxacilină, tetraciclină). La tratamentul local se va adăuga cel general de susţinere a organismului debilitat: vitamine, calciu, fier, raze ultraviolete etc.

4. Ecsema de la nivelul vestibulului narinar este obişnuit o ecsemă infectată prin germeni banali, luînd forma de ecsemă impetiginată extrem de tenace.

Ecsema acută se manifestă clinic prin congestie, tensiune şi prurit la nivelul aripei nasului, apoi apar vezicule ce se rup. Infecţia îi conferă aspectul de impetigo cu cruste ce se pot complica cu fisuri sau erizipel.

Ecsema vestibulară poate apare ca o reacţie de intoleranţă la diverse medicamente sau cosmetice şi poate fi pusă în evidenţă prin diverse teste cutanate de contact.

Tratamentul în formele acute constă în aplicarea de pastă cu apă sau liniment oleo-calcar. In formele cronice pomadă cu ichtiol sau gudron, iar pentru fisuri aplicarea de soluţii slabe de nitrat de argint.

In forma impetiginoasă trebuie tratată infecţia. Tratamentul exemei vestibulare nu trebuie să excludă terapia cauzală şi anume cea a focarelor de supuraţie rinosinuzale, afecţiunile alergice.

Uneori este necesară colaborarea cu medicul internist, dermatolog sau alergolog pentru obţinerea de rezultate mai bune şi de durată.

Scanned with OKEN Scanner

In general diagnosticul riniteler vestibulare este facil,dar se poate preta uneori la confuzii cu afecţiuni specifice cu determinări vestibulare cum sînt: sifilisul - sub forma corizei heredo-sifilitice, lupusul ce se poate evidenţia după o perioadă lungă de evoluţie a unei dermatoze vestibulare sau poate fi însoţit de leziuni cutanate vestibulare, lepra, erizipelul cu debut narinar sau rinoscleromul.

RINITELE ACUTE

Rinitele acute sînt afecţiuni inflamatorii difuze ale mucoasei nazale, adeseori contagioase şi sub forma de epidemii.

Clinic se pot deosebi trei forme de rinite acute:

I. Rinita acută banală, denumită şi coriza acută sau guturaiul,

II. rinitele noului născut,

III. rinitele din cursul bolilor infecţioase.

I. Rinita acută banală

Constituie o localizare nazală a unei maladii infecţioase,contagioase cu evoluţie ciclică, a cărei origine virală este din ce în ce mai mult admisă.

Coriza acută de multe ori este greu de deosebit clinic de formele uşoare de gripă.

Etiopatogenie

Natura adevărată a guturaiului nu este încă bine cunoscută; boala cu caracter contagios şi epidemic apare în special primăvara şi toamna, receptivitatea fiecărui subiect fiind variabilă. Frigul, umezeala, schimbările bruşte de temperatură, atmosfera poluată, colectivităţile bogate în germeni variaţi, defectele de ventilaţie nazală (deviaţie de sept, polipoză nazală, hipertrofii cornete), prezenţa vegetaţiilor adenoide precum şi oboseala fizică sau psihică constituiesc factori favorizanţi ai apariţiei guturaiului.

Cauza primordială este reprezentată de fenomenele alergice de la nivelul mucoasei nazale şi acţiunea unuia sau mai multor categorii de viruşi. Faptul că simptomatologia diminuează evident în urma aplicării de tratament antialergic nespecific vine în sprijinul existenţei acestor fenomene de tip alergic.

Virusurile respiratorii responsabile de apariţia rinitei acute sînt grupate în mai multe categorii şi anume: mixovirusurile (para-influentze I, II, III), adenovirusurile, CCA, PPA, enterovirusurile şi virusurile guturaiului (aproximativ 20 suşe) izolate de Andrewes şi Tyrrell.

Anatomie patologică

In perioada de debut a bolii există la nivelul mucoasei o vasoconstricţie pasageră urmată apoi de dilataţie intensă capilară cu edem, infiltraţie limfomonocitară şi hipersecreţie. Celulele superficiale se descuamează, apar în exsudat polinucleare şi germeni microbieni.

Secreţia la început apoasă (hidroree) se infectează apoi cu germeni piogeni obişnuiţi (pneumococ, streptococ, stafilococ, hemofilus influentze, bacilul Friedländer) şi devine purulentă.

Simptomatologie

La adult şi copilul mare, coriza acută reprezintă o afecţiune inofensivă, evoluînd afebril sau cu mici subfebrilităţi şi stare generală puţin modificată.

Inainte de a apărea semnele caracteristice ale corizei, bolnavul prezintă senzaţie de usturime şi iritare a faringelui, frisoane, oboseală, mialgii şi artralgii de mică intensitate.

Boala debutează prin strănuturi repetate, obstrucţia foselor nazale, rinoree apoasă, cefalee frontală prin obstruarea canalului nazo-frontal şi iritaţia catarală a mucoasei sinusale; hiposmie sau chiar anosmie cu pierderea percepţiei gustului senzaţie de înfundare a urechilor, hipoacuzie, acufene. După 24 - 48 ore secreţia din apoasă devine mucoasă, muco-purulentă sau chiar purulentă, timp de aproximativ 4-8 zile după care survine vindecarea spontană.

Rinoscopia anterioară evidenţiază o mucoasă turgescentă, roşie. La copil bucofaringoscopia pune în evidenţă o perdea muco-purulentă pe peretele posterior al faringelui.

Evoluţia ciclică este benignă în mod obişnuit.

Complicaţiile sînt numeroase şi diverse: catarul tubo-timpanic acut la adult sau otita acută supurată la copil, sinuzite acute, anosmie persistentă sau definitivă prin nevrita nervului olfactiv, amigdalite acute, laringo-traheo-bronşite acute, conjunctivite, dermite vestibulare nazale sau la nivelul buzei superioare.

Diagnostic. - Coriza acută nu pune probleme deosebite de diagnostic . Dificultatea constă în a o deosebi de o rinită acută din cursul bolilor infecto-contagioase sau rinita alergică aperiodică.

Tratamentul este în general paliativ, simptomatic şi mai puţin curativ.

Tulburările generale se combat cu aspirină, piramidon, acalor, băuturi calde, repaus la cameră, antihistaminice de sinteză, inhala-

Scanned with OKEN Scanner

ţii cu aleu eucaliptorat 3 %, Inhalant.

Local se fac instilaţii sau pulverizaţii nazale cu soluţii conţinînd o substanţă vaso-constrictoare (efedrină, adrenalină, amine, imidazoline) şi un antibiotic sau sulfamidă în scopul permeabilizării foselor nazale. Se pot recomanda produse tipizate (fedrocaina) sau magistrale (Rp hidrocortizon fiole 2, neomicină 0,30 g, efedrină 0,20 g, ser fiziologic 20 ml - 3 x 5 picături pe zi).

Tratamentul preventiv comportă îndepărtarea factorilor locali care favorizează apariţia corizei acute (adenoidita cronică, deviaţiile de sept, hipertrofiile de cornete) şi a factorilor de mediu la indivizii ce lucrează în condiţii speciale prin climatizare corectă a încăperilor, umidificarea aerului, alimentaţie echilibrată etc.

Vaccinurile polivalente obţinute pînă în prezent nu au dat rezultate favorabile avînd un cost încă foarte ridicat şi nerealizînd decît o imunitate de scurtă durată.

II. Rinitele noului născut

Infecţia nazală a noului născut, comportă unele particularităţi nefavorabile manifestate prin adaptarea dificilă la respiraţia bucală şi hematoză insuficientă, imposibilitatea alimentării corecte, inhalarea şi deglutiţia mucozităţilor ce pot favoriza sau prelungi complicaţii respiratorii şi digestive.

Faptul că aparatul imunitar este slab dezvoltat, permite ca organismul noului născut să fie mai receptiv la diverşi germeni cu care vine în contact.

In cadrul rinitelor noului născut se descriu: rinita acută banală şi rinitele septice (cu germeni banali, gonococică, sifilitică).

a) Rinita acută banală la sugari debutează cu strănuturi repetate, rinoree seroasă, ascensiune febrilă. Foarte repede obstrucţia nazală se însoţeşte de dispnee, alimentaţia devine deficitară, apar vomismente şi copilul scade în greutate. Rinoreea devine rapid muco-purulentă şi întreţine eroziuni narinare şi edem al buzei superioare. Rinoscopia anterioară pune în evidenţă fosele nazale blocate de mucozităţi pe un fond de turgescenţă şi congestie difuză a mucoasei. In absenţa complicaţiilor evoluţia spre vindecare se face în 8-lo zile.

Treptat prin maturarea aparatului imunitar, la sfîrşitul primului an de viaţă această simptomatologie apare mai puţin alarmantă.

Dintre complicaţiile corizei acute la sugar se descriu:

- otita acută frecvent întîlnită, impune examenul otoscopic de rutină,

- spasmul laringian însoţit uneori de convulsii se explică prin inhalarea de mucozităţi,
- bronşita acută şi bronhopneumonia,
- tulburări digestive: aerofagia, piofagia, anorexia,
- sindrom toxic.

Diagnosticul rinitei acute banale la sugar trebuie făcut în primul rînd cu rinita gonococică (în primele zile de viaţă), rinita heredo-sifilitică (începînd din a treia săptămînă de viaţă) sau cu diverse rinite purulente cu germeni banali.

Tratamentul constă în restabilirea permeabilităţii foselor nazale prin aspiraţie cu o sondă Nelaton sau cu o pară de cauciuc, instilaţii cu ser fiziologic căldut eventual cu o cantitate extrem de mică de vasoconstrictoare. Antibioterapia generală va fi instituită în cazul apariţiei complicaţiilor.

b) Rinitele septice ale noului născut

Sub această denumire se descriu rinitele acute prin infecţii cu germeni virulenţi şi care au fost clasificate în trei categorii:

1) rinite cu germeni banali (stafilococ auriu), streptococ, pneumococ),

2) rinita gonococică,

3) rinita sifilisului congenital precoce.

1) Rinitele cu germeni banali

1' - rinita infecţioasă cu stafilococ auriu care apare în a 3 - 7-a zi după naştere, se manifestă clinic prin obstrucţie nazală marcată, jenă respiratorie, dificultăţi la supt, rinoree galben-citrină, orificiile narinare şi buza superioară acoperite de cruste fine galbene. Rapid rinoreea devine hemoragică datorită ulceraţiilor mucoasei nazale, iar starea generală se deteriorează evoluînd spre un sindrom toxic grav cu tulburări digestive asemănător unei toxicoze.

Diagnosticul se stabileşte prin examen clinic şi bacteriologic.

Prognosticul actual s-a modificat mult datorită antibioterapiei în special electivă, antistafilococică.

1" - Rinita streptococică prezintă un tablou clinic asemănător celei cu stafilococ, iar examenul bacteriologic precizează diagnosticul.

Tratamentul de elecţie se face cu penicilină şi derivaţii ei.

1"'- Rinita pneumococică poate apare în cursul unor epidemii. Clinic îmbracă aspectul unei rinite acute banale. Oricînd rinita pneumococică poate constitui o poartă de intrare pentru o pneumopatie acută sau o meningită.

2. Rinita genococică este consecinţa inoculării mucoasei nazale prin secreţiile vaginale ale mamei în cursul naşterii.

Debutul este precoce în 24-48 ore după naştere, manifestat prin rinoree abundentă, cremoasă de culoare verde cu striaţiuni sanguino - lente. Narinele şi buza superioară sînt roşii, tumefiate, pleoapele sînt edematiate, lipite. Rinoscopia anterioară se face cu dificultate arătînd o congestie intensă şi ulceraţii ale mucoasei. Obstrucţia nazală, cu tulburări de alimentaţie consecutive sînt însoţite de o alterare a stării generale dominată de un sindrom infecţios sever. In absenţa tratamentului evoluţia este gravă prin apariţia de leziuni endonazale necrozante, care în timp determină procese de atrofie a mucoasei nazale (ozenă), sinechii şi cicatrici endonazale sau sechele oculare.

Diagnosticul prezumat clinic, se confirmă prin examen bacteriologic.

Tratamentul este bazat pe antibioterapie locală şi generală, instituit precoce şi energic.

Local, clasic se fac instilaţii de nitrat de argint sau instilaţii de soluţii de penicilină nazale şi oculare, iar general penicilină sau alţi derivaţi sintetici în doze mari.

3. Rinita sifilisului congenital precoce a devenit astăzi o afecţiune excepţională datorită metodelor de profilaxie şi depistare precoce precum şi tratamentului sistematic antisifilitic.

Apare în a 15-a - a 40-a zi după naştere printr-o simptomatologie insidioasă, progresivă şi un sindrom infecţios minim sau absent. Obstrucţia nazală se instalează progresiv şi este însoţită de rinoree sero-purulentă, striată cu sînge şi fetidă. Vestibulul narinar este obstruat de cruste negricioase ce se întind şi la buza superioară; după îndepărtarea lor se observă fisuri profunde sîngerînde la contact şi dureroase. Mucoasa foselor nazale este ulcerată.

Intr-un stadiu mai evoluat ulceraţiile devin profunde şi determină necroza cartilagiului septal, a cornetelor. In absenţa unui tratament specific se instalează sechele ce constau în sinechii fibro-mucoase, cicatrici retractile, rinita atrofică sau deformarea piramidei nazale.

Tratamentul constă în administrarea de penicilină în doze de aproximativ 1.000.000 unităţi/zi, îndepărtarea crustelor şi apoi instilaţii cu vasoconstrictoare şi soluţii de nitrat de argint 0,5 % sau de penicilină.

III. Rinitele din cursul bolilor infecţioase

Rinofaringele constituie poarta de intrare obişnuită a germenilor în cursul maladiilor infecţioase, iar participarea mucoasei foselor nazale este notabilă mai ales în cursul gripei, febrelor eruptive şi a difteriei.

a) Rinita gripală

Spre deosebire de rinita acută banală, rinita din cursul gripei este însoţită de semne generale evidente (febră 39-40°, cefalee, curbatură, rahialgii, astenie). Rinoreea este la început mucoasă, apoi muco-purulentă asociată cu o conjunctivită şi rinofaringită eritematoasă.

Complicaţiile posibile sînt ocazionate de infecţia secundară prin exacerbarea virulenţei germenilor banali de la nivelul rinofaringelui şi constă în apariţia de otite, sinuzite acute supurate sau afecţiuni bronho-pulmonare.

Tratamentul este asemănător cu cel al rinitei acute banale: repaus la pat, dietă hidrică, antitermice, decongestionante nazale, antiseptice, inhalaţii şi izolarea bolnavului. Antibioterapia nu va fi aplicată decît în cazul apariţiei complicaţiilor.

b) Rinitele febrelor eruptive

1. Rinita din cursul rujeolei. - Catarul oculo-nazal caracterizează perioada de invazie a bolii şi constă în lăcrimare, rinoree mucoasă, strănuturi, epistaxis, copilul avînd un facies buhăit. Diagnosticul este confirmat de apariţia petei Koplick în a doua zi de evoluţie a bolii şi apoi de instalarea erupţiei cutanate.

Mai rar există forme grave de rujeolă cu ulceraţii şi hemoragii nazale.

Rinita acută rujeolică se poate complica cu o otită acută.

Tratamentul este simplu aplicînd descongestionante nazale şi evitînd infecţiile secundare.

2. Rinita din cursul scarlatinei. - Obişnuit scarlatina este însoţită de anginâ şi exantem, rinita apărînd ca o complicaţie. Se descriu mai multe feluri de rinite ce pot apare în cursul scarlatinei şi anume:

- rinita purulentă precoce - cu secreţii fetide şi determinînd leziuni perinarinare şi care are tendinţă la necroze,

- rinita tardivă - ce apare cam în a 25-a zi de evoluţie a bolii, este însoţită de febră şi se poate complica cu o otită sau sinuzită.

- rinita pseudomembranoasă, - care în fond este o asociere streptodifterică şi care impune o seroterapie antidifterică imediată.

Tratamentul constă în penicilinoterapie generală şi locală.

c) Rinita difterică

Prin imunizarea sistematică cu anatoxină difterică a devenit o afecţiune excepţională. In realitate este o infecţie rinofaringiană cu fixarea bacilului Löeffler pe ţesutul limfoid al cavumului. Angina pseudo-membranoasă poate marca primul simptom al bolii şi apoi să apară laringita difterică (crup). Se întîlneşte mai frecvent la copii şi adolescenţi şi se manifestă prin rinoree mucopurulentă, cu tendinţă hemoragică şi prezenţa de false membrane. Concomitenţa unei adenopatii cervicale superioare este de mare valoare diagnostică clinică, dar numai examenul bacteriologic poate confirma diagnosticul.

Evoluţia difteriei nazale este în general benignă cu excepţia formelor cu extensie faringo-laringiană sau a formelor toxice.

Tratamentul constă în seroterapie antidifterică instituită cît mai precoce, în doze de 20.000 u la noul născut, pînă la 40.000 - 60.000 la copilul mare şi adolescent, asociată cu tonice cardio-vasculare, corticoterapie, vitaminoterapie. Local şi general se administrează antibiotice (penicilină).

RINITELE CRONICE

Rinitele cronice constituiesc inflamaţii cronice ale mucoasei nazale de etiologie diversă, care determină manifestări rinologice caracteristice fiecărei forme anatomo-clinice, în funcţie de gradul şi felul leziunilor anatomo-patologice. In multe cazuri diversele forme de rinită cronică reprezintă etape diferite ale aceluiaşi proces patologic.

Se descriu patru forme de rinite cronice şi anume: forma catarală, purulentă simplă, hipertrofică şi atrofică.

I. Rinita catarală cronică se caracterizează printr-o secreţie abundentă şi fenomene de obstrucţie nazală mai mult sau mai puţin abundente (Bourgeois).

Definirea sa are limite imprecise, putînd fi întîlnită ca simptom în cadrul unei sinuzite cronice, vegetaţiilor adenoide sau alergiei rino-sinusale. Se pune în discuţie prezenţa acestei afecţiuni atunci cînd simptomatologia care o defineşte este preponderentă sau este izolată.

Cauza rinitei cronice catarale este necunoscută, ea poate succeda la o rinită acută severă sau se poate instala insidios ca urmare a guturaiurilor repetate. Trebuie căutat factorii predispozanţi ai apariţiei acestei afecţiuni cum sînt: focarele de infecţie din vecinătate (vegetaţiile adenoide, sinuzitele maxilare cronice, etmoidite cronice), terenul alergic, obstacole în ventilaţia nazală (deviaţii sept, strîmtorarea foselor nazale, etc.), condiţii sociale defavorabile, mediu cu praf, încălzirea cu aer uscat sau diverşi factori generali de debilitate ai organismului (diabet, gută, deficit endocrin etc.).

Rinita cronică catarală se întîlneşte mai frecvent la copii şi adolescenţi şi se manifestă prin rinoree filantă, gleroasă, clară sau uşor gălbuie, inodoră ce se exacerbează în sezonul rece. Se pot observa fisuri narinare. Rinoscopia anterioară pune în evidenţă o mucoasă discret congestionată, secreţie mucoasă sau muco-purulentă pe cornete şi în meatul inferior. Această simptomatologie persistă de-a lungul copilăriei şi adolescenţei atenuîndu-se după 20 ani.

Fără tratament rinita cronică catarală poate determina o serie de complicaţii ca otite catarale sau supurate, bronşite repetate, rinite hipertrofice sau alteori atrofice.

Pentru diagnostic trebuie eliminate în primul rînd sinuzita cronică şi vegetaţiile adenoide în care rinita poate să fie doar un simptom revelator, ozena, corpii străini nazali sau alergie rino-sinusală.

Tratamentul se adresează în primul rînd eventualelor factori etiologici cum sînt vegetaţiile adenoide, sinuzitele cronice, etmoiditele cronice, deviaţiile de sept, suprimarea diverşilor alergeni (praf, pulberi, gaze, tutun).

Tratamentul local va cuprinde o igienă nazală corectă şi dezinfecţie periodică în perioadele de acutizare. Se evită în general instilaţiile curente cu soluţii vaso-constrictoare sau cu antibiotice. In cazul asocierii unei hipertrofii de cornete se recomandă cauterizarea chimică a acestora cu acid cromic sau nitrat de argint, sau electrocauterizarea. Rezultate favorabile s-au obţinut prin fizioterapie, crenoterapie cu ape sulfuroase sau arsenicale. In cazul depistării unor factori debilitanţi generali ai organismului se va căuta corectarea sau tratarea acestora.

II. <u>Rinita purulentă simplă</u> se caracterizează prin rinoree purulentă bilaterală în cantitate variabilă de culoare galbenă sau ver-

zuie, vîscoasă, cu obstrucţie nazală minimă sau absentă; se întîlneşte mai frecvent la adulţi şi adolescenţi.

Rinoscopia anterioară pune în evidenţă secreţia purulentă la nivelul cornetelor inferioare şi pe planşeul foselor nazale. Această secreţie purulentă se observă şi la nivelul cavumului de unde coboară ca o perdea purulentă pe peretele posterior al faringelui.

In multe din cazuri, rinita purulentă simplă este întreţinută de o sinuzită, încît radiografia sistematică a sinusurilor se impune de necesitate.

Tratamentul constă în dezinfecţie nazală de scurtă durată cu soluţii antiseptice cu antibiotice, fizioterapie, pulverizaţii sau aerosoli cu ape sulfuroase (Slănic nr.3, Govora nr.7, Nicolina Iaşi).

III. Rinitele hipertrofice

Sînt afecţiuni ce se caracterizează prin hipertrofie pasageră sau definitivă a cornetelor inferioare şi a mucoasei nazale.

Se descriu două forme de rinite hipertrofice: rinitele hipertrofice difuze şi rinitele hipertrofice localizate.

Rinitele hipertrofice sînt mai mult un simptom decît o maladie, însoţind de cele mai multe ori deviaţia de sept, vegetaţiile adenoide, fenomenele alergice rinosinusale sau diverse tulburări generale, endocrine sau neurovegetative. Însăşi termenul de rinită implică un proces infecţios, care este minim sau absent, simptomatologia fiind dominată de factorul mecanic; în literatura de specialitate termenul de rinită hipertrofică este consacrat din obişnuinţă.

a) Rinita hipetrofică difuză

Este o afecţiune frecventă ce se observă la toate vîrstele dar în special în primele două decenii de viaţă.

Dintre factorii favorizanţi ai apariţiei rinitei hipertrofice se citează: tulburările de ventilaţie nazală, activitatea în atmosferă bogată în praf, rolul favorizant al climatului rece şi umed, abuzul de alcool şi tutun, utilizarea frecventă de medicamente cu acţiune la nivelul foselor nazale (rinofug, oleu gomenolat etc.).

Anatomo-clinic se disting două forme de hipertrofie care se succed evolutiv: forma congestivă pură în care se produce o distensie temporară a ţesutului erectil submucos şi forma conjunctivă în care hipertrofia este definitivă şi este constituită din proliferarea ţesutului conjunctiv în profunzime.

Clinic bolnavul prezintă obstrucţie nazală în special în cursul nopţii şi la căldură, atenuîndu-se la frig, însoţită de rinofaringite

şi infecţii descendente laringo-traheo-bronşice.

Rinoscopia anterioară în forma congestivă pune în evidenţă cornetul inferior roşu violaceu, turgescent, umplînd toată fosa nazală, retractîndu-se la aplicarea de soluţii vasoconstrictoare(cocaină, adrenalină); în forma conjunctivă obstrucţia este permanentă,cornetul are aspect muriform, nu se mai retractă la aplicarea de soluţii vasoconstrictoare.

Tratamentul constă în efectuarea de cauterizări electrice sau chimice ale cornetelor, injecţii sclerozante (clorhidrat de chinină, uree 5 %) în forma congestivă sau intervenţie chirurgicală (turbinectomie sau luxaţia cornetului inferior) în forma conjunctivă.

b) Rinita hipertrofică localizată

După cum arată şi denumirea este vorba de o hipertrofie limitată la o porţiune din cornet sau sept. Se descriu sub această denumire: hipertrofia coziler de cornet, cozile de sept nazal şi cornetele mijlocii buloase (concha bulosa).

Hipertrofia coziler de cornete constă într-o proliferare conjunctivă a porţiunii posterioare a cornetelor, vizibile la rinoscopia posterioară. Determină obstrucţie a foselor nazale, senzaţie de corp străin între nas şi gît sau otite seroase.

Fig.45.
Hipertrofia extremităţii posterioare a cornetelor inferioare cu obstrucţia choanelor vizibile la rinoscopie posterioară

Tratamentul constă în galvanocauterizate sau ablaţia chirurgicală.

Cornetele mijlocii buloase (concha bulosa) se datoresc dispoziţiei anatomice congenitale a unei celule etmoidale în cornetul mijlociu care apare voluminos obstruînd spaţiul dintre sept şi peretele extern şi meatul mijlociu.

Tratamentul este chirurgical şi constă în rezecţia capului cornetului mijlociu.

IV. Rinitele atrofice şi ozenă.

După cum le arată şi denumirea sînt afecţiuni inflamatorii

cronice ale mucoasei foselor nazale care se caracterizează prin atrofia acesteia şi lărgirea anormală consecutivă a foselor nazale. Se deosebesc două forme de rinite atrofice: rinitele atrofice simple şi ozena (rinita atrofică ozenoasă).

1. Rinitele atrofice simple sînt consecutive infecţiilor grave ale mucoasei foselor nazale cum sînt cele din scarlatină, difterie, lues, abuzul de diverse medicamente sau procedee fizioterapice nazale ca folosirea de pudre iritante sau toxice, spălături cu lichide neizotonice, cauterizări excesive sau rezecţii excesive a cornetelor infecţioare hipertrofiate; rinite atrofice pot fi întîlnite şi la unii muncitori din industrie cu praf, pulberi, diverse gaze toxice.

Simptomatologia este dominată de o jenă respiratorie nazală, funcţională fără a prezenta cruste sau fetiditate aşa cum se întîmplă în cazul ozenei.

Tratamentul se adresează ganglionului sfeno-palatin, badijonarea cu soluţie Bonain sau instilaţii nazale de diverse soluţii cu rol în favorizarea secreţiei nazale (soluţie Lugol 3x5 picături pe zi, miostin 3x5 picături pe zi etc.).

2. Rinita atrofică ozenoasă (ozena) este o afecţiune caracterizată prin atrofie, fetiditate şi prezenţa de cruste galben-verzui pe mucoasa foselor nazale.

In decursul timpului au fost emise diverse ipoteze etiologice: infecţioasă, endocrină, avitaminoză, trofoneurotică, etc., fără ca vreuna din ele să poată explica cauza acestei maladii.

Anatomopatologic se constată transformarea fibroasă a întregului ţesut conjunctiv al foselor nazale, transformarea pavimentoasă a epiteliului cilindric a mucoasei, dispariţia celulelor mucipare, a cililor vibratili şi a glandelor; submucoasa este transformată fibros iar vasele prezintă o teacă scleroasă care diminuă calibrul. Procesul de atrofie se întinde şi la scheletul cornetelor şi în rinofaringe.

Clinic bolnavul prezintă cefalee cu localizare în special la baza nasului, jenă respiratorie funcţională, anosmie iar larinoscopia anterioară se constată procesul de atrofie cu lărgirea foselor nazale şi prezenţa crustelor galben-verzui fetide.

Diagnosticul în majoritatea cazurilor este facil şi rareori ozena poate fi confundată cu un corp străin nazal necunoscut, simzinita maxilară cazeoasă, un lues terţiar sau congenital.

Tratamentul medicamentos urmăreşte îndepărtarea mecanică sau prin spălătură a crustelor, folosirea de substanţe congestionante

pentru stimularea secreţiei ca în rinita atrofică simplă, vitaminoterapie A, B, C, E, pulverizaţii sau aerosoli cu antibiotice, cure termale.

Tratamentul chirurgical vizează pe de o parte stimularea vascularizaţiei foselor prin simpatectomie periarterială a arterei maxilare interne, iar pe de altă parte micşorarea de calibru a foselor nazale prin diverse metode, mai eficientă fiind introducerea de grefoane cartilaginoase între mucoasă şi pereţii osoşi.

INFECTIILE SPECIFICE ALE FOSELOR NAZALE SI SINUSURILOR

Sifilisul şi tuberculoza se întîlnesc din ce în ce mai rar astăzi datorită introducerii antibioterapiei specifice.

I. Sifilisul nazal

Se prezintă sub formă de sifilis dobîndit şi congenital.

Sifilisul dobîndit la rîndul său îmbracă forma sifilisului primar, secundar sau terţiar.

a)Sifilisul primar este foarte rar şi rezultă din inocularea prin obiecte infectate sau prin leziuni de grataj produse cu degetele. Se localizează de obicei la nivelul vestibulului nazal, partea anterioară a septului, capul cornetului inferior, planşeul nazal.

Clinic se manifestă prin obstrucţia nazală unilaterală, rinoree seroasă sau seropurulentă,prezenţa unei tumefieri dureroase prin infiltraţie cartonoasă a ţesuturilor sau sub forma unei ulceraţii cu marginile netede şi fundul murdar.

La multe din cazuri leziunea primară este însoţită de adenopatii dureroase cu localizare retrofaringiană, preauriculară sau subangulomandibulară.

Diagnosticul diferenţial se face cu furunculul nazal, erizipelul, rinita unilaterală diftерică sau banală, ulceraţia herpetică,pericondrita sau abcesul septului nazal. Diagnosticul de certitudine se face prin identificarea treponemei la ultramicroscop.

b)Sifilisul secundar este greu decelat în absenţa rozeolei sau plăcilor mucoase buco-faringiene.

Sifilisul secundar se manifestă sub forma unei rinite catarale persistente însoţită de ragade vestibulare nazale dureroase, rebele la tratamentele locale.

c)Sifilisul terţiar se localizează destul de frecvent la nivelul nasului; aproximativ 5 % din bolnavii cu sifilis netratat sau tratat insuficient prezintă leziuni terţiare după un interval de 5-9 ani de la contaminare.

Sifilisul terţiar se poate manifesta sub 2 forme anatomo-clinice: infiltraţia gomoasă localizată (goma) şi infiltraţia difuză sau sifilomul difuz.

1) Goma izolată circumscrisă este puţin frecventă în forma tipică, trece prin două faze de cruditate şi ulceraţie.

Tumefierea în general unică se poate localiza în orice punct al mucoasei nazale, are aspect regulat, dură, nedureroasă, roşie şi nu se retractă la contactul cu substanţe vaseconstrictoare. Goma poate interesa şi oasele proprii provocînd o tumefacţie externă.

Uneori pot exista gome multiple ce se traduc prin coexistenţa de leziuni ulcerate sau infiltraţie, cu cicatrici determinate de o gomă veche.

2) Infiltraţia difuză sau sifilomul difuz produce leziuni ce interesează mucoasa, scheletul osteocartilaginos şi planurile cutanate.

Intr-o fază incipientă bolnavii pot acuza cefalee difuză, obstrucţie nazală şi anosmie mecanică, ca apoi prin procesul de distrucţie să dispară obstrucţia dar anosmia să rămînă definitivă prin procesul de distrugere a zonei olfactive.

Rinoreea la început este seroasă ca apoi să devină sero-purulentă şi crustoasă.

Diagnosticul diferenţial al sifilisului terţiar trebuie făcut cu tuberculoza ulcero-infiltrativă, prezenţa unui rinolit, cu o tumoră malignă ulcerată, abces al septului nazal sau tumoră de sept nazal.

Sifilisul congenital se manifestă sub forma sifilisului congenital precoce şi tardiv.

Sifilisul congenital precoce apare în a treia săptămînă de la naştere sub forma unei rinite care a fost descrisă la capitolul rinitele noului născut.

Sifilisul congenital tardiv se manifestă de la 7-8 ani în sus sub formă de gome similare cu acelea din sifilisul terţiar dobîndit. De obicei, aceşti bolnavi prezintă leziuni luetice multiple şi numai excepţional se pot prezenta cu leziuni doar la nivelul foselor nazale sau cavităţilor anexe. Prezenţa triadei Hutchinson (keratită interstiţială, surditate de percepţie, dinţi în "fierăstău" uşurează punerea diagnosticului).

Se mai pot observa hiperostoze localizate la piramida nazală, oasele frontale, oaselor lungi însoţite de dureri nocturne.

II. TUBERCULOZA NAZALA

Este determinată de localizarea primitivă sau secundară a bacilului Koch la nivelul foselor nazale şi a sinusurilor feţei.

Dintre formele de tuberculoză primitivă se descriu lupusul şi tuberculomul, iar dintre formele secundare, tuberculoza nazală ulcero-cazeoasă şi tuberculoza nazală osoasă.

Lupusul nazal este urmarea localizării infecţiei tuberculoase cu virulenţa atenuată la nivelul mucoasei şi tegumentelor nazale unde produce distrucţii şi deformări

Se întîlneşte în special la tineri sau persoane cu imunitate generală scăzută.

Bacilul Koch este inoculat prin leziuni de grataj şi ulceraţii existente în urma unei infecţii banale a foselor nazale sau prin extensia lupusului feţei.

Anatomo-patologic se constată la început prezenţa unor noduli inflamatorii, cu aspect granulos care apoi se ulcerează, se extind la scheletul cartilaginos şi în cele din urmă se sclerozează producînd cicatrici retractile endo şi exonazale respectînd osul. Leziunile sînt polimorfe şi se pot întîlni concomitent noduli, ulceraţii şi cicatrici.

Clinic în perioada de debut bolnavii acuză prurit nazal, usturimi, jenă respiratorie nazală, prezenţa unor cruste ce se pot extinde şi la nivelul pielii nasului (aspect de dermatoză crustoasă).Rinoscopia anterioară pune în evidenţă prezenţa unor mici noduli gălbui sub cruste. Mai tîrziu prin ulcerarea nodulilor se produce denudarea şi necroza cartilagiului septal sau a aripei nasului, perforarea septului. Leziunile cicatriciale ce se produc ulterior pot produce prăbuşirea lobulului nazal, stenoza narinelor dînd aspectul de "nas în cioc de papagal", sau "nas de cap de mort".

Evoluţia leziunilor se face lent, în decursul anilor prin extindere din aproape în aproape.

Leziunile nazale pot determina adenopatii premaseterine sau submandibulare.

Lupusul în cursul evoluţiei sale se poate extinde la rinofaringe, bucofaringe, urechea medie, căile lacrimale sau la laringe.

Diagnosticul diferenţial trebuie făcut cu dermita vestibulară banală, ozena, ulcerul trofic al septului (Hajek), sifilisul terţiar, scleromul, prezenţa unui corp străin nazal, cu tumori benigne.

Tratamentul lupusului constă în administrarea generală de tuberculostatice (HIN, Etambutol, Streptomicină, Rifampicină,Rimifon etc.),

iar local în efectuarea de cauterizări chimice cu clorură de zinc, acid cromic, acid tricloracetic. Concomitent se administrează timp îndelungat calciu, vitamina D_2, vitamina A (cura Charpy).

Pentru îndepărtarea cicatricilor stenozante şi deformante se pot efectua intervenţii chirurgicale plastice.

Tuberculoza nazală ulcero-cazeoasă apare de obicei ca urmare a generalizării unei tuberculoze pulmonare cu faza ei finală.

Se manifestă prin apariţia unor ulceraţii neregulate, murdare, întinse, atone la nivelul mucoasei şi părţilor moi ale piramidei şi regiunii nazo-sinuzale care au tendinţă la extindere la regiunea bucofaringiană.

Datorită stării generale precare a bolnavilor, prognosticul afecţiunii este rezervat.

Tuberculoza osoasă nazo-sinusală se întîlneşte rar şi constă în localizarea secundară pe cale hematogenă a infecţiei tbc la nivelul scheletului osos al nasului şi cavităţilor sinusale, de la un focar primar pulmonar sau extrapulmonar.

In perioada de debut se constată împăstarea şi paloarea tegumentelor regiunii afectate, iar pe pituitara nazală noduli infiltrativi, neulceraţi. Uneori pot exista microadenopatii submandibulare.

In perioada de stare se produce fistulizarea leziunilor osoase, cazeumul eliminîndu-se în interiorul cavităţilor nazale şi sinuzale.

In cursul evoluţiei , tuberculoza osoasă nazo-sinusală se poate complica cu o meningită, tromboflebită a sinusului cavernos, nevrită retrobulbară.

Tratamentul constă în administrarea de tuberculostatice,vitaminoterapie, cură igieno-dietetică, iar local îndepărtarea focarelor de osteită.

III. SCLEROMUL

Constituie o inflamaţie cronică specifică a mucoasei căilor aeriene ce se localizează de predilecţie la nivelul nasului (60 %)şi laringelui (39 %).

In general se admite că infecţia începe la nas şi ulterior este afectat şi laringele.

Agentul patogen este un bacil încapsulat asemănător bacilului Friedländer şi a fost pus în evidenţă pentru prima oară de Frisch.

Se pare că clima umedă ar favoriza apariţia şi transmiterea acestei afecţiuni. Se observă mai frecvent în mediul rural, la persoa-

ne de sex feminin peste vîrsta de 15 ani.

Histopatologic se constată transformarea epiteliului cilindric în pavimentos plat, pluristratificat, cu tendinţă la cornificare. Sub epiteliu se constată formarea unui ţesut dens scleromatos format din celule mici, rotunde, plasmocite, celule fuziforme şi fibroblaşti; pe lîngă acestea se găsesc celulele Mikulicz de aspect vacuolar, spumos, cu corpusculi Russel şi bacili scleromatoşi considerate patognomonice pentru sclerom.

Clinic se descriu două faze de evoluţie a bolii:

In faza de debut se caracterizează prin catar cronic nazal, crize de strănut rinoree mucoasă sau mucopurulentă, mucoasa fiind congestionată sau roz-palidă, iar apoi devine palidă, se subţiază, apar cruste dînd aspectul de rinită atrofică.

In această fază de debut diagnosticul diferenţial trebuie făcut cu rinita alergică sau ozena.

După un număr de ani trece în perioada de stare cînd aspectul mucoasei este tumoral. Bolnavul prezintă obstrucţie uni sau bilaterală a foselor nazale, tulburări olfactive (hiposmie pînă la anosmie).

Examenul local pune în evidenţă o îngroşare a pielii vestibulelor nazale ('nas de bouf') iar la nivelul foselor nazale se constată nodozităţi roz şi dure extinse în suprafaţă care îngustează lumenul. Patognomonic pentru sclerom este faptul că mucoasa nazală nu se ulcerează niciodată.

In faza de stare diagnosticul diferenţial trebuie făcut cu tuberculoza, sifilisul, boala Besnier - Boeck - Schaumann, tumori benigne sau maligne ale foselor nazale.

Diversele procedee terapeutice ce sînt utilizate dau rezultate inconstante, pentru perioade diverse de timp, fără însă a se ajunge la o vindecare reală a bolii.

Dintre procedeele folosite, eficacitate mai mare şi-a arătat utilizarea de antibiotice local şi general (streptomicină, tetraciclină) pentru perioade lungi de timp de 2-3 luni, asociate sau nu cu PAS, radioterapie în doze antiinflamatorii, diatermocoagularea ţesuturilor sclerozate sau excizia chirurgicală a cicatricilor obstruante urmate de dilatări cu tuburi de cauciuc sau teflon.

IV. <u>Granulomul malign medio-facial</u>

Granulomul malign mediofacial este o afecţiune rară, cu evoluţie progresivă şi sfîrşit letal caracterizată prin leziuni ulcerogranulomatoase nespecifice la nivelul cavităţii nazale şi a regiunii palatine.

Actualmente se consideră ca o boală autoimună legată de o stare de hipersensibilitate faţă de un factor oarecare necunoscut; este denumită granulom letal a liniei mediene, granulom gangrenescent sau granulomatoză Wegener.

Se întîlneşte mai frecvent la bărbaţi (2/1) între vîrsta de 25 - 55 ani.

Boala evoluează în trei faze:

In faza prodromală se constată o rinită crustoasă, mai frecvent unilaterală cu mucoasă îngroşată ce nu se retractă la soluţia de cocaină-adrenalină; după îndepărtarea crustelor se pot descoperi ulceraţii superficiale ce sîngeră uşor. Mai rar în această fază pot fi întîlnite secreţii hemoragice fetide, tumefierea piramidei nazale, tumefieri articulare însoţite de stări febrile.

Durata acestei faze este variabilă de la cîteva luni la cîţiva ani. In această fază iniţială diagnosticul oscilează între lupus, lues sau o rinită cronică banală, biopsia arătînd o inflamaţie banală, care nu cedează decît parţial la tratamentele uzuale sau specifice.

In faza a doua activă, apare leziuni manifeste sub formă de granulaţii şi ulceraţii necrotice tipice ce progresează mai mult sau mai puţin rapid la nivelul septului, aripei nasului şi se extind spre şanţul naso-genian şi rădăcina piramidei nazale. In unele cazuri în a - ceastă fază apar concomitent leziuni la nivelul regiunii palatine sub formă de infiltraţii care se ulcerează, cu necroza oaselor şi crearea unei comunicări largi nazo-bucale.

In faza a treia terminală se instalează o stare de caşexie cu astenie marcată, leziunile se extind la regiunile vecine, faciesul ia aspect monstruos, sfîrşitul letal survenind rapid prin hemoragii masive, infecţii pulmonare.

In tot cursul evoluţiei bolii lipsesc adenopatiile şi nu apar metastaze.

In funcţie de faza în care este surprins bolnavul, tratamentul va consta în radioterapie, corticoterapie şi antimetaboliţi, singure sau în asociaţie pentru a obţine o stabilizare a procesului pentru o cît mai lungă perioadă de timp posibilă.

SINUZITE ACUTE

Sinusurile sau cavităţile anexe ale foselor nazale pe plan anatomic, fiziologic şi patologic se împart în două mari grupe:

- sinusuri anterioare care cuprind labirintul etmoidal anterior flancat în sus de sinusul frontal şi în jos de sinusul maxilar.

Toate aceste sinusuri se drenează în regiunea respiratorie a fosei nazale, mai precis în meatul mijlociu.

- sinusuri posterioare care sînt constituite în labirintul etmoidal posterior şi sinusul sfenoidal care se drenează în meatul superior adică în regiunea olfactivă a fosei nazale, mai puţin accesibilă factorilor de agresiune externi.

Toate sinusurile feţei pot fi atinse de o infecţie acută. La adult sinuzitele acute nu se observă decît pentru sinusul frontal şi pentru sinusul maxilar.

Etmoidita acută este apanajul copilului al cărui sinus frontal nu este dezvoltat, In ceea ce priveşte sinuzita maxilară acută la copil se defineşte ca o osteomielită acută.

In patogenia sinuzitelor acute la adult, concură trei grupe de factori etiologici:

- <u>factori locali</u>: inflamaţia cel mai frecvent de origine rinogenă se datoreşte continuităţii anatomice a mucoasei nazale în sinusuri prin intermediul orificiilor de deschidere respective. Acest proces poate fi accelerat prin diminuarea calibrului ostial sau blocajul acestuia. Ca urmare se produce în acest fel o diminuare a aeraţiei sinusurilor care devin vulnerabile la agresiunea inflamatorie, agresiunilor de ordin traumatic (variaţiuni brutale de presiune),inflamator şi alergic.

Inflamaţia poate surveni de asemeni de la regiunea alveolelor dentare în deosebi pentru sinusul maxilar (origine odontogenă). Infecţia ajunge la sinus prin osteoperiostită, microflebită sau prin fistulă după extracţie dentară determinînd o sinuzită localizată,purulentă.

- <u>factori generali</u>: Trebuie de amintit importanţa terenului îndeosebi debilitatea constituţională a mucoasei respiratorii care favorizează inflamaţia sinusurilor. Unele afecţiuni cum sînt gripa, febra tifoidă, favorizează fragilizarea mucoasei sinusurilor.

- <u>factori bacterieni</u>: Germenii aerobi sînt foarte variabili şi la aceştia se adaugă germeni anaerobi, dacă afecţiunea este de etiologie dentară.

SINUZITA FRONTALA ACUTA

Se defineşte ca afectarea infecţioasă sau virală a sinusului frontal. Trebuie de precizat că pe plan anatomic sinusul frontal este o celulă etmoidală anterioară migrată în osul frontal care se dezvoltă în copilărie astfel că pe radiografie sinusul frontal se evi-

denţiază între 6 şi 8 ani. Pe plan clinic sinuzita frontală va fi însoţită în mod practic de o etmoidită anterioară. Dintre factorii predispozanţi anatomici este de reţinut aspectul canalului frontonazal care este lung (1 cm), strîmt şi simios încît se poate bloca uşor prin inflamaţia mucoasei. Existenţa de mari sinusuri frontale cu septuri intracavitare, cu prelungiri orbitare mari sînt de asemeni factori favorizanţi în producerea sinuzitei.

La aceste cauze se mai adaugă malformaţii nazale ca hipertrofia capului de cornet mijlociu, deviaţii înalte de sept care pot obstrua canalul nazo-frontal.

Simptome. După o perioadă de debut constituită de o rinită acută, semnele clinice diminuă dar persistă o rinoree purulentă şi senzaţie dureroasă în regiunea supraorbitară care iradiază spre regiunile temporală şi maxilară.

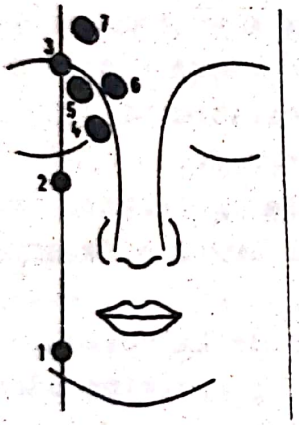

Fig.46.
Puncte dureroase nevralgice şi sinuzale
1. Nevralgie de nerv mentonier
2. Nevralgie de nerv suborbitar
3. Nevralgie de nerv supraorbitar
4,5. Puncte dureroase etmoidale
6.7. Puncte dureroase în sinuzita frontală acută.

Durerea se intensifică progresiv, devine continuă cu exacerbări paroxistice, mai ales în cursul dimineţii obligînd bolnavul să rămînă imobil şi în obscuritate în timpul crizei care durează 1-2 ore. Durerea se însoţeşte de fotofobie, lăcrămare iar mişcările globului ocular devin dureroase. Uneori durerea are un ritm foarte precis, încît bolnavul poate prevedea ora crizei.

Examenul obiectiv: la inspecţie se evidenţiază rareori un aspect fluxionar al părţilor moi supraorbitare. Palparea obiectivează durerea în aria de proiecţie a sinusului frontal cu un punct dureros maxim în unghiul intern al ochiului (semnul lui Ewing).

Examenul rinoscopic anterior practicat după aspiraţia puroiului pune în evidenţă o mucoasă congestivă şi roşie. După retracţia cornetelor prin aplicarea unui tampon de cocaină-adrenalină se constată prezenţă de puroi în meatul mijlociu. Drenajul de puroi după retracţia mucoasei prin cocaină-adrenalină calmează pentru un timp durerea acuzată de bolnav.

Radiografia în poziţiile obişnuite pune în evidenţă o voalare sau opacitate netă a sinusului frontal precizînd astfel limitele sinusului şi eventuale septuri intracavitare.

Evoluţie. Sinuzita frontală acută evoluează spre vindecare după tratament şi mai rar spontan. Crizele se răresc şi devin mai puţin violente, rinoreea purulentă devine muco-purulentă, mucoasă şi apoi dispare.

Cronicizarea sinuzitei frontale se datoreşte în general deviaţiei de sept, hipertrofiei de cap de cornet şi mai rar virulenţei germenului, sinuzitei etmoidale sau maxilare asociate. Apariţia unei complicaţii orbito-oculare sau endocraniene în cursul evoluţiei sinuzitei favorizează de asemeni cronicizarea afecţiunii.

Forme clinice:

- sinuzita congestivă datorită unei tulburări de aeraţie în sinus (vacum sinus prin resorbţia aerului sau pneumosinus prin comprimarea aerului în sinus datorit unui suflat brusc al nasului), în care nu există supuraţie persistînd doar durerile determinate de edemul mucoasei,

- sinuzita fluxionară prin asocierea cu un edem orbito-ocular însoţit de un grad de chemosis care dispar rapid sub efectul tratamentului medical.

Tratament. Este necesar de a trata concomitent cauzele evidente: deviaţia înaltă de sept şi hipertrofia capului de cornet mijlociu.

Dacă nu există o etiologie anatomică se prescriu antalgice (piramidon, algocalmin, aspirină, comprese calde).

Pentru a favoriza drenajul sinusului se aplică local tampoane cu vasoconstrictive (efedrină, adrenalină) urmate de inhalaţii cu oleuri balsamice (oleum eucaliptolat 3-5 %, oleum gomenolat), alcool mentolat şi/sau instilaţii nazale cu vasoconstrictive locale asociate cu un antibiotic şi cortizon după formulă: Rp Hidrocortizon f III, Neomicină 0,40 gr., Efedrină 0,30 gr, Ser fiziologic 20 ml (3x5 pic pe zi).

Aerosoloterapia şi în special cu ultrasunete permite penetrarea în sinusuri a medicamentelor utilizate (cortizon, antibiotice, vasoconstrictive).

Antibioterapia pe cale generală în scop curativ sau preventiv va fi instituită după stabilirea unei antibiograme.

Dacă durerile persistă şi drenajul este defectuos se practică trepanopuncţia Beck-Lemoyne cu fixarea în orificiu a unui cui prin care se fac zilnic spălături şi se introduc substanţe modificatoare

(antibiotice, cortizon etc.).

SINUZITA MAXILARA ACUTA

Sinuzita maxilară acută se defineşte ca inflamaţie catarală sau supurată a mucoasei sinusului maxilar cu punct de plecare de obicei nazal sau dentar. Afecţiunea poate realiza tablouri clinice diferite şi din cauza frecvenţei sale mari depistarea unei sinuzite maxilare constituie un timp indispensabil în examenul O.R.L.

Etiologie şi patogenie.

I. Etiologia rinogenă. Reamintim că sinusul maxilar se deschide în meatul mijlociu printr-un orificiu mic şi foarte sus situat. Ca urmare drenajul va fi defectuos datorită poziţiei orificiului de deschidere cît şi obstrucţiei prin edem a mucoasei, prin deviaţia înaltă de sept sau alţi factori care favorizează şi cronicizarea sinuzitei.

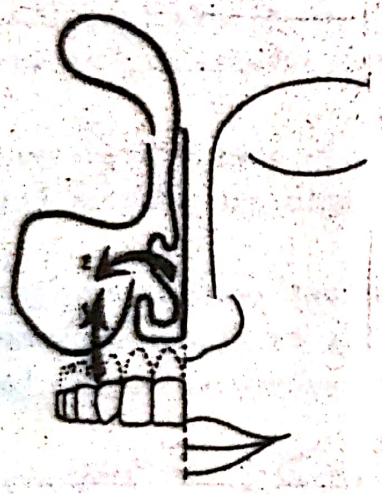

Fig.47. Etiologia rinogenă şi dentară a sinuzitei maxilare

II. Etiologia dentară. Sinusurile maxilare mijlocii şi mari sînt în raport cu al doilea premolar, primul şi al doilea molar încît infecţia se poate propaga prin contiguitate ca urmare a unei extracţii, a cariilor apexiene precum şi a altor cauze dentare (granulom, chist dentar, pericoronarită etc.).

III. Infecţii de vecinătate. Orificiul de deschidere al sinusului este apropiat de locul unde se deschid celulele etmoidale şi canalul frontal ceea ce permite constituirea unei infecţii secundare după o sinuzită fronto-etmoidală, dar mai frecvent se produce o prindere simultană a tuturor sinusurilor anterioare.

IV. Traumatisme. Fractura maxilarului superior cu hematom supurat efracţia antrumului în timpul extracţiei de dinţi şi baro traumatismele favorizează propagarea infecţiei la sinusul maxilar.

Simptomatologie şi evoluţie.

1. Sinuzita maxilară acută de origine nazală.

a. In varietatea sa catarală, sinuzita maxilară apare în cursul unui guturai banal sau gripal. Durerea redusă la o simplă greutate a capului se găseşte în jumătatea feţei respective şi se propagă la nivelul dinţilor fiind de o intensitate moderată. La examenul

obiectiv în afară de durerea decelată la presiune pe peretele anterior al sinusului nu se găseşte puroi în meatul mijlociu nici modificări ale simusului la radiografie.

Evoluţia se face spre vindecare în cîteva zile.

b. Sinuzita maxilară purulentă se manifestă iniţial printr-un guturai care survine mai frecvent în cursul unei epidemii de gripă. Durerile survin aproape simultan cu coriza, sînt foarte vii, cu caracter nevralgic, cu senzaţie de plenitudine în hemifaciesul respectiv. Durerea se exacerbează de obicei în unele perioade ale zilei conturînd un caracter orar.

Durerea provocată este mai vie la pensarea tegumentelor decît la presiunea exercitată pe fosa canină. Se va diferenţia această durere de nevralgia suborbitară care se va căuta la nivelul orificiului suborbitar. Febra şi modificarea stării generale depind de infecţia gripală şi în mai mică măsură de sinuzită.

Rinoreea este mai întîi clară, apoi timp de 5-6 zile bolnavul elimină puroi de culoare galbenă, brun sau chiar sîngerîndă. Cantitatea în general abundentă variază printr-o fosă nasală după capacitatea sinusului maxilar şi în general în timp de o săptămînă rinoreea se clarifică şi dispare dacă nu există factori care să favorizeze cronicizarea.

La examenul rinoscopic cornetele apar congestionate pînă cînd rinoreea devine purulentă şi durerea se calmează.

Tratamentul sinuzitei acute maxilare este acelaşi ca şi pentru sinuzita frontală. Dacă spre a cincea zi de la debut durerea persistă şi nu cedează la analgezice se poate considera că puroiul este în retenţie în sinusul maxilar. In acest caz se impune practicarea unei puncţii a sinusului maxilar cu evacuarea puroiului prin ostium după prealabilă aplicare de vasoconstrictive în meatul mijlociu. După degajarea sinusului se pot introduce substanţe modificatoare, antibiotice, cortizon, vasoconstrictive repetate la 2-3 zile. Pentru a nu repeta puncţiile sinuzale se plasează în sinusul maxilar la prima puncţie un tub de polietilen prin care se introduc zilnic medicamentele necesare. Antibioterapia pe cale generală se va folosi numai în iminenţă de com-

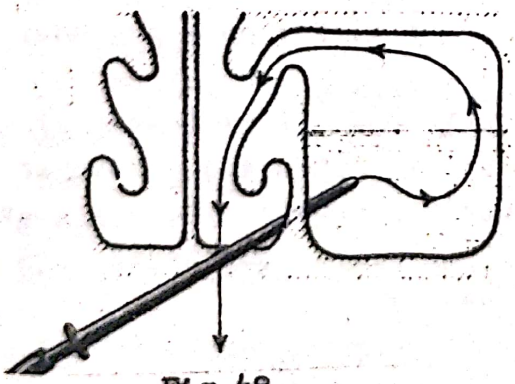

Fig.48.
Puncţia şi spălătura sinusului maxilar

plicaţii sau constituirea acestora, deoarece efectul său în sinuzita purulentă acută este minim mai ales în acele generate de virusuri.

2. Sinuzita maxilară acută de origine dentară

Sinuzita maxilară de origine dentară este acută numai în aparenţă. In realitate avem de a face cu o sinuzită cronică latentă a cărui existenţă este brusc acutizată de o intervenţie dentară. In general sinuzita dentară cu punct de plecare de la diverse afecţiuni duce la acumularea în sinus de puroi fără a altera mucoasa şi numai dacă infecţia dentară persistă, mucoasa se infectează şi devine sinuzită propiu-zisă.

Din punct de vedere clinic bolnavul a suferit în cursul anilor precedenţi de dureri dentare destul de vii care au încetat o dată cu apariţia unei carii profunde sau printr-un tratament paliativ. Ulterior ca urmare a extracţiei dintelui afectat sau după o curăţire a camerei pulpare survine criza de sinuzită acută. Intregul facies devine dureros, obrazul se tumefiază şi în cazuri favorabile un puroi foarte fetid se evacuează prin alveola golită sau prin nas. Durerea încetează prin acest drenaj spontan şi este posibil ca supuraţia să diminue progresiv pînă dispare. Dar cel mai adesea dintele bolnav lăsat pe loc sau existenţa unui mic focar de osteită reziduală menţin o stare de infecţie şi sinuzita se cronicizează.

In timpul crizei de sinuzită acută este necesar extracţia dintelui bolnav. Dacă este vorba de un simplu empiem, sinuzita se vindecă prin spălături sinuzale şi introducerea prin acul de puncţie de antibiotice, cortizon etc.

Sinuzita cronică persistentă şi reîncălzită nu poate fi vindecată decît prin cura radicală a acesteia. Urmînd a se efectua tratamentul stomatologic de specialitate dacă acesta nu a precedat intervenţia chirurgicală.

Fronto-etmoidita acută la copil. Aşa cum am arătat sinusul frontal se constituie între 6 şi 8 ani şi îmbracă o patologie comună cu celulele etmoidale. Pe de altă parte peretele extern ale etmoidului la copil este relativ subţire şi nu oferă rezistenţă faţă de o infecţie etmoidală chiar mai puţin severă.

Fronto-etmoidita acută la copil apare la orice vîrstă ca urmare a unui guturai în aparenţă banal. Mai frecvent survine în cursul unei epidemii de gripă sau cu ocazia unei febre eruptive (scarlatină, rujeolă).

Infecţia etmoidului se poate exterioriza spre unghiul intern al orbitei producînd un edem simplu (forma fluxionară) sau un abces

subperiostic (forma supurată) susceptibilă de a se deschide la piele.

Din punct de vedere clinic se constată un edem al regiunei frontale al cărui centru ocupă unghiul supero-intern al orbitei şi care destinde pleoapa superioară. Adeseori globul ocular este împins în jos şi înainte de un edem al ţesutelor din cavitatea orbitară.

In formele fluxionare edemul dispare spontan în timp ce în formele supurate tumefacţia creşte, devine dureroasă la presiune, tegumentul devine violaceu şi puroiul se exteriorizează.

Semnele generale discrete în forma fluxionară devin alarmate în forma supurată (febră mare, stare generală alterată etc.).

Tratamentul constă mai întîi în antibioterapie, penicilina avînd în acest sens largi indicaţii. In cazul cînd edemul progresează sub antibioterapie este probabilă constituirea în profunzime a unei colecţii supurate. In acest caz se practică o incizie arciformă în lungul marginei inferioare a sprîncenei prelungite pe dosul nasului cu drenajul colecţiei. Ulterior la cîteva zile se va completa intervenţia prin churetajul etmoidului pe cale endonazală dacă sînt semne de osteită etmoidală.

OSTEOMIELITA MAXILARULUI SUPERIOR

Deşi osteomielita este cauza şi nu consecinţa infecţiei sinuzale specialistul rinolog îşi aduce contribuţia sa.

Cazurile de osteomielită a maxilarului superior au diminuat considerabil ca urmare a antibioterapiei, totuşi afecţiunea poate apare încă la sugar, la copil şi adolescent şi chiar la adult.

- Osteomielita sugarului

Se datoreşte infecţiei hematogene cu stafilococ şi este mai rar de origine rinogenă. Localizarea germenilor în această regiune este favorizată de prezenţa unei vascularizaţii abundente în jurul foliculilor dentari care apar înainte de a treia săptămînă sau în primele două luni de viaţă.

Clinic maladia debutează cu febră ridicată urmată rapid de edem al obrazului, al pleoapei şi al rădăcinii nasului. Puroiul se scurge prin fosa nazală şi supuraţia se drenează de asemeni prin vestibulul bucal expulzînd unul sau mai mulţi dinţi. Alteori exteriorizarea se face în unghiul intern al ochiului.

Evoluţia era fatală în 50 % din cazuri prin septicemie. Actualmente graţie utilizării antibioticelor este posibilă de a opri infecţia generală şi de a aştepta colectarea puroiului pentru a interveni chirurgical. Churetajul leziunilor se va face prudent pentru a nu leza germenii dentari.

- Sinuzita ulceronecrozantă la copil

Această afecţiune apare în stare izolată sau în cursul unei boli infecto-contagioase. Indiferent de originea nazală sau hematogenă leziunile osoase sînt importante şi se ajunge la necroze cu sechestre dacă tratamentul cu antibiotice nu a fost efectuat precoce. Utilizarea corectă a antibioticelor imprimă osteomielitei o evoluţie mai torpidă fără semne generale alarmante încît terapia chirurgicală se rezumă la evacuarea abceselor reziduale.

- Osteomielita la adolescent şi adult.

Se produce numai pe cale hematogenă şi se datoreşte la stafilococul auriu.

Clinic bolnavul nu prezintă o alterare gravă a stării generale. Edemul facial apare iniţial iar scurgerea nazală se instituie mai tîrziu.

Tratamentul prin antibiotice urmat de eventuala incizie a abceselor reziduale vindecă afecţiunea.

SINUZITE CRONICE

1.SINUZITA FRONTALA

Se consideră în general că după 2 luni de evoluţie o sinuzită frontală netratată se cronicizează.

O infecţie cronică a sinusului frontal poate surveni în două ocazii: 1) mai frecvent este vorba de o sinuzită frontală acută cronicizată ca urmare a unui drenaj defectuos sau infecţie printr-un germene deosebit de virulent.

2) Alteori, prinderea sinusului frontal este o complicaţie a unei sinuzite maxilare, germenii afectînd iniţial etmoidul şi de aici sinusul frontal.

Reamintim rolul important al factorilor predispozanţi care întreţin un drenaj defectuos (malformaţii anatomice nazale), care favorizează retenţia puroiului (sinusuri mari cloazonate), sau importanţa terenului (sifilis, tuberculoză, diabet, alergie rino-sinuzală).

Leziunile anatomo-patologice sînt mai întîi mucoase reprezentate de edem, serozitate, puroi cu germeni, urmate apoi de degene - rescenţa polipodă a mucoasei şi în sfîrşit ceea ce este mai impor - tant procesul de osteită rarefiantă cauză determinantă a complicaţiilor infecţioase orbito-oculare craniene şi endocraniene.

Simptome. Clinic, sinuzita frontală cronică determină dureri şi rinoree purulentă. Durerile de intensitate variabilă cu sediul în regiunea frontală iradiază în partea corespondentă a capului şi se

agravează cu ocazia unui guturai banal. Cefaleea se însoţeşte de o mare dificultate în efectuarea muncii fizice şi intelectuale.

Rinoreea este purulentă, nefetidă şi mult mai puţin abundentă decît în sinuzita maxilară.

La palpare durerea care este acuzată de bolnav nu are o valoare diagnostică deoarece ea există şi în alte cazuri de cefalee de origine nazală.

Rinoscopia anterioară arată prezenţa de puroi în meatul mijlociu, ocupat de polipi edematoşi sau inflamatori.

Examenul radiografic indispensabil, evidenţiază o opacitate completă a sinusului fie o opacitate limitată interseptală şi eventual prezenţa unei osteite parietale.

Sinuzita frontală comportă un prognostic rezervat din cauza unor posibile complicaţii orbitare sau cerebrale.

Tratament. Sinuzita frontală cronică este rebelă la antibiotice utilizate pe cale generală iar utilizarea locală este practic irealizabilă din care cauză tratamentul rămîne de resort chirurgical.

In cazurile simple se poate practica o operaţie de drenaj pe cale nazală prin rezecţia septului sau a cornetului mijlociu care permit practicarea unui larg chiuretaj a etmoidului anterior timp în care se va încerca permeabilizarea canalului fronto-nazal printr-o sondă de plastic.

Intervenţiile pe cale externă sînt multiple dar nu toate de eficacitate.

Iniţial este necesar a se practica după caz trepanopuncţia sinusului frontal şi introducerea de medicamente modificatoare, antibiotice, cortizon, enzime proteolitice de tipul alfachimiotripsinei pentru a încerca revenirea la normal a mucoasei sinusurilor.

Dacă sînt leziuni de osteită care obligă şi la îndepărtarea mucoasei, se trepanează sinusul, se chiuretează focarele de osteită, se exclude sinusul umplînd cavitatea cu ţesut gras şi se obturează ostiumul prin grefon osos. In alte situaţii se trepanează sinusul frontal, se ridică mucoasa infectată şi se asigură drenajul prin rezecţia largă a etmoidului anterior sau al pereţilor canalului frontonazal. In situaţii grave cînd este necesar sacrificiul osos important preocuparea de aspectul estetic trece pe al doilea plan urmînd a fi rezolvat ulterior.

Dacă sinusul frontal este afectat în cadrul unei pansinuzite abordul sinusului frontal se face după chiuretajul sinusului maxilar

al etmoidului şi al sfenoidului, completat uneori prin trepanopuncţie.

2. Sinuzita maxilară cronică. In mod obişnuit infecţia este de origine rinogenă evidenţiind în secreţii germeni saprofiţi ai foselor nazale deveniţi patogeni. Alteori, puroiul este amicrobian. Mucoasa sinusului este în general edematiată polipoidă sau are un aspect granulos mai mult sau mai puţin îngroşată datorită unui proces infiltrativ cu celule conjunctive.

Am arătat anterior că sinuzita maxilară cronică poate avea o origine dentară în care caz rămîne latentă timp de luni şi ani de zile.

Clinic, sinuzita maxilară cronică se caracterizează prin durere şi rinoree purulentă.

Durerea este variabilă în intensitate determinînd cel mai adesea o simplă senzaţie de greutate care se exacerbează cu ocazia unei reîncălziri a sinuzitei.

Rinoreea purulentă apare constant unilaterală, este abundentă şi uneori fetidă dacă sinuzita este de origine dentară.

Rinoreea purulentă determină prin înghiţire turburări gastrointestinale şi traheobronşite descendente prin aspiraţie.

La examenul rinoscopic se constată puroi variabil în cantitate în meatul mijlociu. Foarte adesea mai constatăm prezenţa unui polip edematos sau inflamator.

Radiografia simplă sau cu lipiodol poate oferi unele date cu privire la aspectul mucoasei şi al cavităţii.

Există însă sinuzite de etiologie nazală complet latente şi care nu se trădează clinic decît printr-o rinoree purulentă confirmată prin puncţia sinusului maxilar. Prin urmare numai puncţia sinusului maxilar permite de a preciza existenţa unei sinuzite maxilare supurate indiferent de etiologie şi forma clinică. Puncţia permite în acelaşi timp evacuarea puroiului şi introducerea de medicamente în scop terapeutic.

Tratament. Intrucît antibioticele utilizate pe cale generală sînt complet ineficace, tratamentul sinuzitei maxilare cronice se face prin acţiune directă asupra sinusului. Unele sinuzite se vindecă prin puncţii repetate şi introducerea de antibiotice cu cortizon, alfachimiotripsină, vaccinuri.

Examenul stomatologic şi radiografia dentară permit excluderea focarelor dentare în cauză.

Existenţa de leziuni ireversibile ale mucoasei impun îndepărtarea acesteia. Operaţia clasică descrisă de Caldwell Luc constă în trepanarea sinusului prin fosa canină cu churetajul mucoasei şi drenajul sinusului prin breşa practicată în meatul inferior.

Tratamentul medical şi chirurgical va fi completat printr-un tratament de fond pentru a acţiona asupra unor factori etiologici: desensibilizare specifică în caz de alergie suprainfectată, vitaminoterapie, cură climatică uscată, cure termale sulfuroase la Slănic Moldova, Govora etc.

3. ETMOIDITA CRONICA SUPURATA

Se prezintă sub două forme clinice: asociată la o sinuzită frontală, maxilară sau sfenoidală sau limitată numai la etmoid.

a. Etmoidita asociată cu o sinuzită fronto-maxilară sau sfenoidală.

Sinuzita frontală de oarecare durată infectează inevitabil etmoidul anterior în timp ce sinuzita maxilară se propagă mai frecvent la etmoidul posterior şi de aici în continuare la sinusul sfenoidal.

Infecţia etmoidului nu rămîne compartimentată şi se extinde rapid la întreg labirintul etmoidal ceea ce face posibil în continuare afectarea sinusului frontal prin intermediul etmoidului fenomen care se poate produce şi în sens invers.

Leziunile anatomice constau în edem inflamator al mucoasei etmoidului urmat de osteită rarefiantă a septurilor intercelulare astfel că etmoidul devine un burete purulent.

Clinic etmoidita anterioară se confundă cu sinuzita frontală dar uneori preponderează şi se manifestă prin durere spontană sau la presiunea unghiului intern al orbitei (semnul lui Grunwald). Puroiul prezent în meatul mijlociu înconjură mase polipoide de aspect inflamator.

Etmoidita posterioară este clinic asimptomatică dacă nu este asociată cu o sinuzită maxilară. Practic se manifestă printr-o scurgere purulentă în rinofaringe obiectivată la rinoscopie posterioară prin prezenţa puroiului deasupra cornetului mijlociu şi pe bolta rinofaringelui.

b. Etmoidita cronică supurată limitată la etmoid definită ca empiem închis a etmoidului se caracterizează prin obstrucţia completă a orificiilor celulelor etmoidale prin leziuni inflamatorii şi fibrocicatriciale. In acest mod puroiul rămîne sub tensiune în etmoid

care este transformat într-o cavitate unică prin necroza septurilor intercelulare.

Clinic, simptomele se reduc la cefalee cu sediul frontal sau occipital. In absenţa examenului radiografic care permite precizarea diagnosticului empiemul închis se trădează prin apariţia unei complicaţii mai frecvent orbito-oculară.

Tratament. Etmoiditele deschise se tratează mai întîi medical prin pulverizaţii sau aerosoli cu antibiotice, sulfamide, vaccinuri cu acţiune locală. Se mai pot asocia aerosoli cu ape sulfuroase (Nicolina, Slănic nr.3, Govora nr.7)

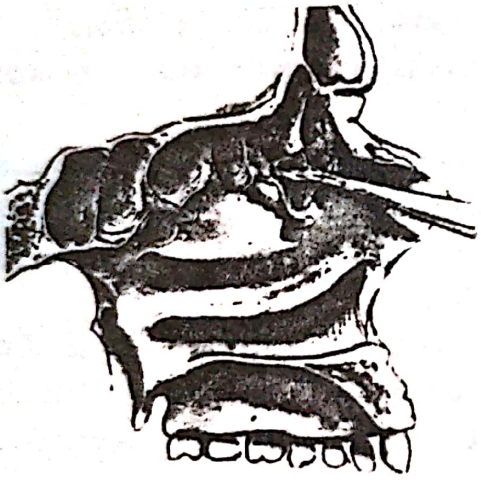

Fig.49.
Etmoidectomie pe cale endonazală. Cureta progresează dinainte îndărăt şi de sus în jos în labirintul etmoidal

Dacă tratamentul medical nu determină rezultate favorabile după 8 - 10 zile se practică etmoidectomia pe cale endonazală şi numai în caz de supuraţie orbitară sau de sinuzită frontală asociată se intervine pe cale externă. Acelaşi tratament se aplică şi pentru empiemul închis al etmoidului.

SINUZITA SFENOIDALA CRONICA

Afectarea singulară a sinusului sfenoidal se întîlneşte doar în 5 % din cazuri, fiind de obicei asociată cu o altă sinuzită, frontală şi mai ales maxilară. Sinuzite sfeniodală constituie de obicei un element supraadăugat la o etmoidită cronică sau o sinuzită maxilară, de aceea simptomatologia se confundă cu ansamblul maxilo-etmoidal. Singurul semn clinic care îi este propriu constă într-o rinoree purulentă cu drenaj în cavum.

Sinuzita sfenoidală poate fi deschisă în care caz se traduce prin prezenţa de puroi în cavum a cărui etiologie este de obicei ignorată şi bolnavul este tratat fără succes pentru o rinofaringită rebelă.

Sinuzita sfenoidală închisă determină dureri continui cu sediul în fundul orbitei sau occipital întretăiate de crize paroxistice. Datorită raportului anatomic cu nervul optic, sinuzita sfenoidală poate genera o nevrită optică infecţioasă cu prognostoc funcţional grav

sau mai rar se poate complica cu o meningită

Diagnosticul de sinuzită sfenoidală intuit prin rinoscopie posterioară va fi confirmat prin radiografia bazei craniului, prin cateterism sau puncţia sinusului sfenoidal.

Tratamentul constă în drenajul sinusului care se poate realiza prin diverse procedee (trans septal, transetmoidal, transmaxilar) izolat sau în cadrul unei intervenţii de Lima cînd sînt afectate mai multe sinusuri de aceeaşi parte.

SINUZITELE CRONICE LA COPIL

La vîrsta copilăriei sinuzita cronică se confundă de obicei cu o rinofaringită cronică.

SINUZITA MAXILARA LA COPIL se constituie ca entitate clinică începînd de la vîrsta de 5-6 ani şi prezintă o serie de caractere particulare. Pe lîngă originea sa rinogenă, factorul teren reprezentat printr-o polisensibilitate specifică sau nu, este adeseori evident. Leziunile anatomice sînt în general discrete manifestate prin edem al mucoasei şi supuraţie minimă.

Infecţia este monomicrobiană fiind incriminat pneumococul.

Sinuzita cronică este de obicei latentă fără dureri şi se manifestă ca o rinită cronică cu reacutizări în sezonul rece cu rinoree mucopurulentă şi obstrucţie nazală. Adeseori îmbracă o simptomatologie de împrumut: tuse nocturnă, otoree tubară, rinofaringite repetate, pseudoadenoidism, laringo-traheite şi stări recidivante subfebrile în timpul crizelor de reîncălzire. Adeseori afectarea stării generale a copilului este singura manifestare a sinuzitei.

Examenul foselor nazale evidenţiază doar secreţii minime în meatul mijlociu şi o inflamaţie a cornetului mijlociu, vegetaţii mai mult sau mai puţin infectate.

Diagnosticul se precizează prin radiografie urmată de o puncţie exploratoare care este frecvent pozitivă.

Tratamentul este esenţial conservator şi constă în pulverizaţii şi aerosoli cu antibiotice, Cortizon, Alfachimiotripsină şi vaccinuri care se pot introduce şi în sinusuri după ce se practică spălătura sinuzală prin puncţie. In acelaşi timp se va face o desensibilizare specifică şi nespecifică dat fiind importanţa factorului alergic în producerea acestor sinuzite. Cura climatică uscată, cura helio-marină, crenoterapia cu ape sulfuroase, sînt de real folos în modificarea favorabilă a terenului.

ETMOIDITA CRONICA LA COPIL

Această frecventă localizare este inseparabilă de rinitele cronice şi de rino-faringite la care se asociază. Teremul are un rol fundamental în geneza şi întreţinerea etmoiditei cronice. Spre deosebire de sinuzita maxilară care se vindecă, etmoidita cronică se prelungeşte adeseori indefinit de cauza deficientelor de ordin general: alergie, limfatism, cu micropoliadenopatie, distonie neurovegetativă sau spasmofilie.

Simptomatologia este banală: obstrucţie nazală, rinoree purulentă, otite seroase acute şi cronice, supuraţii otice, episoade laringo traheale şi bronşice.

Existenţa unui teren alergic este dificilă de evidenţiat la copil, de aceea se vor cerceta alergenii mai frecvent întîlniţi la această vîrstă aşa cum am arătat la alergia rino-sinuzală. In unele cazuri, afecţiunea etmoidală este integrată într-un sindrom ce cuprinde întreg arborele aerian şi se însoţeşte îndeosebi de bronşectazie.

Tratamentul etmoiditelor la copil este esenţial medical. Se utilizează antibiotice, enzime proteolitice în aerosoli sau după metoda deplasării a lui Proetz. Se recomandă de asemeni cură climatică, cură cu ape arsenicale şi sulfuroase. Apele minerale sînt cu atît mai utile, dacă este şi o bronşectazie asociată. Bineînţeles rămîne problema modificării teremului şi combaterea alergiei prin metodele deja preconizate.

32 ALERGIA RINO-SINUSALA

Imunitatea se defineşte ca moştenirea unor facilităţi protective apărute şi perfecţionate în interacţiunea diverselor generaţii succesive de vieţuitoare şi mediul ambiant, caractere care se transmit urmaşilor. Fenomenele de imunitate se dezvoltă însă în fiecare organism, la contactul cu substanţele agresoare din mediul ambiant (imunitate naturală, imunitate căpătată).

Structurile de şoc care intervin cu rol decisiv în imunitate sînt: tegumentele şi mucoasele, sîngele, celulele cu potenţă fagocitară, sistemul limfatic, proteinele serice şi din alte umori ale organismului.

Imunitatea poate fi nespecifică sau naturală atunci cînd structurile cu rol în imunitate anihilează mai multe tipuri de agenţi agresori, şi imunitatea specifică atunci cînd sub acţiunea agentului

agresor se modifică structural şi funcţional şi devin eficiente distrugînd numai agentul respectiv.

In unele cazuri prezenţa agentului agresor (alergen) induce modificări care se deosebesc fiziopatologic de reacţiile imunologice de apărare a organismului şi iau denumirea de reacţii hiperergice de hipersensibilizare sau anafilactice.

In interacţiunea organismului cu diverşi agresori externi, de multe ori cele două tipuri de reacţie: imune (de apărare) şi de hipersensibilizare se intrică mărind şi diversificînd răspunsul organismului.

In reacţiile hiperergice care sînt de o mare diversitate intervin unii factori care sînt prezenţi şi în imunitatea protectivă: anticorpi, limfocite, leucocite, macrofage. Reacţiile la care iau parte anticorpii se produc mult mai rapid şi iau denumirea de reacţii hiperergice cu anticorpi sau imediate. Cele la care participă limfocitele se produc mai lent şi au fost denumite reacţii de tip întîrziat. In totalitate se descriu cinci tipuri de hiperergie dintre care pentru alergia rino-sinuzală sînt mai importante tipul I sau anafilactic care cuprinde boala serului, rinita periodică, urticaria, alergia medicamentoasă, astmul etc. şi tipul de reacţie tardiv asemănător alergiei tuberculinice care înglobează alergia infecţioasă, eczema alergică, infecţia streptococică, unele infecţii virotice, micotice etc.

Manifestările rino-sinuzale ale alergiei sînt extrem de frecvente, încît se consideră că 80 % din modificările funcţionale şi morfologice ale mucoasei sînt probabil de origine alergică.

Introducerea în organism a unei substanţe străine (antigen sau alergen) determină formarea de substanţe antagoniste specifice (anticorpi) numai la indivizii cu o anume structură denumiţi atopici adică moştenesc o condiţionare genetică la alergen (Coca şi Cookes).

Intr-o primă etapă alergenul modifică funcţional şi structural limfocitul T care activează limfocitul B. Acesta secretă imunoglobuline E denumite reagine care se fixează pe suprafaţa mastocitelor din ţesuturile nazale. La agresiuni ulterioare ale antigenului creşte cantitatea de reagine şi determină degranularea mastocitului care pune în libertate mediatori chimici ai anafilaxiei: histamină, bradichinină, acetilcolină, heparină etc., responsabile de perturbările funcţionale şi structurale ale mucoasei. Reacţia este în funcţie de intensitatea agresiunii (conflict antigen anticorp), structura ţesutelor, vascularizaţie, cît şi de sensibilitatea organismului,

adică teremul general al individului.

Etiologie: Mucoasa respiratorie este cu deosebire expusă la alergeni de contact prin inhalaţie: polen, spori de ciuperci, graminee, substanţe chimice, praf de casă, păr şi epiderme de animale.

Praful de cameră (polizaharide) care nu trebuie confundat cu praful de stradă îşi datorează acţiunea alergenică în 60-80 % din cazuri unor acarieni din descuamaţiile umane. Se mai descriu cazuri de alergizare la un alt acarian utilizat pentru hrana peştelui din acvarium. Alţi alergeni sînt reprezentaţi de substanţe introduse de medic în scop curativ în organism (penicilină, aspirină, pyran, algocalmin, seruri care conţin albumine umane etc.), ingestia unor alimente (fragi, căpşuni etc.), înţepătura unor insecte.

In alte situaţii se produce o alergie de grup produsă de substanţe terpenice, sulfamide, novocainã etc. Prezenţa unor maladii parazitare sau a unor infecţii bacteriene pot incita sistemul reticulohistiocitar favorizînd astfel o sensibilitate faţă de un alergen de altă natură. In practică, conflictul antigen-anticorp se produce de o manieră variabilă şi circumstanţe foarte complexe. Intre sensibilitatea strict specifică sau alergia veritabilă şi sensibilitatea nespecifică generală faţă de orice excitant denumită şi patergie există numeroase forme intermediare reprezentate de polisensibilizări.

Terenul alergic. Aşa cum am arătat efectele conflictului antigen-anticorp nu determină reacţii patologice decît dacă terenul bolnavului este favorabil. Terenul depinde de sumarea a diferiţi factori dar uneori fiecare din ei se conturează ca singurul element cauzal: a) hereditatea, alergia atopică, este un factor de necontestat îndeosebi în manifestările alergice la tineri, b) perturbări de metabolism în special tendinţă la alcaloză, c) tulburările în funcţia proteidolitică a ficatului, d) disfuncţia sistemului neuro-vegetativ prin blocajul parţial a receptorilor beta adrenergici, e) disfuncţii endocrine, f)starea psiho-intelectuală şi afectivă a individului. Este important de luat în considerare şi influenţa mediului social care favorizează multiplicarea factorilor alergici cît şi factorii de stress care cresc gradul de iritabilitate al organismului.

Toţi aceşti factori care definesc terenul concură la determinarea unui anumit prag reacţional necesar declanşării reacţiei patologice locale sau generale generată de conflictul alergen-anticorp. Ca urmare, o variaţie a terenului poate antrena deseori apariţia brutală a unei alergii nazale pînă atunci latentă. Orice maladie, sarcina, un şoc moral intempestiv, pot coborî brusc pragul reacţional antigen-anti-

corp şi fac să apară tulburările alergice. La unele organisme hipersensibile se creează veritabile condiţionări încît factori de ordin vizual, auditiv sau comemorativ pot determina criza nazală de alergie.

Anatomie patologică. Agresiunea alergică determină prin punerea în libertate a mediatorilor chimici o depolimerizare a substanţei fundamentale conjunctive care se lichefiază, o creştere a permeabilităţii capilare care favorizează edemul, o acţiune asupra sistemului reticulo-endotelial care duce la eosinofilie şi în sfîrşit o modificare a contracţiei muşchilor netezi. La nivelul mucoasei rino-sinuzale aceste perturbări se traduc prin edem, hipersecreţie spumoasă transparentă sau albicioasă, hipertrofie şi apariţia de leziuni tipice adică transformarea polipoidă a mucoasei.

Din punct de vedere histologic epiteliul este hiperplaziat, corionul este edematiat şi cu infiltraţie de eozinofile. Evoluţia se poate face spre o transformare fibroasă, progresivă a acestor leziuni, care se manifestă mai ales în zonele unde ţesutul conjunctiv este mai lax şi facilitează formarea de polipi (meat mijlociu, celule etmoidale, sinus maxilar).

Simptomatologie. Alergia rino-sinuzală determină manifestări pur alergice, poate favoriza apariţia unei infecţii supraadăugate sau poate fi simultan bacteriană şi alergică, bacteria fiind însăşi agentul agresor (alergie bacteriană).

Sindromul alergic nazo-sinuzal se caracterizează prin:

- rinoree variabilă seroasă mai frecvent la începutul evoluţiei, continuată de rinoreea mucoasă spre sfîrşitul afecţiunii;
- strănutul este un sindrom major care se caracterizează prin crize în salve prelungite asociat în general cu apariţia rinoreei;
- obstrucţia nazală nu este caracteristică. In cazul cînd se asociază cu simptomele precedente se instalează brusc şi are valoare în diagnosticul rinitei alergice;
- durerile sînt variabile şi pot îmbrăca aspectul de senzaţie de plenitudine nazală sau de sindroame dureroase cu localizare caracteristică;

Examenul obiectiv al acestor bolnavi permite de a preciza asocierea unui catar oculo-nazal reprezentat de conjunctivită roşie, lăcrămare, hidroree nazală, strănut în perioada de criză.

Examenul rinoscopic evidenţiază mucoasa nazală de aspect normal între crizele de rinită alergică. In momentul crizelor mucoa-

sa devine turgescentă, tumefiată, palidă, albicioasă decolorată, acoperită de mucus. Se pot constata de asemeni formaţiuni polipoide la nivelul meatului mijlociu.

Radiografia poate releva asocierea unor modificări patologoce a mucoasei din sinusul maxilar care apare îngroşată şi cu contur policiclic.

Forme clinice.

I. Polinoza sau rinita spasmodică periodică este cea mai caracteristică formă de alergie nazală. Se numeşte periodică pentru că se manifestă în sezonul de primăvară -vară fiind cauzată de polen. Simptomatologia este caracterizată prin crize violente de strănut, hidroree abundentă, obstrucţie nazală completă. Mucoasa este palidă edematiată şi uşor albăstrie. Eozinofilia apare rapid în timpul crizei în secreţii iar în sînge ajunge la 500-800 elemente pe mm^3. Dacă există şi o infecţie concomitentă scade numărul de eozinofile şi cresc leucocitele neutrofile. Crizele se pot repeta în cursul aceleiaşi zile sau în zilele următoare fiind însoţite constant de congestie conjunctivală şi lăcrămare.

In cursul anilor următori crizele devin mai puţin violente şi coriza mai puţin periodică. Simptomele din cursul crizelor se atenuează, şi se intricã cu alte manifestări ca: eczema, urticaria, edem Quincke.

II. Rinita spasmodică aperiodică. Această coriză se poate întîlni în orice perioadă a anului în raport de contactul cu alergenul respectiv. Alergenii mai des întîlniţi sînt pneumoalergenii reprezentaţi de praf de cameră, descuamaţii şi salivă de animale care determină crize de rinită, cefalee după o scurtă expunere a individului. Alţi alergeni întîlniţi sînt particole de textile, spori de ciuperci, alimente (brînză, cartofi, lapte), medicamente şi produse chimice (conservanţi etc.), antigeni bacterieni. La copil se va reţine mai întîi rolul primordial al prafului de cameră şi de lenjerie şi apoi se va lua în considerare candida albicans, germenii bacterieni etc. Manifestările corizei aperiodice pot interesa în întregime mucoasa rinosinuzală dar se pot întîlni şi forme parţiale sau foarte localizate de alergie rino-sinuzală: manifestări otice limitate unilateral, edem de luetă etc. In timp coriza aperiodică se atenuează progresiv şi pregăteşte grefarea infecţiei secundare.

III. Rino-sinuzitele polipoide. Modificările histopatologice se produc prin repetarea rinitei alergice la nivelul mucoasei meatului mijlociu, a celulelor etmoidale sau în sinusul maxilar. Ele apar

sub forma de polipi unic sau multipli, care cu timpul cresc de volum şi pot obstrua parţial sau total fosele nazale. Existenţa acestor polipi împiedică drenajul normal din sinusuri deschizînd calea infecţiei rino-sinuzale sau prin obstrucţia bilaterală produce modificări în ritmul, frecvenţa şi amplitudinea respiraţiei cu implicaţii în hematoză, apariţia de afecţiuni laringo-traheo-bronho-pulmonare. Polipoza nazală de etiologie alergică se caracterizează prin bilateralitate, prezenţa unei eozinofilii sanguine, în secreţii şi în polipi.

IV. Alergia sinuzală şi infecţia. Majoritatea sinuzitelor alergice se datoresc unui alergen de contact. Secreţia cu caracter mucos este adeseori sterilă şi conţine eozinofile. Dacă alergia nazală se întîlneşte la 10 % din populaţie, sinuzita alergică se întîlneşte la 5 %. Secreţia nazală care în mod normal este uşor acidă, la alergici are tendinţa alcalină ceea ce duce la reducerea acţiunii antibacteriene a lizozimului, favorizînd astfel infecţia.

In ceea ce priveşte alergia bacteriană adevărată este dificil de a stabili raportul bacterie-alergie.Se consideră mai frecvent că se produc reacţii încrucişate cu alergeni la care bolnavul este sensibilizat.

Alergizarea bacteriană spre deosebire de acea prin polen şi praf se face continuu prin toxine şi substanţe proteolitice. La ora actuală nu există probe sigure care să depisteze o alergie bacteriană. Dacă se incriminează alergia bacteriană trebuie să ne gîndim mai întîi la o infecţie latentă persistentă şi îndeosebi la o infecţie focală în care probele cutanate pozitive, eozinofilia, suflatul frecvent al nasului, hidroreea, obstrucţia nazală cu polipi, edem al ţesutelor, mucoasă palidă, îngroşarea mucoasei din sinusuri sînt semnificative în acest sens. Confirmarea alergiei bacteriene depistată prin teste cutanate se face prin rezultatele bune terapeutice obţinute prin desensibilizare bacteriană, antibioterapie. In alte cazuri vaccinările standard actuale şi mai ales autovaccinurile realizate cu germeni prelevaţi din rinofaringe au dat rezultate bune în alergiile bacteriene.

In concluzie infecţia predispune la alergie şi invers, sensibilizarea anterioară scade rezistenţa faţă de infecţii luînd naştere un cerc vicios.

V. Alte alergii respiratorii înalte. Alergia nazo-sinuzală nu este singura formă de alergie în domeniul O.R.L. Se constată frecvent asocierea sau prezenţa izolată a altor forme cum sînt: faringita alergică, laringita alergică, laringo-traheita alergică.

VI. Asocierea alergiei O.R.L. cu alergia respiratorie traheo-bronho-pulmonară. In acest cadru intră în discuţie astmul, traheo -

bronşita spasmodică şi asocierea lor într-o formă variabilă cu alergia rino-sinuzală.

In alergia atopică astmul se observă în 40 % din cazuri iar în forma neatopică în 15 % din cazuri. Hemofilus influenzae care are rol în patogenia bronşitei, sinuzitei şi otitelor, este frecvent cultivat şi la astmatici. Infecţiile repetate virotice şi bacteriene activează infecţia latentă cu hemofilus.

Este excepţional ca un astmatic să nu prezinte în timpul îndelungatei maladii, simptome de coriză spasmodică. In ceea ce priveşte asocierea lor există 3 posibilităţi: a) o coriză spasmodică periodică sau aperiodică precede cu mulţi ani apariţia astmului. b) Manifestările nazale paroxistice alternează cu crize astmatiforme. c) Manifestările rinosinuzale evoluează în acelaşi timp cu cele bronşice existînd după bolnav o predominenţă a unora faţă de celelalte.

Diagnosticul rinitelor şi rino-sinuzitelor alergice se precizează în cele mai multe cazuri prin anamneză alergologică, examenul clinic, de laborator şi teste cutanate bine efectuate şi corect interpretate. Pentru precizarea diagnosticului reamintim principalele argumente: caracterul exploziv al manifestărilor clinice, asocierea variabilă cu alte forme de manifestări alergice, unitatea de timp şi loc în apariţia tulburărilor respiratorii, vîrsta individului (copil sau adult tînăr) terenul familial alergic, criterii biologice (hipereozinofilia sanguină, testele de fixare a histaminei, teste cutanate cu alergeni mai frecvenţi: antigeni polenici, praf de casă, fungi atmosferici, peri şi epiderme de animale), dozajul de imunoglobuline E.

Tratamentul este complex şi de lungă durată acţionînd în mai multe direcţii: suprimarea alergenului, desensibilizare specifică sau nespecifică pentru a opri formarea de anticorpi, evitarea conflictului alergen -anticorpi, modificarea pragului reacţional al teremului, suprimarea focarelor infecţioase cronice, suprimarea de parazitoze.

In această idee tratamentul poate fi împărţit în tratament general şi tratament local.

Tratamentul general medical constă în acţiunea asupra diferitelor nivele a procesului patogenic sub două forme: 1) tratament specific de desensibilizare care acţionează asupra conflictului antigen - anticorp.

In polinoze desensibilizarea specifică de tip sezonier se poate face prin injectarea intradermică de doze minime de extract de polen sub controlul direct al alergologului. In rinitele alergice aperiodice eficacitatea tratamentului desensibilizant cu alergenii

sau autoalergenii cei mai frecvenţi, depinde de cooperarea bolnavului cu medicul specialist. In prealabil este necesar de a încerca suprimarea alergenului din microclimatul bolnavului. Se vor suprima cauzele de inhalaţie de pulberi (polizaharide) cu provenienţă din covoare, perdele, lenjerie, animale de casă, unele medicamente etc. 2) tratament simptomatic care cuprinde: medicaţie antialergică, medicaţie antiinflamatorie, antiinfecţioasă şi medicamente modificatoare ale terenului.

a. Medicamentele antialergice nespecifice sînt numeroase: antihistaminice de sinteză (Romergan, Feniramin, Tavegyl, Fenistil) care diminuă sau anihilează conflictul antigen-anticorp împiedicînd eliberarea de histamină. Gamaglobulinele asociate sau nu cu microdoze de histamină au efecte favorabile în rinopatiile alergice. Cromoglycatul disodic (inhalat 4 capsule în 24 de ore sau pe cale bucală)are un efect deosebit de favorabil. In ce priveşte acţiunea altor medicamente de desensibilizare nespecifică ca autohemoterapia, peptone,calciu, sulfat de magneziu, vitamine etc. sînt întrebuinţate în cazurile dificile în asociere cu alte terapeutice.

b. Medicaţia antiinflamatorie combate inflamaţia rinosinuzală şi eventual trahco-bronşică, avînd în ambele cazuri o acţiune antiexsudativă. Cel mai valoros medicament este cortizonul utilizat pe cale bucală, intramuscular în forma Retard şi în aplicaţie locală.

In general Cortizonul va fi utilizat cînd se dovedeşte caracterul invalidant al maladiei şi în caz de eşec al celorlalte procedee terapeutice care includ şi desensibilizarea specifică. Astfel, Cortizonul va fi indicat mai ales în corizele spasmodice periodice sau aperiodice severe şi în polipozele nazale bilaterale şi recidivate. In general corticoterapia pe cît posibil va fi de scurtă durată.

c. Medicaţia antiinfecţioasă este reprezentată de antibiotice şi vaccinuri.

Antibioticele se întrebuinţează în formele de alergii suprainfectate sau în caz de infecţii latente cînd se va cerceta concomitent un focar nazal sau sinuzal. Se preferă sulfamide, eritromicina sau cicline pe perioade scurte şi numai excepţional în infecţii rinosinuzale importante şi cronice se poate prelungi mai mult timp. Nu se va utiliza penicilina chiar sintetică a cărei caracter adesea a - lergizant este bine stabilit.

Vaccinurile antiinfecţioase trebuie să fie sistematic pre - scrise la toţi bolnavii care prezintă manifestări rinosinuzale,bronşice sau asociate, recidivante sau prelungite. Este necesar ca vacci—

noterapia să fie precedată de vaccinarea antigripală care împiedică suprainfecţiile trenante. Adeseori vaccinoterapia completată de antibioterapie în momentul perioadelor acute infecţioase este suficientă pentru a preveni sau vindeca afecţiunea.

d. Medicamente modificatoare ale terenului. In raport cu importanţa factorilor cauzali este necesar de a acţiona electiv pentru fiecare caz particular. Se vor utiliza sedative nervoase, psihoterapie, cure de relaxare pentru modificarea stării psiho-intelectuale şi afective, modificarea sistemului nervos vegetativ prin simpaticomimetice, acopunctură, reflexoterapie, asupra troficităţii ţesutelor prin vitaminoterapie B, C, D, tratament neuroendocrin prin Cortizon, A.C.T.H., normalizarea funcţiilor hormonilor ovarieni etc., cură termală şi climatică (Slănic Moldovenesc, Govora etc.).

II. Tratamentul local îmbracă forme multiple de aplicare.

Se începe cu vazoconstrictive locale (Cocaină, Efedrină, Adrenalină) cu scopul de a debloca fosele nazale. Se pot utiliza asocieri de Efedrină şi Hidrocortizon instilaţii sau aerosoli, pulverizaţii diverse, ape sulfuroase, efedrină sau cu produse tipizate (Fedrocaină, extracte de nămol etc.).

Cortizonul se poate aplica local şi în injecţii în mucoasa cornetului inferior.

Pentru diminuarea de volum a cornetului inferior se mai utilizează electrocoagularea, galvanocauterizarea, cauterizări chimice, crioterapia. Pentru sinuzitele cronice alergice se practică spălături şi drenajul sinusurilor, instilaţii medicamentoase intrasinuzale (Cortizon, antibiotice, vaccinuri).

Tratamentul chirurgical este indicat numai pentru sinuzite cronice alergice rebele la tratament şi pentru polipoze nazale obstruante care produc tulburări accentuate în respiraţie. Indicaţiile operatorii trebuie să fie cît mai restrînse pentru a nu agrava procesul alergic.

Secţiunea nervului vidian diminuă considerabil tendinţa la edem şi infiltraţie şi evită frecvent recidiva.

Prognostic. Terapeutica modernă specifică şi nespecifică determină rezultate excelente în 80 % din cazuri dar ea trebuie condusă un timp îndelungat. Chiar cînd sindromul nu este tipic alergic vor trebui căutate elemente caracteristice pentru a începe tratamentul şi a evita cronicizarea, suprainfecţia sau recidivele.

In concluzie se degajă trei noţiuni

- alergia respiratorie este o boală generală în care fac-

torul individual joacă un rol primordial;

- colaborarea O.R.L. - pneumolog - alergolog - este necesară deşi nu rezolvă totdeauna afecţiunea;

- indicaţiile operatorii în genere în domeniul O.R.L. trebuiesc puse cu mare prudenţă (sept, amigdale, vegetaţii, simuzite).

POLIPOZA RINO-SINUZALA

Se înglobează sub această denumire formaţiuni rotunjite, ovoide, de culoare albicioasă ca vezica de peşte, translucide care pornesc din meatul mijlociu şi în timp obstruiază fosa nazală corespondentă.

Considerate în mod eronat ca tumori (mixoame), polipii nazali reprezintă în realitate o infiltraţie prin edem a mucoasei din meatul mijlociu şi eventual din sinusul maxilar. Mucoasa din meatul mijlociu este subţire, mai puţin aderentă şi cu o structură conjunctivă mai laxă, caractere care permit degenerescenţa edematoasă.

Etiologia acestei degenerescenţe edematoase rezidă în existenţa unei infecţii evidente sau latente etmoidale sau în sinusul maxilar şi mai frecvent se datoreşte alergiei care prin repetare determină modificări histo-patologice sub formă de polipi. Am arătat deja caracterul bilateral al polipozei nazale alergice şi frecventa asociere cu astmul bronşic.

Polipoza rino-sinuzală este asociată uneori cu dilataţia bronşiilor (sindromul lui Kartagener, Mounier-Kuhn) sau asociată cu depuri epidermice în conductul auditiv extern.

Anatomo-patologic, polipii au totdeauna aceeaşi structură. Corionul mucoasei este destins prin infiltraţie seroasă, bogată în fibrină şi o tramă onjunctivă unde domină fibroblaşti. După caz polipii au o consistenţă relativ fermă mai ales cînd ajung în vestibulul nazal şi sînt supuşi la solicitări mecanice sau din contra au un conţinut lichid (polipi chistici sau pseudochistici). Dacă elementul alergic este evident se constată o infiltraţie variabilă de polinucleare, limfocite şi eosinofile.

In raport cu caracterele clinice se disting 4 varietăţi principale de polipoză rino-sinuzală:

1. Polipoza nazală banală, este mai frecventă la adult decît la copil.

Se manifestă clinic prin obstrucţie nazală progresivă asociată după caz cu fenomene de coriză spasmodică. Datorită edemului care se instalează treptat va apare secundar hiposmia şi anosmia. La examenul rinoscopic se constată o formaţiune unică sau multiple ovoide

albicioase care ies de sub cornetul mijlociu şi care contrastează cu culoarea roşie a mucoasei nazale. Polipii nazali sînt acoperiţi de o mucoasă netedă, fără ulceraţii, sînt moi şi nedureroşi la palpare cu stiletul. Cu timpul, polipii cresc în număr şi volum, ocupă întreaga fosă nazală şi se exteriorizează prin narină. De asemeni ei pot umple cadrul choanal fiind vizibili la rinoscopie posterioară.

Examenul radiografic precizează existenţa unei etmoidite manifeste precum şi participarea sinusului maxilar în formarea polipozei nazale. Se pot folosi şi radiografii cu substanţe de contrast (lipiodol).

Polipoza nazală în general nu comportă gravitate, determinînd în schimb o jenă respiratorie care devine progresiv insuportabilă, anosmie, tulburări de ventilaţie la nivelul trompei lui Eustache, manifestări traheo-bronho-pulmonare induse de respiraţia bucală.

Tratamentul polipozei nazale va fi diferenţiat după etiologie. Polipoza nazală alergică beneficiază de terapie complexă medicală antialergică (vezi alergia sinuzală) şi numai polipoza nazală obstructivă beneficiază de tratament chirurgical.

Polipoza nazală de etiologie infecţioasă nu se rezolvă numai prin simpla ablaţie a polipilor. Vindecarea definitivă se obţine prin etmoidectomie simplă, asanarea sinusului maxilar prin terapie medicală sau chirurgicală asociată de obicei cu etmoidectomia sau în cadrul unei intervenţii mai largi de tip de Lima.

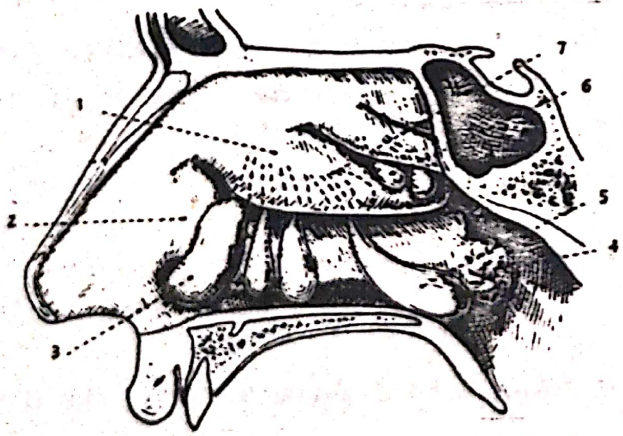

Fig.50.
Polipoza nazală
1. Cornet mijlociu
2. Zona preturbinală
3,5. Polipi
4. Hipertrofie coadă cornet inferior
6. Polipi din etmoidul posterior
7. Inserţia polipilor în meatul mijlociu

2. <u>Polipul choanal</u> denumit şi polipul solitar descris de Killian are originea aproape constant în sinusul maxilar şi caracterul său principal este de a fi unic. Deşi are originea în sinusul maxilar de care este unit printr-un lung pedicol, polipul solitar se dezvoltă în rinofaringe şi ajunge la un volum care îl obligă să coboare chiar în bucofaringe fiind vizibil la simpla deschidere a ca -

vităţii bucale. Structura sa are un pronunţat caracter pseudo-chistic dar uneori daterită contactului cu vălul palatin devine fibros şi se pretează la confuzie cu fibromul de rinofaringe.

Clinic, determină obstrucţie nazală unilaterală care cu timpul devine completă. Rinoscopia anterioară ignoră adeseori pedicolul, în schimb rinoscopia posterioară evidenţiază polipul ca o masă rotunjită de culoare albă sau roşietică cu sediul în cavum.

Ablaţia polipului se face de obicei pe cale nazală prin secţiunea pedicolului ca un croşet sau cu pensa Luc. Din cauza frecvenţei recidive este necesară cura chirurgicală a sinusului maxilar care poate conţine mase polipoide.

3. Polipoza nazală deformantă şi recidivantă la tineri (Sindromul Woakes)

Afecţiunea apare între 15-20 ani şi se caracterizează prin polipoză nazală care antrenează turburările scheletului facial la nivelul etmoidului cu deformarea rădăcinii nasului care este mult lărgită prin împingerea în afară a oaselor proprii nazale.

Fig.51.
Polipoză nazală deformantă cu evoluţie îndelungată

Polipoza deformantă antrenează o obstrucţie nazală bilaterală progresivă cu rinolalie închisă şi pansinuzită cronică supurată.

Cauzele polipozei deformante sînt imprecis definite. Se invocă rînd pe rînd sifilisul, alergia, muco-viscidoza etc.

Tratamentul constă în ablaţia polipilor şi churetajul etmoidului cît mai complet posibil pe cale nazală. Afecţiunea este de obicei recidivantă iar vindecarea nu survine decît după mai multe intervenţii cînd mucoasa etmoidală a fost înlăturată în totalitate.

4. Etmoido-antrita polipoidă asociată cu dilataţia bronsică.

In acest cadru polipoza nazală poate fi asociată cu dilataţia bronşiilor (sindromul Mounier-Kuhn) sau cu o inversiune a organelor intratoracice (triada lui Kartagener). Se consideră actualmente că etmoido-sinuzita şi bronşita reprezintă o singură şi aceeaşi manifestare a unei alterări identice a întregii mucoase a tractului respirator.

Afecţiunea apare în general în copilărie şi se manifestă clinic, fie la nivelul aparatului bronho-pulmonar, fie în căile respiratorii superioare. In această a doua eventualitate bolnavul elimină secreţii purulente abundente cu provenienţă din sinusuri iar la examenul rinoscopic se constată polipi de aspect banal şi volum variabil. Se degajă concluzia că în polipoza nazală la copil însoţită de rinoree purulentă, dilataţia bronşică este frecventă încît este necesar a fi cercetată sistematic.

Cu privire la terapeutica afecţiunii s-a preconizat reţinerea chirurgicală considerînd a fi o maladie de sistem. Intrucît se consideră de alţi specialişti că infecţia nazală agravează leziunile bronho-pulmonare, apare necesitatea unui tratament eficace.

In general dacă respiraţia nazală nu este jenată la copil de prezenţa polipilor se poate efectua un simplu drenaj pe cale endonazală şi tratament medical antiinfecţios. Dacă polipii obstruează fosele nazale şi recidivează constant se practică o intervenţie chirurgicală mai extinsă îndeosebi după vîrsta de 15 ani. Se pot asocia cura termală sulfuroasă, vitaminoterapia şi alte medicamente de tonifiere a organismului.

COMPLICATIILE SINUZITELOR

In raport cu numărul mare de sinuzite, întîlnite în practica zilnică, complicaţiile de vecinătate sînt rare mai ales după apariţia antibioticelor. Ele se constată mai ales la nivelul orbitei unde au raporturi mai intime cu sinusurile în timp ce complicaţiile endocraniene şi cele septice generale sînt mult mai rar întîlnite.

Etiopatogenie. Sinuzitele acute îndeosebi gripale generează mai frecvent complicaţii endocraniene iar sinuzitele cronice reîncălzite se întîlnesc aproape constant în geneza complicaţiilor orbito-oculare craniene şi endocraniene.

Căile de transmitere a procesului infecţios din sinusuri în regiunile învecinate se produc pe cale vasculară prin venele comunicante sau pe cale limfatică de-a lungul tecilor vasculare şi în al doilea rînd prin continuitate datorită proceselor osteitice care vehiculează infecţia prin pereţii sinusurilor în cavităţile vecine sau la exterior.

Predispoziţii anatomice: cavităţile sinuzale mari care au în acelaşi timp şi pereţi subţiri, contractează raporturi mai întinse cu orbita, nervul optic, meningele sau sinusul longitudinal. Legăturile venoase frecvente dintre etmoid şi orbită explică de ce apar

mai frecvent complicaţii orbitare.

Anastomozele venoase dintre mucoasa simusului frontal şi simusurile venoase diploice, explică geneza osteomielitei oaselor frontale şi a celorlalte oase plate craniene.

Predispoziţii cu caracter general, bolile infecto-contagioase care slăbesc organismul, traumatisme ale pereţilor simuzali, corpi străini, lipsa de drenaj a simusurilor, tumorile rinosimuzale supra-infectate, sinuzitele recidivate favorizează de asemeni apariţia a - cestor complicaţii.

In complicaţiile metastatice septico-pioemice mai intervin virulenţa şi felul agentului patogen, modul de recidivitate a ţesutului reticulo-endotelial.

In producerea complicaţiilor toxice ale nervului optic sau ale nervilor motori ai globului ocular un rol deosebit prezintă toxicitatea agentului patogen cît şi gradul de sensibilitate a nervilor din orbită.

1. COMPLICATIILE ORBITO-OCULARE ALE SINUZITELOR

La adult se întîlnesc mai rar ca urmare a unei sinuzite frontale acute de origine gripală. In mod frecvent ele complică o infecţie cronică a simusului frontal reîncălzită prin gripă. Excepţional se produc după o sinuzită maxilară cronică reîncălzită prin intermediul unei etmoidite.

La copil accidentele palpebrale şi orbitare sînt totdeauna consecinţa unei etmoidite acute.

Infecţia de la simusuri se exteriorizează uneori sub forma unei celulite septice, fără puroi denumită şi forma fluxionară. In majoritatea cazurilor însă se formează o colecţie purulentă care prin intermediul leziunilor de osteită ajunge sub tegumentele regiunii frontale sau pleoapa superioară, prin peretele anterior sau în orbită prin lama papiracee a etmoidului şi foarte rar prin peretele superior al simusului maxilar.

Colecţia supurată în acest mod se poate constitui în pleoapa superioară (abces palpebral), sub periostul orbitar (abces subperiostic), sau în grăsimea orbitară (flegmon al orbitei).

a. Forma fluxionară : se întîlneşte îndeosebi la copil şi se manifestă clinic prin apariţia bruscă de semne alarmante care dispar tot aşa de rapid sub efectul unui tratament precoce şi bine condus. In perioada de formare se formează un edem inflamator în pleoapa superioară care apare puternic tumefiată sau în orbită determinînd o protruzie a globului ocular însoţită deseori de chemozis.

In copilărie acest incident este provocat de o etmoidită simplă care dispare fără sechele. La adult celulita orbitară constituie un episod al unei supuraţii cronice sinuzale reîncălzită. Febra este puţin crescută şi totul se reduce la fenomenele locale descrise.

b. Forma supurată: se poate întîlni şi la copil dar survine mai frecvent la adult cu ocazia unei reîncălziri a unei sinuzite cronice cunoscute sau latente, printr-o coriză banală sau gripală.

Semnele generale apar brusc şi se manifestă prin febră care poate ajunge pînă la 40°, dureri frontale vii, cefalee intensă adeseori frisoane. Sînt situaţii cînd constituirea supuraţiei orbitare se face cu semne minime generale deoarece focarul de osteită s-a constituit latent şi a permis în mod insidios penetraţia puroiului sub tegumente.

In momentul constituirii abcesului rinoreea purulentă se opreşte, puroiul avînd altă cale de drenaj şi meatul mijlociu apare liber. La exterior însă, semnele sînt diferite după cum abcesul se constituie în pleoapa superioară sau în orbită.

- In abcesul palpebral pleoapa superioară se tumefiază progresiv pînă maschează globul ocular care nu prezintă nici protruzie nici chemozis şi nici diminuarea mobilităţii oculare. Această tumefiere foarte dureroasă la presiune creşte progresiv pînă puroiul ajunge la piele şi se exteriorizează.

- Supuraţia orbitară se prezintă mai întîi sub aspectul unui abces subperiostic care determină un edem de vecinătate prin infiltraţia conţinutului orbitar. In consecinţă apare deplasarea globului în jos şi în afară, chemozis discret şi un grad de durere la presiunea globului ocular. Este de reţinut că mişcările globului ocular sînt conservate în acest stadiu.

In continuare, abcesul subperiostic se poate deschide spontan la pielea din unghiul intern al orbitei sau difuzează în cavitatea orbitară şi determină un flegmon al orbitei.

Flegmonul orbitei odată constituit determină fenomene generale grave şi manifestări locale importante. Pe lîngă existenţa unui edem palpebral foarte intens, se constituie un chemozis important cu importantă deplasare a globului ocular a căror mişcări devin limitate şi apoi complet oprite.

Prognosticul funcţional este grav iar prognosticul vital rezervat prin apariţia unei complicaţii meningeale sau excepţional apariţia unei tromboflebite de sinus cavernos.

Tratament. In formele fluxionare simple tratamentul cu anti - biotice şi cortizon determină o retrocedare rapidă a fenomenelor inflamatorii şi vindecare fără sechele.

In situaţia cînd vindecarea nu se obţine rapid în cîteva zile, trebuie să bănuim existenţa unui focar de supuraţie în profunzime care impune intervenţia chirurgicală.

La copil intervenţia se va limita la incizia tegumentelor drenajul colecţiei urmat la cîteva zile de chiuretajul focarului de osteită etmoidală.

La adult pentru abcesele palpebrale şi subperiostice se va proceda într-un prim timp la incizia şi drenajul abcesului şi în al doilea timp se practică intervenţia chirurgicală pe simas frontal şi etmoid stabilind un larg drenaj în fosele nazale.

Aparatul lacrimal poate fi interesat deseori de aceste complicaţii care produc atrezia canalului şi apoi dacriocistită. Aceasta se traduce prin epiforă, tumefiere roşie în unghiul intern al ochiului. Tratamentul constă în rezolvarea complicaţiei orbitare şi a focarului nazo-sinuzal. Dacă s-a constituit o dacriocistită cronică se practică ablaţia sacului lacrimal sau dacrio-cisto-rinostomie.

2. <u>COMPLICATIILE CRANIENE SI ENDOCRANIENE ALE INFECTIILOR RINO - SINUZALE</u>

Au devenit excepţionale la ora actuală graţie depistării precoce a sinuzitelor şi antibioterapiei corect aplicate.

Modalităţile de producere se datoresc propagării infecţiei pe cale directă osteitică sau prin intermediul sistemului venos şi al sinusurilor diploice a lui Breschet.

a. <u>OSTEOMIELITA OASELOR CRANIULUI</u> apare de obicei după o sinuzită frontală acută sau cronic reîncălzită la care s-a aplicat sau nu o intervenţie chirurgicală.

Germanii în cauză sînt de obicei streptococul şi stafilococul.

Clinic osteomielita se caracterizează prin semne generale grave: febră ridicată, cefalee difuză şi intensă cu predominenţă frontală, frisoane, sudaţie abundentă. Un edem palid infiltrează tegumentele frunţii şi pleoapelor şi se extinde progresiv la limitele regiunii. Rinoreea este abundentă şi purulentă.

Evoluţia poate continua rapid cu semne generale grave şi moartea survine în 8-10 zile sau infecţia progresează lent la oasele cutiei craniene din aproape în aproape sau constituie abcese osoase aparent independent între ele. In cursul evoluţiei pot surveni compli-

caţii ca abcesul cerebral, tromboza sinusului longitudinal superior, septicemie.

Tratamentul constă în administrare masivă de antibiotice şi ulterior după caz se vor inciza abcesele reziduale şi se vor ridica sechestrele osoase.

b. MENINGITA DE ORIGINE RINO-SINUZALA apare în condiţii foarte variabile:

- Traumatismele exterioare intervin destul de frecvent (fractura de craniu cu interesarea lamei ciuruite, masei etmoidale sau peretele posterior al sinusului frontal). In această ultimă eventualitate meningita poate apare după luni şi ani de la accident chiar dacă nu există liquoree nazală.

- In cursul intervenţiilor chirurgicale pe sinus frontal,dura mater poate fi interesată mai ales dacă intervenţia s-a practicat pe cale endonazală.

- Cel mai adesea meningita apare ca o complicaţie a unei sinuzite acute sau cronice frontale, fronto-etmoidale şi mai rar maxilară.

Germenii mai frecvent întîlniţi sînt streptococul, stafilo - cocul şi pneumococul.

Din punct de vedere anatomo-patologic se pot întîlni diferite varietăţi ca meningita închistată (abces subdural), meningita difuză, meningita seroasă.

Clinica diferitelor forme de meningită este descrisă în capitolul meningitelor otogene.

Tratamentul meningitei trebuie să fie precoce şi energic mai ales în meningitele grave gripale supraacute sau meningite generate de chirurgia endonazală şi va consta în aplicare generală de antibiotice şi antiinflamatorii şi în intervenţie chirurgicală locală de drenaj. Terapeutica chirurgicală completă va fi aplicată pe sinusurile afectate după amendarea procesului inflamator acut.

c. ABCESUL CEREBRAL DE ORIGINE NAZALA. Cauza esenţială a abcesului cerebral rinogen este constituită de sinuzita frontală acută sau cronică complicată uneori de osteomielita craniului.

Abcesul apare mai frecvent la adultul tînăr între 16-30 ani germenii întîlniţi mai frecvent sînt streptococ, stafilococ şi mai rar pneumococ.

Lobul frontal este sediul cel mai frecvent al colecţiilor supurate encefalice.

Clinic, abcesul cerebral rinogen prezintă o simptomatologie

minimă asistînd uneori la deschiderea abcesului în ventricol fără nici un semn premonitor.

Cefaleea care nu lipseşte niciodată este de intensitate variabilă cu localizare frontală, continuă, cu crize paroxistice. Persistenţa sa după tratamentul chirurgical al unei sinuzite sau după vindecarea unei meningite întăresc suspiciunea de abces cerebral. Se mai pot întîlni pierderea cunoştinţei pentru scurt timp, oarecare stare de euforie, un sindrom vertiginos cu balansarea capului şi mai tîrziu un grad de obnubilare intelectuală. Bradicardia, staza papilară se întîlnesc destul de rar. Febra se poate întîlni adeseori dar este atribuită fenomenelor meningeale care precede frecvent apariţia abcesului cerebral. Se mai pot întîlni crize epileptiforme afazie, paralizia de oculomotor extern şi tulburări de caracter .

Evoluţia este de obicei fatală dacă abcesul nu a fost evacuat. Bolnavul decedează prin compresie cerebrală sau meningită.

Diagnosticul este totdeauna dificil mai ales cînd domină semnele de meningită şi se va apela la electroencefalografie, ventriculografie şi arteriografie cerebrală pentru a localiza colecţia.

Tratamentul constă într-o largă intervenţie frontală cu îndepărtarea leziunilor sinuzale. In continuare bolnavul va fi adresat specialistului neurochirurg care va asigura drenajul abcesului recent sau extirparea abcesului incapsulat.

Tratamentul general şi local cu antibiotice antiinflamatorii antiedematoase etc.

TUMORILE BENIGNE ALE FOSELOR NAZALE SI ALE SINUSURILOR

Fosele nazale şi sinusurile pot fi sediul unor tumori benigne de structură histologică foarte diversă dar a căror simptome funcţionale aproape identice se concretizează prin sindromul de obstrucţie nazală.

In această grupă sînt cuprinse tumori de origine conjunctivă (fibrom, lipom, miom, angiom, condrom, osteom) şi tumori de origine epitelială (papilom, adenom, mucocel, chistul septului nazal).Dintre aceste tumori vom face referiri la unele din ele:

1. MUCOCELUL ETMOIDAL este o tumoră lichidă cu perete osos formată prin retenţie în una sau mai multe celule etmoidale şi conţine un lichid de inflamaţie cu multe albumine. In etiologia mucocelului se incriminează mai mulţi factori: infecţia cronică latentă a mucoasei, traumatismul accidental sau operator, corpi străini, tumori benigne care antrenează obstrucţia orificiilor de deschidere a

celulelor etmoidale şi determină formarea unui chist prin lipsă de drenaj al secreţiilor mucoase.

Creşterea progresivă de volum determină o eroziune progresivă a pereţilor osoşi a celulelor vecine încît în final mucocelul poate ajunge la un volum relativ considerabil.

Simptome. După o perioadă de latenţă apar semne de obstrucţie nazală care se intensifică treptat. Vederea este uneori perturbată şi epifora este frecventă.

Treptat mucocelul se exteriorizează în unghiul supero-intern deformînd rădăcina nasului şi peretele orbitar. Peretele osos mai întîi dur se subţiază treptat, devine papiraceu şi permite palparea sub tegumente a unei formaţiuni fluctuiente. Puncţia formaţiunii evidenţiază un lichid clar şi filant.

Tulburările funcţionale mai frecvent întîlnite sînt epifora şi diplopia cauzată de distrucţia sprijinului osos a pîrghiei muşchiului mare oblic. Se descriu şi am întîlnit şi noi mucocele foarte vo - luminoase cu distrucţia peretelui posterior al sinusului frontal şi expunerea durei mater.

La radiografie mucocelul apare ca o formaţiune clară, rotunjită, cu eroziunea oaselor vecine.

Tratamentul este numai chirurgical şi constă în ablaţia peretelui epitelial al fistulei. Se utilizează în general calea externă şi se stabileşte o largă comunicare cu fosa nazală respectivă.

2.<u>OSTEOMUL</u> este o tumoră bine circumscrisă, formată numai din ţesut osos care se dezvoltă lent şi continuu avînd punctul de plecare de obicei într-un sinus. Osteomul este solitar, rareori dublu sau multiplu. Tumora se dezvoltă treptat excentric, deformează şi erodează pereţii sinusului, pătrunde în regiunile vecine unde comprimă organele respective. Localizarea cea mai frecventă este la nivelul sinusului frontal (55 %) apoi etmoid (30 %), sinus maxilar (7 %) sinus sfenoidal (3-4 %).

Tumora prezintă dimensiuni diferite în raport cu perioada cînd radiografia a surprins existenţa tumorii.

Geneza tumorii este încă obscură şi se pare că teoria disgenetică este mai plauzibilă. Trebuieşte de reţinut însă şi acţiunea favorizantă a traumatismelor şi a inflamaţiei mai mult sau mai puţin evidente.

Simptome. In perioada de debut nu există decît semne subiective sub formă de tensiune dureroasă, cefalee fronto-orbitară unilaterală, nevralgie nazală. Mai tîrziu prin creşterea osteomului care

interesează şi deplasează pereţii simusului apar semne obiective.

Aceasta se manifestă mai cu seamă la nivelul orbitei unde determină o bombare a peretelui intern sau superointern cu deplasarea consecutivă a globului ocular în jos şi în afară astfel că diplopia obligă pe bolnav să se prezinte la medic.

Examenul radiografic arată o formaţiune rotundă sau ovală polilobată sau regulată bine conturată, de opacitate intensă şi omogenă.

Tratamentul este esenţial chirurgical şi constă în ablaţia timpurie şi completă a tumorii. Intervenţia devine dificilă dacă tumora aderă la peretele cranian şi necesită sacrificiu de ţesute osoase pentru extirparea sa.

3. PAPILOMUL este o tumoră benignă fibro-epitelială mai frecvent solitară situată pe septul nazal inferior, pe capul cornetului mijlociu şi foarte rar în simusul maxilar şi etmoid.

Papilomul are aspect de formaţiune conopidiformă, roz-cenuşie cu bază largă de implantare, consistenţă elastică şi sîngeră la palpare.

Semnele clinice sînt reduse determinînd în timp o obstrucţie progresivă a fosei nazale iar epistaxisul spontan este destul de rar.

Prin dezvoltarea sa poate ocupa în întregime fosa nazală sau invadează simusurile, căile lacrimale asociind şi fenomene inflamatorii.

Tratamentul constă în excizia tumorii prin electrocoagulare. Atunci cînd se dezvoltă în simusul maxilar este necesar abordul chirurgical larg al simusului şi fizioterapie complimentară dat fiind potenţialul de malignizare al papilomului.

4. POLIPUL SINGERIND AL SEPTULUI NAZAL este o mică tumoretă cu sediul în partea antero-inferioară în zona lui Kisselbach.

Structura histologică este variabilă de angiom sau granulom vascular care determină în acest fel hemoragii repetate adeseori abundente, mai ales în timpul sarcinii şi menstrelor.

La examenul rinoscopic se constată o formaţiune de mărimea unui bob de piper sau de mazăre de culoare roşie sau violacee, acoperită de o mucoasă normală, de formă rotundă, sesilă sau pediculată.

Ablaţia formaţiunii trebuie să fie foarte completă deoarece se poate confunda clinic cu sarcomul. Incizia circumscrie tumora la distanţă interesînd mucoasa şi cartilajul subjacent. Se decolează cartilajul de mucoasa de partea opusă pentru a ridica în bloc tumora şi cartilajul respectiv.

TUMORILE MALIGNE ALE FOSELOR NAZALE SI SINUSURILOR

La nivelul cavităţilor rino-sinuzale se întîlnesc tumori maligne epiteliale şi conjunctive cu un deosebit potenţial expansiv şi infiltrativ.

Condiţiile anatomice ale acestor cavităţi contribuie ca tumorile maligne să rămînă multă vreme latente, perioadă în care se produce invadarea dinspre fosa nazală spre sinusuri sau invers, astfel încît adeseori este dificil de a preciza punctul real de plecare din cauza volumului tumorii.

Sediul lor în cavităţi care conţin o floră microbiană bogată facilitează suprainfecţia ceea ce duce la ulceraţie, sfacelare şi evoluţie rapidă.

Tumorile maligne rino-sinuzale determină rareori metastaze, însă gravitatea lor rezidă în faptul vecinătăţii cu regiunea orbito-oculară şi meningo-encefalică pe care le invadează adeseori, iar posibilităţile de exereză sînt limitate de condiţiunile anatomice ale acestor regiuni.

Etiologie: Factorii infecţioşi locali precum şi iritaţiile cronice ale mucoasei de ordin chimic şi mecanic favorizează metaplazia mucoasei cu posibilitate de degenerescenţă malignă.

De asemeni unele tumori benigne ca: papilomul, adenomul etc, pot să degenereze în carcinoame.

Tumorile maligne rinosinuzale reprezintă 6-10 % din tumorile maligne din domeniul O.R.L. Ele se întîlnesc la toate vîrstele. Dintre acestea 80 % sînt epitelioame şi afectează mai frecvent vîrsta adultă îndeosebi între 50-60 ani. La copii şi tineri găsim o predominenţă a tumorilor conjunctive.

Anatomie patologică. Tumorile epiteliale nazale au originea mai frecvent din etmoid şi mai rar pe cornetul inferior şi septul nazal. Tumorile dezvoltate în sinusul maxilar au deobicei originea în etmoidul posterior sau la nivelul marginii alveolare a maxilarului superior şi foarte rar din mucoasa sinusului.

Cancerul primitiv al sinusurilor frontale şi sfenoidale este excepţional.

Tumorile epiteliale au mai ales un caracter infiltrativ, destructiv, se ulcerează şi sfacelează uşor, însoţindu-se de fenomene inflamatorii ale foselor nazale şi sinusurilor în timp ce tumorile conjunctive au un caracter expansiv, rapid.

Ca forme histologice de tumori epiteliale întîlnim

- epiteliomul pavimentos cu punct de plecare din mucoasa me-

taplaziată se întîlneşte sub forma nediferenţiată şi foarte rar sub formă diferenţiată cu globi cornoşi. Ca localizare, se întîlneşte mai frecvent la nivelul sinusurilor maxilare, frontal şi sfenoidal ca urmare a metaplaziei mucoasei determinată de procesele inflamatorii cronice (stări precanceroase),

- epiteliomul cilindric ia naştere din epiteliul cilindric al mucoasei sau al glandelor şi se întîlneşte mai frecvent la nivelul etmoidului,

- cilindromul este rar întîlnit. In aparenţă este bine incapsulat şi cu tendinţă la metastazare ganglionară minimă, dar deosebit de agresiv prin infiltrarea ţesutelor vecine îndeosebi pe cale limfatică perinervoasă, prin traveele osoase etc.

- nevocarcinomul se dezvoltă mai ales la nivelul mucoasei olfactive, avînd caracter histologic de neuroepiteliom. Este foarte malign fiind aproape singura tumoră nazală care determină metastaze generale iar local recidivează aproape constant.

Tumorile conjunctive se întîlnesc mai frecvent sub forma de sarcom fibroblastic şi mai rar ca osteosarcom, condrosarcom, mixosarcom.

Simptomatologie. Intrucît tumorile rinosinuzale sînt surprinse în faza de constituire cu invazia regiunilor vecine, clasificarea lor se face global în trei categorii:

- tumori de infrastructură cu punct de plecare de la arcada dentară;

- tumori de mezostructură cu originea în sinusul maxilar;

- tumori de suprastructură cu dezvoltare în etmoid, sinus frontal sau sfenoidal.

Simptome.

Indiferent de etajul în care se dezvoltă simptomele se grupează în raport cu stadiul tumoral.

- Debutul este în general insidios şi nedureros determinînd doar fenomene variabile de rinită.

- In perioada de stare, rinoreea devine purulentă, striată de sînge şi cu sfaceluri . Epistaxisurile sînt frecvente iar obstrucţia nazală se accentuează.

In perioada terminală tumora se dezvoltă în diferite direcţii: trompa lui Eustache, orbită, endocraniu, piramida nazală, faţă, palat şi apar metastaze osoase, pulmonare, ganglionare etc.

Forme clinice.

1. Cancerul de sept nazal determină rapid jenă respiratorie

şi epistaxisuri puţin abundente dar frecvente.

La examenul rinoscopic tumora cu sediul de obicei antero-inferior are aspectul unei formaţiuni burjonante, de culoare roşie, cu bază largă, care sîngeră uşor. Tumora invadează rapid ambele feţe ale septului, se întinde spre planşeul nazal şi simusul maxilar. Invazia etmoidului este mai frecventă cînd tumora se dezvoltă pe partea înaltă a septului nazal.

Sarcomul septului nazal este deseori confundat cu o tumoră sîngerîndă benignă. De aceea orice formaţiune care se suspectează de natură malignă va fi larg ridicată urmată după caz de tratamente complimentare.

2. Cancerul de etmoid şi fosa nazală este cel mai frecvent dintre toate localizările. O perioadă lungă de timp se dezvoltă în labirintul etmoidal şi nu prezintă decît semne indirecte. Se observă iniţial o rinoree unilaterală, adeseori fetidă, care persistă indiferent de tratamentul medical.

Foarte rapid apar epistaxisuri frecvente iar mai tîrziu ob - strucţie nazală de partea respectivă.

Examenul rinoscopic relevă în meatul mijlociu polipi simptomatici de aspect banal, atît timp cît tumora se dezvoltă în labirint. In momentul cînd apare în meatul mijlociu o masă burjonantă, roşietică şi sîngerîndă, ulcerată (epiteliom) sau acoperită cu mucoasă(sarcom), diagnosticul de tumoră malignă se impune de la sine.

Progresiv, tumora se extinde spre orbită, deplasînd globul ocular, în simusul maxilar, în absenţa fenomenelor dureroase. Concomitent sau ulterior tumora invadează cavitatea craniană şi în această fază tardivă se pot observa şi metastaze ganglionare.

Diagnosticul este dificil pînă la exteriorizarea tumorii în meatul mijlociu sau pînă la apariţia simptomelor orbito-oculare.

Radiografia completată de tomografii evidenţiază o opacifiere a etmoidului.

Diagnosticul diferenţial se face cu rinoliţi, sifilis, etmoidite cronice supurate asociate cu polipoză nazală, dar este important de a suspecta aceste formaţiuni cînd devin de culoare roşie şi sîngeră foarte uşor.

Examenul biopsic este neconcludent atît timp cît tumora se dezvoltă în masa etmoidală şi relevă doar leziuni inflamatorii banale. De aceea trebuie repetat pentru a surprinde tumora într-o perioadă favorabilă tratamentului radiochirurgical.

Scanned with OKEN Scanner

3. Cancerul de sinus maxilar se dezvoltă mult timp în interiorul sinusului maxilar perioadă în care nu prezintă simptome diferite de ale localizării etmoidale şi se manifestă prin rinoree purulentă, fetidă şi unilaterală, adeseori hemoragică, nevralgii.

Tumora care are originea în vecinătatea planşeului, determină rapid dureri dentare, rebele la tratament. De aceea este necesar a considera ca suspectă o sinuzită maxilară care determină dureri cu localizare în unul sau mai mulţi dinţi.

Examenul rinoscopic este negativ sau relevă o polipoză banală. Puncţia sinusului maxilar aduce un lichid serohematic sau purulent - sanguinolent, care ne permite să suspectăm existenţa tumorii.

Radiografia şi tomografia nu sînt concludente.

Mai tîrziu tumora erodează peretele anterior al sinusului maxilar exteriorizîndu-se spre obraz şi determină succesiv tumefierea feţei cu deformarea regiunii, ştergerea şanţului gingivo-labial. Tumora poate distruge peretele extern al fosei nazale, peretele superior al sinusului interesînd conţinutul orbitei.

In această fază fosa nazală este îngustată de partea bolnavă, apare puroi în meatul mijlociu şi mase tumorale.

Radiografia arată o opacifiere la întreg sinusul maxilar şi adeseori a etmoidului invadat precum şi destrucţii ale pereţilor osoşi.

Treptat este interesat întreg masivul facial : globul ocular este împins de extensia tumorii în orbită, tegumentele sînt infiltrate, apare trismus datorită invaziei muşchilor din fosa zigomatică.

Durerile sînt în general violente prin interesarea nervului maxilar superior.

Adenopatia submaxilară şi jugulo-carotidiană se constată frecvent.

Diagnosticul diferenţial se va face cu:

- afecţiuni inflamatorii: sinuzita maxilară la care caracterul rinoreei şi aspectul radiografic sînt concludente, actinomicoza are evoluţie lungă, cu fistule multiple şi fără adenopatii, sifilisul terţiar, osteomielita de origine dentară, chisturi paradentare,
- tumori benigne: osteoame, encondroame, fibroame, mucocele,
- alte afecţiuni: nevralgii dentare, nevralgii trigeminale care se manifestă prin crize şi la care lipsesc semne clinice obiective şi radiologice.

Biopsia prin puncţie sau prin trepanaţia exploratorie este un examen de bază pentru precizarea tipului histologic şi caracterul de malignitate a tumorii în vederea precizării conduitei terapeutice.

Scanned with OKEN Scanner

Se va efectua de asemeni un bilanţ biologic al bolnavului în vederea alegerii tratamentului de aplicat.

Tratament. Evoluţia insidioasă a majorităţii tumorilor maligne rino-sinuzale, condiţiile anatomice ale regiunii şi diagnosticul în faze avansate crează de la început premize nesatisfăcătoare în vederea obţinerii de bune rezultate.

In funcţie de stadiu şi localizarea tumorii se va alege între tratamentul chirurgical care este de preferat şi fizioterapie.

Tratamentul chirurgical presupune ablaţia tumorii pornind de la rezecţii limitate pînă la ablaţia totală a maxilarului superior. Exereza chirurgicală este rareori realizabilă în totalitate încît este necesar de a fi completată cu electrochirurgie şi fizioterapie.

Metode chirurgicale

In tumorile etajului inferior ale foselor nazale, sept, cornet inferior se practică extirparea tumorii prin rinotomie sublabială (Rouge-Denker).

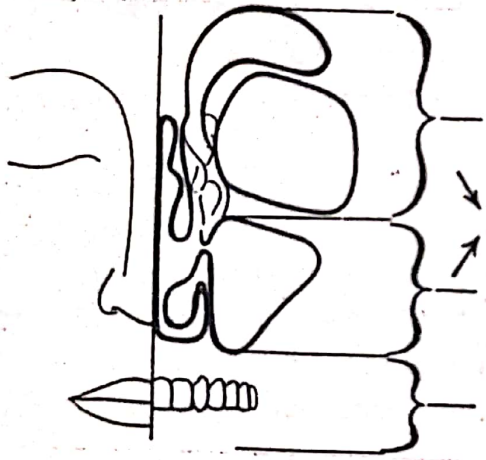

Etaj superior: etmoidectomie

Exenteraţia orbitei

Etaj mijlociu: rezecţie largă transmaxilo nasală

Etaj inferior: rezecţia plare-bordului alveolar

Fig. 52.
Clasificarea şi tratamentul tumorilor sinuzale

In tumorile etajului superior (etmoid anterior şi posterior, sinus sfenoidal şi sinus frontal), se abordează tumora pe cale paralateronazală de tip Moure sau Labayle, completată după caz prin incizie subciliară (Zange) în cazul necesităţii unei exereze largi interesînd maxilarul superior sau sinusul frontal. Exereza va fi efectuată cît mai complet posibil fără a neglija nici un element suspect, folosind concomitent şi electrochirurgia. Sînt situaţii care impun concomitent şi exenteraţia orbitei.

In unele cazuri pentru a evita hemoragiile importante este necesară ligatura preoperatorie a arterei carotide externe, iar dacă sînt semne de invazie ganglionară se practică evidarea ganglionară

totală cervicală.

Fizioterapia se poate utiliza sub formă de perle de Co^{60}, stronţiu, cesiu, aşezate în cavitatea operatorie pentru a steriliza resturile tumorale, sub formă de telecobaltoreparie pre- sau post operatorie (4.000 - 8.000 r.), electronterapie sau tele roentgenterapie utilizată din ce în ce mai puţin.

Tratamentul medical este de ordin antiinfecţios şi antiinflamator în vederea pregătirii preoperatorie a bolnavului aplicate local şi general (antibiotice, cortizon, A.C.T.H.).

Tratamentul specific antimitotic cuprinde o gamă largă de preparate dintre care bleomicina pare să ofere rezultate mai favorabile.

Prognosticul acestor tumori rămîne foarte grav.

Tratamentul corect instituit şi precoce poate obţine vindecări de 20 - 35 %.

ALGIILE CRANIO-FACIALE

Sindroamele dureroase localizate la faţă şi craniu pot fi considerate algii cranio-faciale dacă nu se încadrează într-un ansamblu simptomatic cum sînt sindroamele infecţioase sau tumorale. Clasificările şi terminologia utilizată variază după autor în raport cu descrierea de către bolnav a simptomului esenţial, durerea.

Indiferent de etiologia lor se disting 2 mari tipuri de dureri cranio-faciale:

I - tipul nevralgic a căror topografie este nervoasă şi au un caracter paroxistic;

II- tipul cefalee cu sediul mai puţin sistematizat, mai difuz şi cu un caracter mai surd.

Elementele dolorigene pe plan endocranian sînt: arterele bazei craniului, marile simusuri venoase, arterele meningee şi emergenţa nervilor senzitivi (V, IX, X). Topografic aria dolorigenă se împarte în 2 zone: o zonă anterioară asigurată de nervul trigemen şi o zonă posterioară asigurată de rădăcinile cervicale posterioare. Limita de separaţie o formează un plan frontal care uneşte conductul auditiv intern la celălalt şi trece prin vertex.

Pe plan extracranian principalele elemente dolorigene sînt: nervul trigemen, artera carotidă şi ramurile sale, orificiile de deschidere sinuzale, sistemul muscular (în special al cefei).

I. Nevralgiile cranio-faciale denumite şi cefalee funcţională se împart în: nevralgia trigeminală, algii vasculare prin dilataţia peretelui arterial sau prin angiospasm arteriolar (carotida externă

şi ramurile sale), prin traumatisme, prin tensiune psihică,nevralgia postcomoţională psihogenetică, nevralgia de origine nevritică.

Dintre acestea vom insista asupra unor tablouri clinice.

1. Nevralgia facială sau nevralgia de trigemen se întîlneşte îndeosebi la indivizi cu un teren sensibil, neuroartritic, adeseori alergic. Cauza declanşatoare a crizei se datoreşte excitaţiei unei zone hipersensibile denumită "trigger zone" adeseori localizată la nivelul buzei superioare. Uneori simpla mişcare a feţei, rîsul, senzaţii tactile de frig sau căldură pot determina criza.

Simptomul esenţial al nevralgiei faciale denumită şi ticul dureros al feţei este durerea sub formă de descărcare electrică, smulgere sau implantare de cuţit deosebit de violentă cu o topografie variabilă, dar de obicei bine localizată pentru fiecare bolnav în zona nervului maxilar superior. Durerea nu se însoţeşte de nici un fenomen simpatic.

Patogenie. Numeroase teorii caută să explice apariţia acestor dureri prin leziuni periferice necunoscute sau dentare, atingerea nervilor la nivelul găurilor bazei craniului, leziuni ale ganglionului Gasser, hiperexcitabilitatea nucleilor bulbari trigeminali şi în fine ipoteza admisă la ora actuală: o hiperexcitabilitate a receptorilor talamici, centru intermediar pe calea sensibilităţii dureroase.

Diagnosticul se va face cu nevralgii simptomatice la care nu există o zonă hipersensibilă declanşatoare:

- In zona ganglionului Gasser există o erupţie zosteriană.
- In tumorile ganglionului Gasser există anestezie în teritoriul senzitiv.
- Durerile vasculare ale simpaticului facial (simpatalgii) au simptome diferite şi nu există o zonă declanşatoare.

Tratament. Medicaţia cea mai eficace este tegretolul. Se mai pot utiliza: dihidroergotamine, Vitamina B 12, barbiturice,calmante.

In plus, se pot practica alcoolizări periferice sau la nivelul găurii ovale.

In unele cazuri este necesar de a practica neurectomia parţială retrogasseriană, sau termocoagularea ganglionului Gasser prin stereotaxie cu bune rezultate.

2. Nevralgia nervului gloso-faringian.

Ticul dureros al nervului are aceleaşi caractere ca şi a nervului trigemen, diferă însă topografia lui "trigger zone" care se află în fundul gîtului. Ea se propagă spre ureche, unghiul mandibulei şi este strict unilateral.

Tratamentul medical este similar iar tratamentul chirurgical constă în rezecţia nervului gloso-faringian.

3. Nevralgia nervului occipital al lui Arnold

Se manifestă printr-o nevralgie paroxistică, localizată în regiunea occipitală sau suboccipitală şi este declanşată de mişcările capului sau uşoară presiune pe regiunea occipitală. Diagnosticul diferenţial va elimina nevralgiile simptomatice (contractură, morb Pott, tumoră cervicală, malformaţii ale articulaţiei atloido-occipitale.Nevralgia se datoreşte unui angiospasm arteriolar produs prin frig,modificări psihoafective, traumatisme, tulburări hormonale.

II. Algiile cranio-faciale sub formă de cefalee, se datoresc tulburărilor vasomotorii de la nivelul arterelor sinusurilor sau nervilor cranieni cu fibre senzitive.

Cefaleea difuză are o etiologie variată:

- cefaleea prin dilataţia arterelor bazei craniului se caracterizează prin dureri profunde pulsatile.

Cauzele sînt diverse: stări infecţioase, febrile, intoxicaţii prin alcool, tutun, oxid de carbon, insomnie, surmenaj, stări psihice deosebite, hipertensiune arterială, insuficienţă renală. Terapia este etiologică.

- cefaleea prin dilataţia venoasă a sinusurilor vemoase este localizată în regiunea parieto-temporală cu intensitate uneori violentă şi cu durată variabilă.

Cefaleea se accentuează la tuse, efort, înclinarea corpului înainte, factori care cresc blocajul circulaţiei de retur.

- Cefaleea prin hipotensiune intracraniană.

- Cefaleea prin hipertensiune intracraniană .

Cefaleea localizată se împarte în anterioară şi posterioară.

1. Cefaleea simptomatică localizată anterior poate avea o etiologie diversă.

a. Cefaleea de origine rinogenă în afara durerilor determinate de inflamaţia simuzală caracteristică se întîlneşte în vacuum simus şi prin contactul cornet-sept nazal. Inchiderea orificiului fronto-nazal, determină rarefierea aerului intrasinuzal şi dureri cefalgice, iar contactul mucoasei cornetului mijlociu cu septul determină în mod reflex reacţii dureroase. Se pare că în afară de condiţiile mecanice este necesar asocierea unui grad de inflamaţie şi de hipervascularizaţie pentru a provoca cefaleea.

Tratamentul constă în aplicarea locală de vasoconstrictive, aerosoli cu novocainâ, fenolizarea gangliomului sfenopalatin cu so-

luţie Bonain. Uneori este necesar tratamentul chirurgical: rezecţia septului nazal, rezecţia capului cornetului mijlociu, chiuretajul etmoidului cu rezultate adeseori spectaculare.

b. Cefaleea post otitică ca urmare a otitelor cronice sau a intervenţiilor chirurgicale pe mastoidă se menifestă la nivelul regiunii temporale sau hemicraniului respectiv şi se datoreşte unei pahimeningite sau arahnoidite de vecinătate. Tratamentul constă din fenolizarea ganglionului sfeno-palatin, secţiunea marelui nerv petros superficial sau secţiunea contigentului oftalmic care conţin fibre vasodilatatoare.

c. Cefaleea post traumatică se datoreşte traumatismelor care determină leziuni la nivelul meningelui.

d. Cefaleea de origine oculară cu sediul frontoorbitar se datoreşte oboselii vizuale cauzată de vicii de refracţie, strabism, etc.

2. Cefaleea localizată anterior vasculară şi simpatică

Această cefalee se poate datora la tulburări hepatice, dereglări endocrine, factori de sensibilitate specifică, psihopatii.

Simptomele sînt tipice: durerea este pulsatilă, unilaterală şi se însoţeşte de tulburări vegetative (roşeaţă-paloare, sudaţie, hidroree nazală, strănut, greţuri, vărsături).

a. Migrena se datoreşte unei perioade de vasoconstricţie urmată apoi de vasodilataţie in teritoriul arterei carotide externe. Durerea este unilaterală sau bilaterală interesînd una sau mai multe ramuri ale carotidei externe, sub formă pulsatilă. Durerea se prezintă în crize de intensitate crescîndă cu durata de la cîteva ora la cîteva zile.

Fiziopatologic migrena este rezultatul unei reacţii în lanţ la baza căreia se găseşte tipul de reacţie individual (teren migrenos) cu cele două variante: migrena psihosomatică şi migrena hormonală.

Migrena psihosomatică se datoreşte unor factori de stress, şoc emoţional sau stare permanentă de tensiune psihică care declanşează o stare anxioasă sau un sindrom depresiv cu apariţia ulterioară a cefaleei.

Migrena hormonală se manifestă ca migrenă premenstruală sau migrenă de menopauză şi se datoresc variaţiilor hormonale în timpul ciclului sau la menopauză.

Tratamentul migrenei se face prin antalgice, ergotamină şi tratamentul corectiv în forma hormonală.

Scanned with OKEN Scanner

b. Cefaleea lui Horton apare între 30 - 60 ani cu localizare unilaterală pe una sau mai multe ramuri ale carotidei externe. Apare în crize pulsatile, violente care durează cîteva săptămîni sau luni cu perioadă de liniște între ele. Se mai poate asocia paloarea feței, lăcrîmare, rinoree și obstrucție nazală homolaterală. Beneficiază de aceeași terapie ca și migrena.

c. Sindromul lui Sluder sau a ganglionului sfeno-palatin se manifestă prin durere care începe la nivelul rădăcinii nasului, devine orbitară și se extinde apoi la partea superioară a obrazului și în maxilarul superior. Se însoțește de obstrucție nazală, rinoree, lăcrimare.

d. Sindromul lui Charlin sau a ganglionului ciliar.

Durerea se găsește în teritoriul nervului nazal intern, este foarte intensă și se extinde în jurul orbitei.

Tratamentul în cefaleea vasculară în general este variabil.

- tratament modificator al teremului: se vor suprima toxicele, alcool, tutun, regim hepatic, modificarea teremului alergic prin corticoizi, antihistaminice, desensibilizare specifică,

- tratamentul crizei dureroase se face prin dihidroergotamină, vasodilatatoare, calmante, ultrasonoterapie cervicală, reflexoterapie, acopunctură, homeopatie.

Tratamentul local constă după caz în fenolizarea ganglionului sfeno-palatin, rezecția simpaticului pericarotidian, rezecția unui segment arterial din artera temporală superficială (sindromul Horton).

3. Cefaleea posterioară

Se pot descrie 3 tipuri de algii:

-algii datorite unei celulite a cefei cu dureri la palpare sau prin pensarea tegumentelor . Tratamentul constă în masaj, ultrasonoterapie, infiltrații cu hialuronidază,

-algiile musculare se produc prin contractură prelungită a mușchilor cefei. Se poate însoți de o durere vie la presiunea mușchilor cefei. Tratamentul constă în infiltrații largi cu novocaină a inserțiilor musculare superioare,

- algiile rahismului cervical și prin interesarea sistemului simpatic cervical.

Se pot manifesta prin:

a) radiculalgii cu topografia precisă a durerilor unilaterale avînd originea determinată de artroze, osteo-artrite, morb Pott, tumoră medulară etc.

b) sindroame vasculosimpatice cervicale cum sînt sindromul vertebro-bazilar sau sindromul Barré-Lieou în care se constată cefalee posterioară occipitală cu iradiere anterioară retroorbitară. Durerea se însoţeşte de un sindrom cochleo-vestibular cu vertije, hipoacuzie şi acufene. In etiologie se incriminează modificări ale debitului arterei vertebrale prin tromboză, stenoză, artroză, iritaţia simpaticului cervical.

Tratamentul constă în infiltraţia cu novocaină a plexului cervical, a ganglionului stelat, vasodilatatoare, ultrasonoterapie, radioterapie antiinflamatorie pe coloana cervicală, masaje, elongaţii etc.

Scanned with OKEN Scanner

ANATOMIA SI FIZIOLOGIA FARINGELUI

Faringele este un conduct musculo-membranos cu direcţie verticală situat înaintea coloanei cervicale şi îndărătul foselor nazale, buco-faringelui şi laringelui. In sens vertical se întinde de la apofiza bazilară pînă la a VI-a vertebră cervicală unde se continuă cu esofagul cervical.

Ca aspect, are forma unui jgheab deschis anterior, prin care comunică cu fosele nazale prin choane, cu cavitatea bucală prin istmul gîtului şi prin orificiul superior al laringelui cu laringele.La nivelul hipofaringelui marginile faringelui se apropie treptat pînă se întîlnesc astfel că la continuarea cu esofagul are forma completă de tub.

Structura faringelui este complexă. La exterior este învelit de o lamă din ţesut conjunctiv numită aponevroza perifaringiană care separă faringele de organele vecine.

In grosimea faringelui se găseşte aponevroza intrafaringiană cu aceleaşi inserţii ca şi faringele în ansamblu. La exteriorul acestui schelet fibros se găsesc muşchii faringelui, iar la interior faringele este căptuşit de mucoasă.

Muşchii faringelui se împart în muşchi constrictori şi muşchi ridicători.

Muşchii constrictori: superior, mijlociu şi inferior sînt aşezaţi invers olanelor de pe casă şi prin inserţia lor pe masivul facial şi aparatul hiolaringian micşorează succesiv lumenul faringelui. Muşchii ridicători prin acţiunea lor scurtează înălţimea faringelui de la 14 cm la 6-7 cm în timpul deglutiţiei. Muschiul constrictor inferior prezintă fibre orizontale care se inseră pe pecetea cricoidului şi fibre verticale care devin fibre longitudinale la nivelul esofagului astfel că peretele posterior al hipofaringelui aproape de joncţiunea cu gura esofagului devine un punct slab (triunghiul lui Leimer) care permite în anumite condiţii formarea diverticolilor e - sofagieni.

Rapoartele faringelui. Suprafaţa exterioară a faringelui numită şi exofaringe contractă rapoarte importante cu elementele din jur.

Indărătul faringelui se află spaţiul retrofaringian în care se găsesc la sugar ganglionii retrofaringieni a lui Gillette în dreptul rinofaringelui, spaţiu care se continuă cu spaţiul retroesofagi-

an ceea ce favorizează extensia în mediastin a supuraţiilor perifagiene.

Lateral faringele cefalic are rapoarte cu spaţiul maxilo-vertebro-faringian care la rîndul său este divizat într-un spaţiu glandular în care se găseşte parotida şi un spaţiu subglandular. Acest spaţiu este împărţit de apofiza stiloidă cu muşchii stilieni şi aripioara faringiană a lui Ionescu în 2 compartimente cu deosebită importanţă în patologia faringelui.

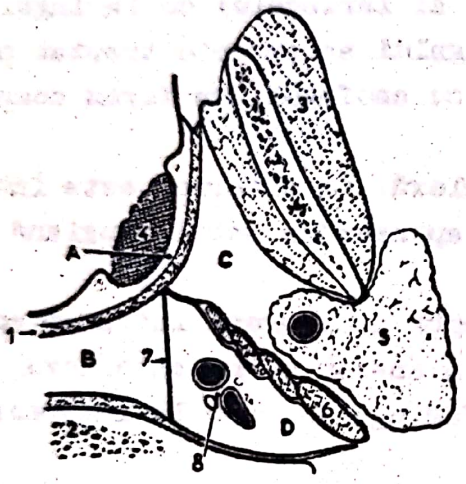

Fig.53.
Spaţiul maxilo-vertebro-faringian
1. Peretele posterior al faringelui
2. Coloana vertebrală
3. Muşchiul maseter
4. Amigdala palatină
5. Parotida
6. Muşchiul digastric (burta posterioară)
7. Sept faringovertebral
8. Pachetul vasculonervos din spaţiul retrostilian
A. Spaţiul periamigdalian
B. Spaţiul retrofaringian (Heuke)
C. Spaţiul prestilian
D. Spaţiul retrostilian

- Compartimentul posterior denumit şi spaţiu retrostilian conţine artera carotidă internă, vena jugulară internă, ultimii 4 nervi cranieni, lanţul simpatic, ganglioni limfatici şi un ţesut celulo-grăsos care înconjură aceste elemente.

- Compartimentul anterior denumit şi spaţiul prestilian conţine carotida externă care pătrunde în loja parotidei, o reţea venoasă care continuă plexul venos pterigoidian şi vine în raport cu loja amigdaliană. Apofiza stiloidă cu lungime şi direcţie variabilă, intră uneori în contact cu peretele faringelui şi determină disfagie, otalgie reflexă şi nevralgie de gloso-faringian(sindromul stiloidian).

Spaţiile celulare perifaringiene în comunicare cu spaţiile periesofagiene favorizează extensia infecţiei spre baza gîtului şi mediastin la care contribuie şi presiunea toracică negativă.

Lojele celulare perifaringiene pot fi sediul unor procese tromboflebitice şi septicemice cu extensie spre sinusul cavernos, jugulara internă şi mediastin.

Procesele acute supurative endofaringiene au de asemeni răsunet asupra ganglionilor limfatici cervicali în care se drenează.

In segmentul cervical faringeke vine în raport cu pachetul vasculo-nervos carotidian şi ganglionii limfatici latero-cervicali.

Arterele faringelui provin din artera faringiană ascendentă din maxilara internă şi din artera facială.

Venele se varsă în jugulara internă prin intermediul plexului faringian, plexul palatin şi venele faciale.

Limfaticele din rino-faringe şi partea posterioară a foselor nazale se drenează iniţial în ganglionii retrofaringieni şi apoi în ganglionii retrostilieni.

Limfaticele orofaringelui sînt tributare grupului ganglionar subdigastric iar limfaticele hipofaringelui se drenează în ganglionii jugulari inferiori.

Nervii faringelui se împart în senzitivi şi motori.

- Nervii senzitivi provin din pneumo-gastric, din glosofaringian şi din simpatic formînd o reţea deosebit de bogată.

- Nervii motori au originea în pneumospinal şi inervează toţi muşchii constrictori ai faringelui.

Endofaringele. Faringele în ansamblu este căptuşit de o mucoasă care se continuă cu mucoasa nazală bucală, laringiană şi esofagiană.

In raport cu comunicările anterioare ale faringelui, poate fi divizat în 3 etaje:

a. RINOFARINGELE sau epifaringele este considerată ca o cavitate accesorie a foselor nazale din cauza frecventei asocieri patologice.

Pe peretele superior care corespunde sinusului sfenoidal şi apofizei bazilare a occipitalului se găseşte amigdala faringiană a lui Luscka a cărei patologie inflamatorie domină perioada copilăriei.

Pe pereţii laterali se deschid trompele lui Eustache care fac comunicarea cu urechea medie respectivă. Versantul posterior al orificiului trompei este reliefat iar îndărăt se găseşte o depresiune numită foseta lui Rosenmuller. In jurul orificiului trompei în grosimea mucoasei se găsesc foliculi limfoizi a căror hiperplazie are implicaţii asupra fiziologiei trompei.

Peretele anterior lipseşte fiind înlocuit de cele două choane.

Peretele inferior corespunde unei linii orizontale care trece prin regiunea palatină şi este format din vălul palatului şi istmul nazo-faringian delimitat de văl, pilierii posteriori şi peretele pos-

terior al faringelui.

Rinofaringele este căptuşit de o mucoasă cu epiteliul cilindric ciliat de tip respirator.

b. OROFARINGELE sau mezofaringele este delimitat în jos de un plan orizontal care trece prin osul hioid.

Inainte orofaringele comunică cu cacitatea bucală prin istmul gîtului format din văl palatin, pilierii anteriori şi baza limbii.

Pe peretele lateral al orofaringelui se găseşte loja amigdaliană între pilierul anterior şi pilierul posterior respectiv care formează pereţii anterior şi posterior al lojei. Pilierii se întîl - nesc la partea superioară, iar în partea inferioară peretele este format de şanţul gloso-amigdalian. Peretele extern al lojei este format de peretele faringian care prezintă la acest nivel muşchiul amigdaloglos. In loja amigdaliană se găseşte amigdala palatină a cărei faţă externă prezintă o capsulă prin intermediul căreia vine în raport cu pereţii lojei. Intre amigdală şi pereţi se găseşte un ţesut conjunctiv lax care permite enucleerea amigdalei în cursul amigdalectomiei şi care în condiţii patologice poate supura constituind abcesul periamigdalian. Peretele posterior corespunde corpului axisului şi prezintă în grosimea mucoasei de tip pavimentos stratificat, numeroşi foliculi limfatici diseminaţi care se hiperplaziază în inflamaţii faringiene cronice mai ales după amigdalectomie.

La nivelul bazei limbii situată îndărătul V-lui lingual se găseşte amigdala lingual iar îndărăt fosetele gloso-epiglotice delimitate între baza limbii şi epiglotă flancate pe laturi de pliurile gloso-epiglotice laterale şi mediane.

c. HIPOFARINGELE sau laringo-faringele se întinde în continuarea orofaringelui în jos pînă la marginea inferioară a vertebrei a VI-a cervicale.

Laringele proemină în hipofaringe încît acesta ia forma de potcoavă cu deschidere anterior, cavitatea hipofaringelui fiind reală doar în timpul deglutiţiei.

Peretele anterior este format de sus în jos de orificiul superior al laringelui (marginea liberă a epiglotei, repliurile ariepiglotice, artietnoizi şi spaţiul interaritenoidian), şi faţa posterioară a pecetei cricoidului. Peretele posterior curb cu concavitatea anterior corespunde coloanei vertebrale. Laturile hipofaringelui iau aspectul a 2 şanţuri numite sinusuri piriforme care se deschid larg în timpul deglutiţiei pentru a permite trecerea liberă a alimentelor spre gura esofagului.

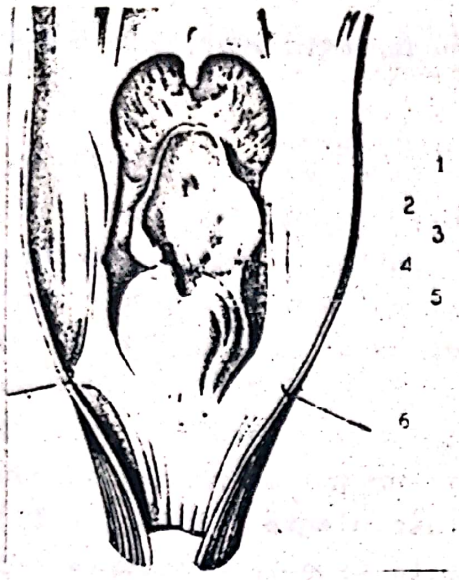

Fig.54.
Faringele deschis prin peretele posterior
1. Valecula
2. Repliul faringo-epiglotic
3. Repliul ariteno-epiglotic
4. Aritenoid
5. Sinus piriform
6. Gura esofagului

Fiziologia faringelui. Faringele este locul de încrucişare a căilor digestive şi a celor aeriene, din care cauză îndeplineşte funcţiuni mecanice în respiraţie, deglutiţie şi fonaţie.

Formaţiunile limfatice constituite ca amigdale alcătuiesc inelul limfatic a lui Waldeyer: amigdala faringiană, amigdalele tubare, amigdalele palatine, amigdala lingual. La acestea se adaugă numeroşi foliculi limfatici.

Deglutiţia. Al doilea timp al deglutiţiei sau timpul faringian este reprezentat de trecerea bolului alimentar prin oro şi hipofaringe pentru a pătrunde în conductul esofagian. Acest timp care este reflex se produce prin contracţia muşchilor milohioidieni care aplică baza limbii pe palat şi astfel bolul alimentar adus la istmul gîtului în timpul bucal este împins în canalul faringo-esofagian. Concomitent faringele se scurtează prin contracţia muşchilor ridicători, baza limbii împinge epiglota pe orificiul superior al laringelui, istmul nazo-faringian se închide astfel că bolul alimentar trece liber din orofaringe în hipofaringe şi de aici în esofag.

Respiraţia. In timpul respiraţiei normale, adică pe cale nazală, faringele este imobil şi vălul palatin este relaxat şi coborît. Acesta se ridică brusc cînd respiraţia devine bucală.

Fonaţia. Faringele este una din cavităţile de rezonanţă ale sunetului fundamental laringian. Vălul palatului are rol primordial în această rezonanţă deoarece prin contracţia sa poate exclude sau nu rinofaringele şi fosele nazale în pronunţarea de litere sau foneme nazale sau bucale.

Auditia. Orofaringele ca şi narofaringele contribuie la funcţionarea normală a aparatului auditiv asigurînd în urechea medie o presiune egală cu presiunea atmosferică. Această egalizare are loc în

timpul al doilea al deglutiţiei prin contracţia muşchilor peristafi - lini care deschid lumenul trompei.

Funcţia aparatului limfoid al faringelui

Faringele este o regiune deosebit se expusă la infecţii. Elementele morfologice esenţiale care explică rolul fiziopatologic al acestui organ sînt reprezentate pe de o parte de reţeaua nervoasă foarte bogată senzitivă, motorie, neurovegetativă care produce reacţii neuroendocrine locale şi la distanţă şi pe de altă parte aşa cum am arătat, existenţei unui bogat ţesut reticulo-limfatic grupat sau diseminat. Elementele constitutive ale inelului limfatic a lui Waldeyer sînt organe limfoide secundare a căror funcţii esenţiale se concretizează în producerea de limfocite timo-dependente (limfocite T.) cu rol în imunitatea celulară, sau limfocite timo-independente (limfocite B.) cu rol în imunitatea umorală. Acestea participă la multiplicarea de celule producătoare de anticorpi (imunoglobuline: IgG, IgA, IgM şi accesoriu IgD şi IgE). Prin urmare faringele ia parte la imunitatea generală dar în acelaşi timp este implicat în patogenia a unor procese alergice.

Tesutul limfoid faringian este mai dezvoltat la copil începînd de la vîrsta de 3 ani, iar la pubertate are tendinţa să involueze, astfel încît la adult mai persistă doar amigdalele palatine care-şi păstrează volumul şi capacitatea funcţională ca organ de apărare.

Histologic sistemul limfoid faringian este format din ţesuturi de susţinere reticulo-endoteliale şi centrii germinatici limfoizi unde se găsesc limfocite şi leucocite. Aceste ţesuturi împreună cu epiteliul de acoperire formează o unitate morfo-funcţională.

Limfocitele şi leucocitele formate în centrii germinativi ajung pe suprafaţa mucoasei şi în criptele amigdaliene. In interiorul criptelor se adună secreţie cremoasă sau cu aspect cazeos formată din celule epiteliale, de numeroase limfocite şi leucocite precum şi o bogată floră microbiană saprofită.

Tesutul limfo-reticular amigdalian prin funcţia imunitară şi de fagocitoză a bacteriilor opune rezistenţă agresiunii infecţioase din mediul extern sau exacerbată local.

Prin urmare rolul amigdalelor este de a fi infectate pentru a dezvolta aceste mecanisme de apărare şi de a asigura adaptarea faţă de agresiunea bacteriană. Cu timpul însă saturaţia infecţioasă a amigdalelor devine nocivă încît ele devin porţi de intrare a germenilor virulenţi sau declanşează reacţii neuroendocrine şi alergice aşa cum vom vedea la infecţia de focar adeno-amigdaliană.

Scanned with OKEN Scanner

Semiologia faringelui asociată în mare măsură cu acea a cavității bucale se grupează în următoarele sindroame:

- tulburări de masticație;
- tulburări de secreție salivară;
- jenă la deglutiție (disfagia);
- falsa cale a deglutiției;
- tulburări de fonație datorite la perturbări buco-faringiene (dizartrii) și naso-velo-palatine (rinolalii).

Primele două sindroame nu intră în cadrul strict al semiologiei faringiene încît ne vom referi la următoarele:

I. Disfagia sau jena la deglutiție constă în dificultatea de a tranzita bolul alimentar din cavitatea bucală prin faringe, esofag pentru a ajunge în stomac. In raport cu punctul lor de plecare se disting două tipuri de disfagii:

1) Disfagia înaltă gloso-faringo-laringiană.
2) Disfagia joasă esofagiană.

1. Disfagia înaltă buco-faringo-laringiană se manifestă la începutul deglutiției și mai ales pentru solide. Se caracterizează prin durere accentuată cu sediul în istmul gîtului bilateral sau unilateral situație în care bolnavul are tendința să favorizeze deglutiția de partea opusă spre care înclină și capul. Această durere cu punct de plecare gloso-velo-faringian iradiază în urechea respectivă.

După simptomatologia de însoțire se pot distinge:

- disfagie dureroasă acută febrilă (angine variabile, flegmon peri-amigdalian, amigdalită lingual ă),
- disfagie dureroasă acută nefebrilă (corpi străini plăgi, leziuni ulceroase linguale, afte etc.),
- disfagii febrile prelungite (leziuni ulceronecrotice amigdaliene, faringiene din hemopatii benigne sau maligne, tbc faringo-laringian, șancrul de inoculare sifilitic etc.),
- disfagii dureroase izolate (amigdalită cronică, tumori amigdaliene, stiloidă lungă, artroze cervicale etc.).

In prezența unei disfagii înalte gloso-faringo-laringiene, se vor preciza caracterele prin interogatoriu iar prin examen local, regional, general se va decela cauza care a generat disfagia. Prin urmare este obligator de a examina cavitatea bucală, faringele, laringele. Tușeul endobucal este deseori necesar.

Palparea regiunii cervicale este indispensabilă și se va face metodic deoarece multe din aceste afecțiuni faringiene sînt însoțite de adenopatie a cărei prezență orientează spre alte examene com-

plimentare necesare pentru a stabili diagnosticul.

2. Disfagia joasă esofagiană se observă mai rar şi se traduce printr-o senzaţie de oprire percepută la baza gîtului sau în regiu - nea dorsală în raport cu sediul leziunii. Această senzaţie de stop deseori algică în formele înalte se traduce aici prin impresia de greutate profundă. Această jenă se însoţeşte de jenă respiratorie, hipersalivaţie uneori lăcrămare şi individul are tendinţa de a bea apă pentru a favoriza pasajul alimentar.

In unele cazuri alimentele sînt regurgitate fără efort: regurgitaţie precoce în leziunile superioare din esofag şi tardivă în leziunile joase sau în diverticol esofagian.

Există două tipuri esenţiale de disfagie joasă:

- disfagia bruscă cu imposibilitatea de deglutiţie chiar pentru lichide în care durerea este însoţită de sialoree, lăcrămare etc.(corpi străini esofagieni, esofagită corozivă acută).

Examenul radiologic complet (radioscopic şi radiografic) sînt obligatorii iar esofagoscopia este indicată în raport cu examenul radiologic.

- Disfagia progresivă se caracterizează prin evoluţie lentă interesînd mai întîi alimentele solide şi mai tîrziu cele lichide. Această disfagie se observă în stenozele cicatriciale ale esofagului, în cancerul esofagian. Examenul radiologic şi endoscopic îşi păstrează deplina valoare.

II. <u>Calea falsă a deglutiţiei</u>. Amintim că în cursul deglutiţiei mecanismele fiziologice care intră în joc exclud în sus fosele nazale (baraj velo-faringian), înainte cavitatea bucală (baraj glosovelic) şi în jos cavitatea laringiană (baraj gloso-epigloto-glotic).

Dacă unul din aceste baraje nu se stabileşte în timpul faringian al deglutiţiei, alimentele în special lichidele pătrund în ca - vitatea respectivă. Prin urmare vor exista 3 posibilităţi de cale falsă a deglutiţiei: naso-faringe şi fose nazale, cavitate bucală sau cavitatea laringo-traheo-bronşică.

Calea falsă superioară şi anteroinferioară sînt cele mai grave prin consecinţele secundare.

Calea falsă superioară sau refluxul nazal al alimentelor antrenează în special lichide spre fosele nazale care sînt apoi expulzate prin strănut sau suflatul nasului. Pentru a înghiţi bolnavul înclină capul în urmă sau mănîncă în poziţia culcat, în general numai alimente solide. Această cale falsă se observă în paralizia vălului palatin

de cauză nervoasă sau prin leziune anatomică infecţioasă sau neoplazică.

Falsa cale antero-inferioară se datoreşte absenţei protecţiei căilor aeriene laringo-traheale.

Pătrunderea corpului străin în căile aeriene declanşează quinte reflexe de tuse de apărare pentru a expulza alimentele.Uneori se produce un sindrom asfixic acut prin inundaţie pulmonară (vomis - mente inhalate după anestezie).

Această cale falsă se poate întîlni în diverse afecţiuni:

- leziuni intrabulbare infecţioase (poliomielită etc.), toxice (difterie, botulism), degenerative (scleroză laterală amiotrofică, scleroza în plăci etc.) sau tumorale (intra-axiale, fosa cerebrală posterioară etc.),

- leziuni accidentale sau chirurgicale asupra centrilor nervoşi, asupra nervilor motori în diferite zone.

III. Tulburările de fonaţie. Dizartriile sînt anomalii ale articulaţiei vocale.

Tulburarea de articulaţie este o imposibilitate constantă şi sistematică în executarea unei mişcări pe care o cere producerea unei foneme. Ca urmare apare un zgomot fals care înlocuieşte sunetul exact substituind de obicei o vocală sau o consoană normală. Această tulburare rezultă dintr-o eroare inconştientă în producerea mişcării efi - cace, fără ca să se poată incrimina o pierdere auditivă sau o leziune de ordin anatomic.

Disartriile se împart în funcţionale sau lezionale.

Disartriile funcţionale se observă în perioada de formare a limbajului şi apoi la bătrîni în timp ce la tineri dificultatea în fonetism se datoreşte la leziuni de ordin auditiv.

Disartriile lezionale se datoresc la toate leziunile traumatice, inflamatorii sau neoplazice care interesează faringele.

La bătrîn disartria se datoreşte dispariţiei reflexului de coordonare care interesează articulaţia şi emisia vocală prin scleroza nucleilor bulbo-protuberanţiali.

La orice vîrstă, indiferent de cauză o paralizie linguală, facială sau faringiană determină disartria.

Un număr de disartrii sînt de ordin neurologic prin diferite mecanisme (anomalii de concepţie corticală a limbajului, anomalie de coordonare la nivelul nucleilor motori bulbo-protuberanţiali de unde pleacă excitaţiile care declanşează contracţia musculaturii care serveşte la modularea vocii).

Scanned with OKEN Scanner

PATOLOGIA INFLAMATORIE A FARINGELUI

I. ANGINELE ACUTE

Se cuprind în acest termen inflamaţiile acute ale mucoasei faringiene şi a formaţiilor limfoide îndeosebi amigdalele palatine.

Din punct de vedere bacteriologic infecţia acută a amigdalelor este obişnuit consecutivă inhalării de microorganisme virulente din mediul extern: virusuri, germeni banali sau germeni specifici, sau agentul microbian este un saprofit obişnuit al cavităţii bucale sau din criptele amigdaliene. Aceşti germeni, într-un echilibru biologic cu ţesutele de apărare ale acestor cavităţi, sînt susceptibili de a deveni patogeni mai ales în sezonul rece sau în caz de apărare deficitară a organismului cauzată de numeroşi factori.

Dintre germenii microbieni se întîlneşte mai frecvent streptococul beta hemolitic tip A. S-a constatat că peste 60 % din amigdalele cronice se datoresc acestui germen şi prin urmare în amigdalitele acute care sînt de fapt reîncălziri a procesului inflamator cronic vom întîlni acelaşi germen. Se mai întîlnesc stafilococ, pneumococ, Friedländer etc.

Virusurile frecvent întîlnite, determină manifestări în special la cele 3 mari tipuri de organe ţintă pentru care au tropism special sau comun (tractus respirator, piele, sistem nervos).

1. Virusurile cu tropism esenţial respirator.

Majoritatea afecţiunilor acute respiratorii superioare şi prin urmare şi faringiene sînt afecţiuni cu virusuri care pătrund pe cale aeriană. Unele dintre ele se multiplică local fără diseminare ulterioară.

- Dintre rino-virusuri, virusul corizei epidemice se întîlneşte frecvent şi în etiologia anginelor acute. Contaminarea se face pe cale aeriană şi este mai uşoară iarna în colectivitate.

- Mixovirusurile dau o atingere respiratorie înaltă dar se pot extinde în jos dînd bronhopneumopatii. Din această grupă întîlnim virusuri gripale cu tipul A cel mai frecvent. Aceste virusuri determină leziuni celulare şi deschid calea bacteriilor saprofite. Tipul A este responsabil de forme epidemice condiţionate la rîndul lor de variabilitatea antigenică a virusului. Datorită acestei variabilităţi se prepară astăzi vaccinuri prospective eficace mai mulţi ani.

In grupa mixo-virusuri sînt cuprinse şi paramixovirusurile : virusul rujeolei, oreion, mixovirus parainfluensae care determină

frecvent laringite acute la copil, virusul respirator sinciţial care la adult determină afecţiuni banale mai ales rino-faringite.

- Adenovirusurile (A.P.C. - adeno-faringo-conjunctival) sînt foarte numeroase. Ele pătrund pe cale aeriană (faringe) sau pe cale digestivă şi stopează în ganglioni din care cauză determină mai mult afecţiuni limitate (faringite cu adenopatii, afecţiuni respiratorii acute etc.).

2. Dintre virusurile neurotrope se întîlnesc mai frecvent poliovirusuri, virusul Coxsackie, herpesvirusuri (virusul varicelei, virusul zonei, virusuri oncogene etc.).

Pe plan bacteriologic există astfel 2 categorii de infecţii acute, amigdaliană şi faringiană:

- angine virale care sînt angine roşii;

- angine bacteriene (îndeosebi streptococice) care sînt angine eritemato-pultacee.

Clasificarea anginelor este dificilă deoarece nu se pot grupa după considerente bacteriologice, anatomo-patologice şi clinice împreună.

Vom clasifica anginele din punct de vedere anatomo-patologic în care se vor include considerente de ordin etiologic şi clinic.

In această ideie inflamaţiile acute ale faringelui pot fi schematizate în 3 tipuri:

A - leziuni catarale care corespund anginelor banale, roşii şi eritemato-pultacee;

B - angine cu false membrane (angina pseudomembranoasă).

C - angina ulceroasă la care există pierdere de substanţă.

A. Angina banală denumită încă angină eritematoasă sau eritemato-pultacee este o maladie infecţioasă frecventă cu manifestarea faringiană cu caracter sezonier îndeosebi toamna şi iarna.

In etiologia anginei se incriminează numeroase virusuri: adenovirusuri, virusuri ale unor boli specifice (oreion, rujeolă, gripă, poliomielită) ceea ce explică şi caracterul frecvent contagios al afecţiunii. Angina roşie precede angina eritemato-pultacee adică virusul pregăteşte calea infecţiei bacteriene prin slăbirea mijloacelor de apărare locală. Ca urmare streptococul devine virulent şi este responsabil de prezenţa exsudatului pultaceu. Se mai poate întîlni stafilococul, pneumococul, bacilul Friedländer.

In apariţia anginei ca factori favorizanţi sînt incriminaţi: clima rece şi umedă, starea generală deficitară, diminuarea forţei de

apărare a organismului, terenul ereditar etc.

Din punct de vedere clinic debutul afecţiunii este progresiv sau brutal mai frecvent. Bolnavul acuză stare de rău cu tulburarea stării de sănătate, cefalee. Progresiv sau brusc simptomele devin alarmante: temperatură ridicată 39°, frisoane, curbatură, uneori delir. Bolnavul acuză senzaţie de arsură şi pişcături care devin disfagie dureroasă cu otalgie reflexă.

Examenul faringelui evidenţiază la început o roşeaţă difuză a amigdalelor mărite de volum. Mai tîrziu apar puncte albe de exsudat pultaceu localizate, care în curînd confluează. Exsudatul pultaceu se detaşează uşor prin ştergere iar amigdala subjacentă nu este ulcerată. Acest exsudat provine din infecţia criptelor amigdaliene a căror secreţii purulente se elimină în suprafaţă şi dau respiraţiei un miros fetid.

La palparea regiunii cervicale se constată hipertrofia grupului ganglionar subdigastric. In jurul ganglionilor se constituie un proces de periadenită foarte dureros la palpare.

Evoluţia este în general rapidă şi vindecarea survine în 5 pînă la 8 zile dacă n-au apărut complicaţii.

Consideraţii clinice în raport cu etiologia anginelor.

Angina streptococică prezintă cîteva particularităţi clinice: hipertrofie accentuată a amigdalei, exsudat pultaceu important, adenopatii constante, stare generală puţin alterată.

Formula sanguină arată leucocitoză cu polinucleoză, iar titrul antistreptolezinelor arată o creştere importantă.

Anginele roşii virale care pot rămîne în acest stadiu, sînt foarte frecvente şi contagioase.

Din punct de vedere clinic există unele deosebiri faţă de anginele bacteriene: astenia este importantă, inflamaţia cuprinde întreg faringele, absenţa adenopatiei cervicale.

Formula sanguină este normală sau arată leucocitoză cu limfocitoză.

Anginele simptomatice.

Angina se poate constitui izolat cu localizare de obicei la nivelul amigdalelor palatine sau la nivelul amigdalei faringiene, amigdalei linguale.

Angina poate fi de asemeni prima manifestare a unei boli generale care debutează acut la nivelul faringelui: poliomelita, mononucleoza infecţioasă, rujeola, rubeola, oreion, scarlatină, meningita cerebro-spinală, reumatismul articular acut dintre care unele vor fi

descrise în cadrul anginelor bolilor infecto-contagioase.

In alte cazuri angina catarală se datoreşte unor cauze toxice (iod, beladona, etc.

Complicaţii. Complicaţiile locale sînt: abcesul periamigdalian, adenoflegmonul cervical etc. complicaţii generale: renale; reumatismale, viscerale, eruptive, vasculare (flebită, endarterită etc.).

Tratament. Apariţia primelor simptome generale care preced pe cele faringiene impune un tratament clasic cu antipiretice (Piramidon, Aspirină, supozitoare cu aminofenazonă), Polidin 1-2 fiole pe zi i.m., revulsive, băuturi fierbinţi abundente, dulci şi cu vitamina C, repaus la pat, care pot opri sau ameliora evoluţia bolii.

Local gargarisme călduţe cu ceai de muşeţel la care se adaugă bicarbonat de sodiu (o linguriţă la 1 pahar cu ceai de muşeţel) cu apă oxigenată diluată la jumătate, preparatul din comerţ, Gargarism (10-15 pic. la un pahar cu apă caldă), pulverizaţii cu preparate care conţin un antibiotic şi Cortizon.

In jurul gîtului se aplică comprese umede calde stropite cu alcool, săculeţe cu sare încălzite, termofoare care au acţiune sedativă şi antiflogistică.

Antibioticele nu sînt indicate decît în formele grave însoţite de complicaţii. Se foloseşte de obicei Penicilina (1.ooo.ooo - 2.ooo.ooo u/24 ore, Ampicilina capsule sau injectabil 1-2 gr/zi sau antibiotice cu oarecare acţiune antivirală (Aureomicina, Eritromicina 1 gr/24 ore). Se recomandă de asemeni vitamina C pe cale bucală sau injecţii 1 gr/24 ore.

In cazul apariţiei de complicaţii septice generale grave, dozele de antibiotic cresc (3.ooo.ooo-5.ooo.ooo u Penicilină/24 ore injectabil şi în perfuzii, rehidratarea bolnavului, anticoagulante, corticoterapie.

La bolnavii cu angine recidivante se recomandă amigdalectomia la 3-4 săptămîni după perioada de angină.

Amigdalectomia la cald se practică în caz de apariţia de complicaţii grave cu caracter septicemic pentru a elimina focarul de diseminare infecţios.

B. Angina cu false membrane este reprezentată de obicei de angina difterică şi mai rar de alte angine cu false membrane (streptococ, stafilococ, pneumococ).

Angina difterică se caracterizează printr-un sindrom focal cu

sediul amigdalian şi un sindrom general în raport cu gradul de difuziune în organism a toxinei microbiene.

Sindromul focal este de obicei caracteristic şi îmbracă aspectul unei angine cu false membrane: amigdala este acoperită de un strat alb-sidefiu la început care devine treptat cenuşiu-murdar situat pe una sau ambele amigdale. Falsele membrane se întind rapid pe pilieri, luetă şi chiar la peretele faringian posterior. Falsele membrane sînt aderente la amigdală, coerente şi după înlăturarea lor patul amigdalian apare ulcerat şi sîngeră.

Examenul regiunii subangulo-mandibulare decelează ganglioni hipertrofiaţi, uşor dureroşi, mobili, fără periadenită. Existenţa unei corize mucoase unilaterale trădează asocierea cu adenoidita difterică.

Însămînţarea bacteriologică este necesară pentru a confirma diagnosticul, iar bolnavul va fi izolat.

Sindromul general se caracterizează prin temperatură relativ ridicată (38°), astenie, anorexie, paloarea feţei, tahicardie moderată, albuminurie uşoară.

Fără tratament difteria se poate vindeca uneori spontan dar cel mai adesea determină complicaţii: de ordin laringian (crupul difteric), nazal (coriza), auriculare, ganglionare, pleuro-pulmonare, nervoase (paralizie de văl palatin, de acomodare oculară, a faringelui, a laringelui etc.) cardiace (miocardite), renale (nefrită hematurică). Uneori apare sindromul malign secundar caracterizat prin paralizii şi insuficienţă cardiacă progresivă.

Tratament. Seroterapie 40-60 de mii u/24 ore în formele grave şi asociată cu un tratament antiinfecţios (Penicilină 2.ooo.ooo - 4.ooo.ooo u/24 ore), tonicardiace, antianafilactice (Feniramin, Tavegyl 1-2 Tb/24 ore), tratament local (gargarisme cu antiseptice), dezinfecţie nazală.

Profilaxia constă în supravegherea colectivităţii, instilaţii nazale cu ser antidifteric, seroterapie sau vaccinoterapie preventivă.

Anginele cu false membrane nedifterice (streptococ, stafilococ, pneumococ) se caracterizează prin aspect clinic alarmant: debut brutal, febră pînă la 39° sau mai mult. Amigdala mai întîi de culoare roşie se acoperă de exsudat pseudomembranos aderent care depăşeşte pilierul anterior.

La examenul cervical se constată adenită asociată cu periadenită mai ales în infecţia cu streptococ care poate determina în plus infiltraţie edematoasă a vălului şi a pilierilor. Starea generală

este alterată şi angina se poate complica cu septicemie.

Tratamentul local şi general este acel al anginelor în general insistînd îndeosebi pe antibioterapie. In absenţa diagnosticului bacteriologic este necesar de a institui terapia antidifterică pînă la precizarea diagnosticului.

C. Anginele ulceroase

In acest grup intră toate anginele care determină o pierdere de substanţă superficială, necrotică sau gangrenoasă.

1. Angine cu ulceraţia stratului epitelial:

- Angina herpetică este de origine virală şi are o evoluţie ciclică.

Boala debutează brutal cu temperatură pînă la 40-41°, stare generală alterată, disfagie foarte intensă.

Examenul faringelui în perioada iniţială arată o roşeaţă difuză pe pilieri şi amigdale. Pe acest fond se constată prezenţa de mici vezicule alb-sidefii care după cîteva ore se ulcerează şi se acopăr de false membrane subţiri albicioase. Nu există adenopatie cervicală.

Evoluţia este favorabilă şi se vindecă spontan în 6-7 zile.

Diagnosticul este adesea facilitat de prezenţa unui herpes naso-bucal sau de leziuni de stomatită.

Tratamentul este simptomatic cu gargarisme emoliente, antalgice şi antipiretice iar pe cale generală se pot administra gamaglobuline, histaglobine.

- Angina aftoasă este produsă prin transmiterea infecţiei virale prin lapte sau produse lactate.

Se caracterizează prin stare febrilă moderată, dureri ale membrelor, greaţă, vărsături, diaree.

In cavitatea bucală se observă vezicule alb-cenuşii pe faţa internă a obrajilor, limbă, văl palatin, amigdale, laringe. Consecutiv apar eroziuni superficiale foarte dureroase.

Tratamentul general este simptomatic iar local gargarisme cu bicarbonat, badijonări ale ulceraţiilor cu soluţie de acid cromic 10 %, nitrat de argint 10 % etc.

- Angina din zona Zoster se localizează la nivelul ramificaţiilor nervului maxilar superior. Caracteristic pentru herpesul zoster este localizarea sa unilaterală, corespunzător topografic unui trunchi nervos afectat în lungul căruia apar pe mucoasă vezicole mici polimorfe situate pe un fond eritematos, care conţin un lichid clar .

Afecţiunea debutează cu uşoară stare febrilă, adinamie şi hiper-

Scanned with OKEN Scanner

estezie în teritoriul nervului afectat, simptome care se accentuează în zilele următoare. Erupţia veziculoasă dispare în aproximativ două săptămîni, iar nevralgia persistă un timp mai lung.

In herpesul Zoster faringian pe lîngă nervul maxilar superior pot fi afectate ramuri din gloso-faringian, pneumogastric şi chiar nervul facial.

Diagnosticul se bazează pe apariţia unilaterală a manifestărilor localizate pe un nerv însoţite de nevralgii accentuate şi sialoree reflexă.

Ca trarament se recomandă vitamina B_1 în doze de 100 mg i.m. şi vitamina B_{12} 1000 gama zilnic 5-6 zile. Pentru combaterea nevralgiilor rebele se mai indică fizioterapie (ultrascurte, ultrasunete sau roentgenterapie).

- Herpangina este o infecţie produsă de un virus din grupa Coxsackie cu frecvenţă mai mare în perioada de vară. Afecţiunea debutează cu cefalee, febră mare, adinamie, anorexie, uneori colici şi vărsături.

Local se constată vezicole de mărimea unui bob de linte cu conţinut roşietic situate pe văl, luetă şi amigdale.

După ecloziune se constată mici eroziuni rotunde acoperite cu depozit fibrinos de culoare alb-cenuşie, înconjurate de un halou roşietic. Herpangina se poate însoţi şi de o stomato-gingivită. Eroziunile se vindecă în 5 zile prin tratament simptomatic şi vitaminoterapie.

- Pemfigusul apare în cadrul manifestărilor generale şi se caracterizează local prin erupţii buloase cu conţinut seros sau hemoragic. Nu se constată febră sau alte semne generale.

2. Angine prin ulceraţii necrotice:

- angina ulceroasă Moure sau amigdalita lacunară ulceroasă acută se întîlneşte îndeosebi la tineri.

Debutul este insidios cu semne generale minime. Semnele subiective se traduc prin uşoare dureri în gît.

Examenul faringian constată o ulceraţie necrotică importantă în regiunea superioară a amigdalei însoţită adesea de adenopatii.

Evoluţia durează circa 10 zile.

Tratamentul constă în badijonaj cu soluţie de clorură de Zn 1/30 aplicate zilnic după ce s-a prelevat pentru însămînţare în vederea eliminării unei difterii necunoscute. Pentru a evita recidivele se indică amigdalectomia.

- <u>amigdalita fuzospirilară</u> (Simanovski, Plaut-Vincent), se caracterizează printr-o ulceraţie pseudomembranoasă circumscrisă situată pe mucoasa faringelui, gingii şi cavitate bucală încît poate fi considerată ca o veritabilă stomatită.

Afecţiunea se observă mai frecvent la tineri şi mai rar la copii îndeosebi după boli infecţioase, intoxicaţii medicamentoase, avitaminoze sau infecţii locale şi se datoreşte asociaţiei fuzo-spirilare Vincent.

Maladia începe cu o uşoară stare febrilă, oboseală marcată, cefalee, uşoară disfagie dureroasă şi senzaţie de corp străin. Afecţiunea este aproape constant monolaterală şi se însoţeşte de adenopatie subangulomandibulară. La examenul local se constată iniţial pe amigdala congestionată şi uşor tumefiată, un depozit alb-cretos ca o pată de mucegai, circumscris şi uşor detaşabil situat la partea superioară a feţei libere a amigdalei. După cîteva zile acest depozit se elimină şi apare o ulceraţie cu tendinţă necrotică cu marginile neregulate şi care sîngeră uşor.

Diagnosticul clinic este uşor însă trebuie confirmat prin examen bacteriologic pentru a elimina difteria, luesul primar şi terţiar. Leziunile necrotice impun totodată o hemoleucogramă pentru a elimina o eventuală boală de sînge.

Tratamentul constă în gargarisme cu apă oxigenată, ceai de mueţel cu bicarbonat de sodiu, gargarism.

Penicilinoterapia este foarte activă şi rezolvă afecţiunea în cîteva zile.

D. <u>Anginele din cursul bolilor infecto-contagioase</u>

In cursul evoluţiei bolilor infecţioase se poate constata o angină care apare frecvent ca prin simptom. Astfel de situaţii întîlnim în poliomelită, oreion, febră tifoidă, tularemie şi mai ales în cursul scarlatinei.

- <u>Angina scarlatinoasă</u> este un simptom deosebit de frecvent în cursul scarlatinei cu manifestare la debut sau din contra mai tîrziu la sfîrşitul celei de a treia săptămîni.

Angina de debut se manifestă printr-un enantem roşu-aprins a mucoasei faringiene şi a amigdalelor mult hipertrofiate şi acoperite cu un exsudat pultaceu.

Limba este acoperită de un depozit albicios pe faţa liberă şi este roşu-viu pe margini. Destul de rapid în 24-36 ore apare exantemul caracteristic al scarlatinei iar la examenul faringian constatăm

TABLOU - DIAGNOSTICUL ULCERATIILOR AMIGDALEI

Afecţiunea	Caractere clinice	Adenită	Febră	Stare generală	Laborator
Angină herpetică	Mici eroziuni izolate şi puţin profunde adeseori reunite într-o singură ulceraţie cu contur policiclic. Falsă membrană. Disfagie intensă	Lipseşte Durere la palparea gîtului	Foarte ridicată (40-41°)	Foarte alterată la început. Delir adeseori	
Angina ulcero-membranoasă	Ulceraţie profundă şi neregulată, acoperită de o falsă membrană sau de un strat pultaceu. Disfagie variabilă. Respiraţie fetidă	Discretă	Lipseşte sau puţin ridicată	Bună Uşoară astenie	Bacili fuziformi şi spirili la examenul direct
Angina ulcero-necrotică a scarlatinei	Ulceraţii crateriforme, profunde, se întind pe pilieri şi văl. Respiraţie fetidă.	Enormă	Foarte mare	Extrem de alterată	Streptococi şi anaerobi la examenul direct
Leucemie acută şi limfadenită leucemică	Ulceraţii amigdaliene, bucale şi faringiene cu caracter variabil (ulceraţie simplă, ulcero-membranoasă, ulcero-necrotică	Masivă (cervicală şi generalizata)	Stare febrilă Adesea febră mare	Mult timp nemodificată Tendinţă la hemoragii	Streptococ. Stafilococ, fuzo-spirili la examenul direct. Examen caracteristic sîngelui
Agranulocitoză	Mai întîi eritem, apoi pseudo-membrană, în sfîrşit ulceraţie necrotică	In general lipseşte	Febră ridicată	Profund alterată	Stafilococi, Streptococi, Fuso-spirili la ex. direct. Examenul sîngelui caracteristic. Eventuală mielogramă.

Afecţiunea	Caractere clinice	Adenită	Febră	Stare generală	Laborator
Sancru sifilitic	Unilatera, unic, indur.	Constantă importanţă mijlocie fără adenită	Lipseşte	Nemodificată	Treponeme la ultramicroscop
Plăci mucoase (erozive)	Multiple diseminate (amigdale şi pilieri puţin profunde. Strat lăptos.	Multiplă(submaxilar,carotidian,occipital)	Lipseşte	Nemodificată	Treponeme. Serologie pozitivă
Ulceraţie gomoasă	Ulceraţii cu marginile nete, tăiate drept, fund murdar. Adesea înafara amigdalei (văl, boltă palatină)	Se observă în goma amigdalei.Lipseşte în localizări faringiene.	Lipseşte	Nemodificată	Serologie în general pozitivă. - Biopsie pozitivă interpretare delicată)
Cancer epitelial	Ulceraţie mai mult sau mai puţin largă,deseori fisurată, margini răsfrînte,totdeauna dure. Sîngerare.	Adesea tîrzie	Lipseşte	Alterată tîrziu	Biopsie pozitivă
Tuberculoza	-Ulceraţie unică şi profundă analogă cancerului. -Numeroase ulceraţii puţin profunde,neregulate,granulaţii gălbui	Constantă	Puţin existentă	Totdeauna alterată. Leziuni pulmonare	Biopsie pozitivă
Amigdalita ulceroasă banală	Ulceraţie precedată de necroză parţială a ţesutului amigdalian (abcesul intra-amigdalian)	Adenopatie variabilă	Lipseşte	Nemodificată	Germeni de infecţie banală la examenul direct

Scanned with OKEN Scanner

o angină eritemato-pultacee cu disfagie importantă şi reacţie ganglionară.

Limba începe să se descuameze dindărăt înainte realizînd un V de culoare albă.

Ca semne generale angina scarlatinoasă începe cu greaţă, vărsături, cefalee ce evoluează cu febră, frisoane etc.

La sfîrşitul săptămînii a treia poate surveni o nouă angină care este una din componentele sindromului infecţios secundar.

Scarlatina malignă poate determina inflamaţii grave amigdaliene de tip ulceronecrotic şi mai rar sub forma unei simple angine roşii. Malignitatea afecţiunii se conturează într-un sindrom general alarmant cu dispnee, prăbuşirea tensiunii arteriale, prostraţie.

Tratamentul anginei scarlatinoase constă în analeptice cardiovasculare şi tonicardiace iar dintre antibiotice Penicilina obţine cele mai bune rezultate. Tratament local cu dezinfectante uzuale.

- <u>Angina din cursul rujeolei</u> este precedată de obicei de un catar acut al căilor aeriene superioare şi inferioare la care se asociază enentemul şi exantemul caracteristic.

Enantemul sub formă de pete roşii-închise este mai evident pe vălul palatin.

Petele lui Koplick sînt mici pete albe-gălbui de mărimea unei gămălii de bold situate lîngă deschiderea canalului lui Stenon care apar înainte de enentemul buco-faringian şi dispar inaintea exantemului cutanat care poate fi caracteristic sau polimorf.

- <u>Angina din cursul rubeolei</u> se caracterizează prin discretă inflamaţie a ţesutului limfoid faringian şi se însoţeşte de micropoliadenopatii dureroase îndeosebi a ganglionilor retroauriculari, occipitali şi cervicali.

E. <u>Anginele din cursul bolilor de sînge</u> (bolile sistemului limfo şi hematopoetic) sînt angine din categoria celor ulcero-necrotice Aceste afecţiuni sînt totdeauna neutropenizante adică diminuă rezistenţa terenului şi favorizează exacerbarea virulentă a germenilor saprofiţi care determină grave necroze amigdaliene.

Manifestările buco-faringiene mai mult sau mai puţin importante pot apare ca simptome iniţiale de aceea este necesar a cunoaşte caracterele lor clinice pentru a iniţia investigaţii precoce de laborator în vederea diagnosticului şi a terapiei ulterioare

Aspectul leziunilor buco-faringiene nu oferă indicaţii în ceea ce priveşte diagnosticul de gravitate a anginei deoarece o afecţiune

benignă poate determina o anginâ gravă şi invers o leucoză se manifestă faringian prin simplă anginâ.

- Angina cu monocite sau monomucleoza infecţioasă s-ar datora unui virus din grupa herpesvirusuri descris de Epstein Barr.

Angina cu monocite debutează printr-o anginâ cu manifestări generale şi locale banale pe fondul căreia apare un exsudat pultaceu şi apoi ulceraţii şi necroze cu fundul murdar şi fetid cu tendinţă hemoragică în unele zone şi cu adenopatie cervicală asociată.

Splina este mărită de volum iar hemoleucograma arată leucocitoză (20.000) cu predominenţa elementelor monomucleare (40-70 %).Precizarea diagnosticului se face prin reacţia lui Paul şi Bunel pentru a evita confuzii cu leucemii limfoide sau afecţiuni virotice (rubeola, rujeolă, varicelă etc.).

Afecţiunea are o evoluţie benignă şi se vindecă în 15-20 zile spontan sau mai rapid prin penicilinoterapie.

- Granulocitoza sau maladia lui Schultze se caracterizează clinic prin anginâ gravă fără adenopatie şi printr-o scădere accentuată a granulocitelor.

Granulocitoza apare: în urma unei intoxicaţii medicamentoase care determină o atingere toxică a măduvei (arseno-benzol, săruri de aur, bismut, sulfamide, piramidon, cloramfenicol, unele barbiturice etc), radiaţii atomice şi raze X care determină o dispariţie completă a elementelor sanguinoformatoare.

Sindromul infecţios este totdeauna grav iar amigdalele şi faringele prezintă ulceraţii profunde murdare, cu sfaceluri situate pe un fond violaceu,care degajă un miros fetid. Adenopatia este rezultatul suprainfecţiei leziunilor. Febra este persistentă în timp, urinile devin rari, apare o stare subictèrică. Formula hematologică arată o leucopenie.

Spre deosebire de angina cu monocite evoluţia granulocitozei este totdeauna gravă, vindecarea fiind excepţională.

- Leucemia acută este o hemopatie malignă care determină un sindrom de amigdalită roşie sau chiar ulcero-necrotică însoţită de adenopatii multiple cervicale, axilare sau inguinanale care nu sînt de tip inflamator şi ca atare nu vor evolua niciodată spre supuraţie. Splina este de asemeni mărită de volum. Examenul clinic constată de asemeni existenţa unui sindrom hemoragic caracterizat prin hemoragii profuze amigdaliene, gingivale, bucale etc.

Hemograma arată o leucocitoză între 150 şi 300.000 globule albe. Granulopenia este intensă şi se observă apariţia de

celule anormale, mieloblaşti sau limfoblaşti. Evoluţia este fatală în 1-2 ani de zile deşi există oarecare remisiuni clinice şi hematologice.

Tratamentul anginelor necrotice de origine sanguină va evita badijonajele locale care sînt traumatizate şi administrarea de sulfamidă. Din contra Penicilina este indicată în vederea combaterii infecţiei secundare. Granulocitoza şi leucemia acută se tratează prin extracte hepatice, transfuzii, roentgenterapie splenică, antimitotice.

ADENOIDITA ACUTA reprezintă inflamaţia acută banală a amigdalei lui Luschka cu aspect de amigdalită eritemato-pultacee. Adenoidita acută se întîlneşte mai rar izolată şi mai frecvent asociată cu rinita acută sau cu laringo-traheo-bronşite acute.

Adenoidita acută se întîlneşte îndesebi la sugar şi copilul mic şi mai rar la copilul mare avînd drept cauze infecţiile banale, gripale sau de altă natură exacerbate la nivelul foselor nazale. Şi aici rolul infecţiilor virotice constă în pregătirea terenului pentru ceilalţi germeni microbieni aflaţi ca saprofiţi în amigdala faringiană.

Simptomele şi evoluţia adenoiditei acute variază în raport cu vîrsta fiind mai gravă la sugar decît la copiii mai mari.

La sugar adenoidita debutează brusc cu temperatură mare(40-41°), agitaţie, respiraţie rapidă şi adeseori convulsii şi meningism.

Obstrucţia nazală este aproape completă şi alimentaţia devine dificilă, sugarul nefiind adaptat la respiraţia bucală.

Examenul rinoscopic arată o rinoree purulentă iar examenul buco-faringian aceleaşi secreţii muco-purulente care coboară ca o perdea pe peretele posterior al faringelui.

- In general adenoidita este de scurtă durată şi nu depăşeşte o săptămînă. Ea se poate complica în cursul evoluţiei cu fenomene bronho-pulmonare, spasm glotic, otită acută. Starea generală rămîne bună dacă alimentaţia nu este jenată.

- In alte situaţii adenoidita îmbracă un caracter trenant: febră în platou (10-20 zile) care contrastează cu retrocedarea obstrucţiei şi reluarea alimentaţiei.

- Alteori adenoidita se traduce prin febră oscilantă cu slăbire progresivă, paloare, tulburări digestive, care pot duce pînă la toxicoză.

Adenoidita la copilul mare prezintă aproape acelaşi caractere, dar rino-faringele fiind mai larg, jena respiratorie este minimă şi nu există tulburări de deglutiţie.

Scanned with OKEN Scanner

Examenul rinoscopic constată prezenţa de secreţii în fosele nazale şi o congestie a mucoasei. Febra nu durează mult timp iar starea generală nu este modificată.

In general atît sugarul cît şi copilul mic prezintă o adenopatie subangulomandibulară sau carotidiană superioară şi occipitală, care poate ajunge la supuraţie.

Evoluţie: Adenoidita acută este o afecţiune eminamente recidivantă îndeosebi în sezonul rece care favorizează hiperplazia şi infecţia latentă.

Tratament. La sugar este esenţial de a restabili permeabilitatea nazală în vederea facilitării alimentaţiei. Se utilizează instilaţii nazale cu ser fiziologic efedrinat 3 % călduţ sau adrenalinizat 1 ‰ de 3-4 ori pe zi cîte 5 picături după ce în prealabil se face aspiraţia secreţiilor dacă sînt abundente cu o pară de cauciuc.

Instilaţiile nazale se pot face şi cu combinaţii de medicamente: Rp: Hidrocortizon 1-2 fiole, Neomicină sau Cloramfenicol pulbere 0,30 gr., Efedrină 0,20 gr., Ser fiziologic 15-20 ml.

Febra se combate prin supozitoare cu aminofenazonă iar pentru combaterea focarului infecţios şi mai ales dacă au apărut complicaţii locale sau la distanţă se prescrie Penicilină (1.ooo.ooo-2.ooo.ooo u/24 ore). La copiii mai mari se administrează antipiretice, ceaiuri calde, dulci, cu Vitamina C şi eventual antibiotice cu aceeaşi indicaţie ca la sugar.

In caz de adenoidite trenante sau repetate care întreţin complicaţii, se practică adenoidectomia dar nu mai devreme de 8 luni cînd hiperplazia amigdalei faringiene nu este pe deplin constituită. Intervenţia se practică de obicei la cîteva săptămîni după perioada febrilă.

<u>AMIGDALITA ACUTA LINGUALA</u> se întîlneşte destul de rar şi pe lîngă factorii etiologici comuni celorlalte angine, un rol important deţin leziunile traumatice prin particole alimentare sau corpi străini.

Ca simptome bolnavul acuză dureri la deglutiţie localizate la baza limbii care iradiază în urechi, iar în exterior durerea se proiectează în dreptul corpului osului hioid. Bolnavul vorbeşte cu greutate din cauza limitării mişcărilor limbii cît şi a unui trismus variabil.

Examenul obiectiv constată baza limbii tumefiată cu foliculii limfoizi hipertrofiaţi şi uneori acoperiţi de puncte de puroi galbene. Concomitent se poate constata un edem al epiglotei variabil ca volum şi adenopatie subangulo-mandibulară.

Scanned with OKEN Scanner

Tratamentul este similar cu al celorlalte angine.

FARINGITA ACUTA BANALA este o inflamaţie catarală a mucoasei faringiene de natură infecţioasă sau toxică şi fără participare inflamatorie a ţesutului limfoid caracteristic pentru angine.

Faringita acută banală apare la persoane care au suferit de boli infecţioase (gripă, scarlatină, tifus, varicelă, rujeolă) la persoane cu rino-sinuzite şi amigdalite cronice, la cei care consumă alcool sau fumează, la persoanele cu faringe larg constituţional sau în urma amigdalectomiei etc.

Persoanele cu insuficienţă respiratorie nazală, care lucrează în aer viciat (substanţe chimice, praf, aer supraîncălzit), care consumă alimente condimentate, alimente prea reci sau prea fierbinţi sînt predispuse de asemeni la faringite acute.

La examenul faringelui se constată o inflamaţie exsudativă a mucoasei, cu foliculi limfatici solitari măriţi de volum.

Manifestările clinice sînt variabile după cum faringita acută este de ordin local sau este un epifenomen al unei boli infecţioase.

In general bolnavii acuză senzaţie de uscăciune în gît, usturime şi arsuri, tuse uscată, senzaţie de corp străin. Mai rar, apare disfagia şi otalgia reflexă.

Tratamentul va avea în vedere etiologia faringitei acute rezolvînd în general focarele infecţioase cronice rino-sinuzale sau amigdaliene.

Local se recomandă gargarisme călduţe alcaline, inhalaţii cu oleum eucaliptolat 3 %, inhalaţii sau aerosoli cu ape sulfuroase sau Cortizon.

Se recomandă de asemeni după caz Vitamina A (2-4 tb/24 ore) Vitamina E 1-2 tb/24 ore, Vitamina C 0,2-0,4 gr.zilnic.

COMPLICATIILE LOCALE, REGIONALE SI GENERALE ALE ANGINELOR ACUTE

Procese inflamatorii acute sau cronice reîncălzite îndeosebi cele cu punct de plecare de la amigdalele palatine reprezintă adeseori focare infecţioase care difuzează în ganglioni şi ţesuturile celulare ale gîtului, mediastin sau la distanţă în alte organe.

Gravitatea acestor complicaţii depinde pe de o parte de natura şi virulenţa agenţilor patogeni cît şi de rezistenţa locală şi generală a întregului organism.

Transmiterea infecţiei se face din aproape în aproape prin continuitatea leziunilor (abcesul intraamigdalian, abcesul periamig-

dalian), pe cale limfatică (adenoflegmonul retrofaringian, adenoflegmoane cervicale) şi pe cale hematogenă (septicemia, flebite şi tromboflebite, metastaze septice la distanţă).

Faringele avînd o reţea bogată, vasculară şi nervoasă, alături de acţiunea toxiinfecţioasă directă apar şi mecanisme alergice sau hormonale.

Apariţia complicaţiilor este favorizată de o serie de factori care slăbesc rezistenţa generală şi locală (oboseala, avitaminoze,boli generale, microbismul latent din profunzimea ţesutelor limfoide) factori nocivi, de mediu extern (micro şi macroclimat).

a. Abcesul intraamigdalian este o supuraţie localizată în interiorul amigdalei palatine care interesează o zonă variabilă a parenchimului. Abcesul se dezvoltă în interiorul unei cripte prin obstruarea orificiului ceea ce permite exacerbarea florei saprofite.

Subiectiv se manifestă prin durere monolaterală, otalgie şi disfagie moderată.

Local se constată o tumefiere de ansamblu a amigdalei care proemină din lojă acoperită de mucoasă uşor congestionată.

Abcesul intraamigdalian se poate deschide spontan cu dispariţia semnelor subiective sau rămîne incapsulat şi latent fiind descoperit ocazional sau în cursul amigdalectomiei.

b. Abcesul sau flegmonul peri-amigdalian reprezintă supuraţia ţesutului conjunctiv care separă amigdala de pereţii lojii. Prin urmare supuraţia este intrafaringiană şi se deosebeşte de flegmoanele latero-faringiene situate la exteriorul faringelui.

Flegmonul periamigdalian se întîlneşte de obicei la adulţi fiind complicaţia cea mai frecventă ale anginelor şi mai ales a amigdalitelor cronice reîncălzite.

Uneori flegmonul se dezvoltă de la nivelul formaţiunilor limfoide restante în urma amigdalectomiei incomplete precum şi din ţesuturi limfoide care se refac în lojă chiar după amigdalectomie corectă.

Dezvoltarea flegmonului este favorizată de dehiscenţe ale capsulei amigdaliene precum şi de aderenţe create între amigdală şi pereţii lojei în urma reîncălzirilor repetate. In acest mod se explică difuziunea infecţiei din criptele amigdaliene închise spre ţesutul celular periamigdalian.

Flora microbiană este în general flora piogenă banală polimorfă în care predomină streptococul hemolitic şi la care se asocia-

ză frecvent germenii anaerobi.

Maladia debutează prin anginâ banală cu febră şi durere la deglutiţie. In timp ce la nivelul unei amigdale fenomenele retrocedează, amigdala opusă creşte progresiv de volum, este congestionată iar pilierii anterior şi posterior sînt de asemeni congestionaţi. Pe măsură ce febra şi disfagia cresc apare otalgie reflexă şi uneori trismus. De obicei flegmonul peri-amigdalian este rar bilateral astfel că durerea unilaterală şi violentă este un element important de diagnostic în perioada iniţială a bolii.

Cînd colecţia s-a constituit (3-5 zile), vocea capătă un timbru închis, nazonant, durerea la deglutiţie este intensă şi apare un reflux al lichizilor prin fosele nazale.

Regiunea cervicală respectivă este împăstată şi dureroasă.

In general colecţia se acumulează în zonele mai largi periamigdaliene astfel încît distingem mai frecvent un sediu periamigdalian anterior şi mai rar un sediu amigdalian posterior.

In caz de abces periamigdalian anterior se observă bombarea pilierului anterior şi al vălului palatin, cu lueta edemaţiată şi deplasată lateral, iar amigdala împinsă în jos şi înainte.La cîteva zile de la debut în zona de bombare maximă apare un punct necrotic-gălbui şi flegmonul se deschide spontan. Puroiul este cremos şi foarte fetid, din cauza florei anaerobe.

Destul de rapid fenomenele regresează şi vindecarea survine în 5-6 zile sau se constituie o fistulă cronică în caz de drenaj insuficient al supuraţiei.

Flegmonul cu sediul în pilierul posterior se observă mai rar şi determină o mărire de volum a pilierului inflamat şi edemaţiat care împinge amigdala înainte. Evacuarea spontană acestui flegmon este tardivă ceea ce permite difuziunea infecţiei în spaţiile cervicale.

Prognosticul flegmonului periamigdalian este în general benign dar se pot observa complicaţii mai ales dacă se întîrzie evacuarea colecţiei: edem inflamator al laringelui, celulite cervicale supurate, mediastinite şi chiar hemoragii.

Diagnosticul flegmonului periamigdalian este în general uşor. Totuşi, dacă colecţia este nimină cu evoluţie torpidă se poate confunda cu un şancru luetic, sarcom sau chiar cancer. De asemeni se va deosebi de accidente infecţioase ale molarului de minte care poate determina un abces juxtaamigdalian.

Tratamentul flegmonului periamigdalian este iniţial abortiv dar fără deosebită eficacitate. O dată constituit flegmonul va fi

întîi puncţionat pentru verificare şi apoi va fi evacuat chirurgical. Indicaţia unui flegmon colectat este furnizată de: evoluţia 3-5 zile, existenţa unui punct cu tendinţă de necroză, edemul luetei.

Deschiderea flegmonului peri-amigdalian anterior se face cu pensa Lubet-Barbon care se introduce închisă îndărătul pilierului anterior în vecinătatea unghiului superior şi după ce este introdusă în profunzime un centimetru este deschisă în lung pentru a separa amigdala de pilierul anterior şi a deschide o cale largă de drenaj.

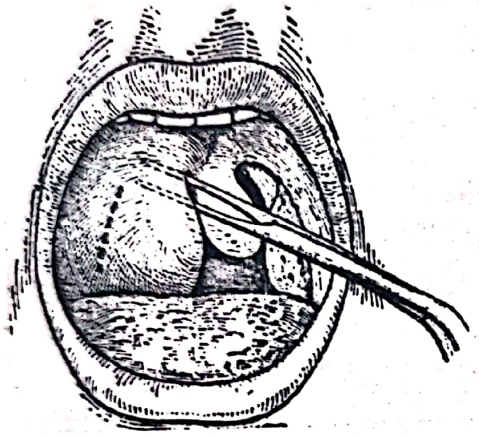

Fig.55.
Leschiderea flegmonului periamigdalian anterior

Dacă flegmonul are sediul posterior, după verificarea colecţiei prin puncţie se incizează cu bisturiul pilierul posterior în lung.

Incizia şi drenajul colecţiei se poate asocia cu antibiotice în special Penicilină care grăbeşte retrocedarea fenomenelor inflamatorii şi împiedică difuziunea infecţiei.

După 2-3 săptămîni de la vindecare se recomandă amigdalectomia din cauza recidivei acestor flegmoane.

Uneori, este necesar a practica amigdalectomia la cald sub protecţie crescută de antibiotice pentru a jugula sau împiedeca difuziunea infecţiei pe cale hematogenă.

FLEGMOANELE PERI-FARINGIENE au sediul în spaţiile perifaringiene descrise la rapoartele exterioare ale faringelui şi se datoresc difuziunii unui proces infecţios faringian la ganglionii şi ţesutele gîtului. Supuraţiile perifaringiene în raport cu localizarea se împart în:

1. ADENO-FLEGMONUL RETROFARINGIAN se dezvoltă în spaţiul retrofaringian a lui Henke cuprins între muşchii prevertebrali şi peretele faringelui. In acest spaţiu se găsesc ganglionii lui Gillette în care drenează limfaticele rinofaringelui şi partea posterioară a foselor nazale. Intrucît după vîrsta de 2-3 ani aceşti ganglioni involuiază se explică existenţa acestor adenoflegmoane la sugar şi copilul mic.

Punctul de plecare ale infecţiei ganglionare este aproape întotdeauna o adenoidită acută manifestă sau torpidă.

Clinic, abcesul se traduce iniţial prin jenă respiratorie nazală încît copilul respiră cu gura deschisă şi întîmpină dificul-

tăţi la supt.

Cu timpul colecţia retrofaringiană coboară în dreptul orofarin gelui astfel că jena respiratorie se accentuează. Tipătul sau vocea devin înăbuşite. Disfagia moderată iniţial se accentuează şi se însoţeşte de febră variabilă, agitaţie şi insomnie.

Examenul bucofaringian remarcă o bombare a peretelui posterior care împinge lueta înainte. La palpare se constată o împăstare profundă care se deprimă uşor dar revine rapid înainte.

Dacă abcesul nu s-a evacuat, continuă să coboare îndărătul faringelui şi blochează coroana laringiană. Aceasta se traduce clinic prin dispnee continuă urmată rapid de cornaj şi tiraj suprasternal, vocea devine înăbuşită.

In cursul evoluţiei, abcesul se deschide adeseori spontan între a opta şi a zecea zi cu inundare bronhopulmonară şi asfixia copilului sau determină infecţii grave bronho-pulmonare. De aceea este necesar evacuarea chirurgicală a colecţiei care se face prin deschiderea cu un bisturiu şi apoi rapid copilul este întors în decubit ventral şi cu capul în jos pentru a evita aspiraţia în trahee.Evacuarea colecţiei asociată cu antibiotice grăbesc vindecarea.

Adeno-flegmonul retrofaringian se va diferenţia de abcesul rece retrofaringian cu punct de plecare osos (morb Pott suboccipital) şi mai rar cu punct de plecare de la o adenită tuberculoasă din spaţiul retrostilian.

Semnele clinice sînt discrete şi se reduc la jenă respirato - rie şi disfagie care evoluează lent şi progresiv.

Utilizarea de tuberculostatice pe cale generală precum şi injectarea în pungă de streptomicină după evacuarea colecţiei, influ - enţează favorabil evoluţia afecţiunii.

2.<u>ABCESUL LATERO-FARINGIAN</u> denumit şi adenoflegmonul latero-faringian, situat în spaţiul retrostilian prezintă deosebită gravitate din cauza raportului intim cu carotida internă care se poate ulcera din cauza supuraţiei.

Adenoflegmonul se dezvoltă pe seama ganglionilor din spaţiul retrostilian care înconjură pachetul vasculo-nervos al gîtului.

Se observă la toate vîrstele şi este secundar de obicei unei infecţii amigdaliene sau buco-faringiene prin streptococ şi mai rar stafilococ.

Adenoflegmonul evoluează mai întîi spre faringe şi împinge carotida internă înăuntru şi apoi coboară sub muşchiul sterno-cleido-mastoidian pentru a ajunge sub tegumente în dreptul regiunii caro -

tidiene mijlocii.

Clinic semnele de abces apar în cursul unei angine. Febra persistă, oscilează între 39°-40°, starea generală este modificată. Disfagia determinată de anginâ, după o perioadă de acalmie reapare şi se accentuează încît împiedică deglutiţia. In acelaşi timp apare torticolis prin contractura muşchilor gîtului, capul fiind înclinat şi imobilizat de partea bolnavă. Palparea în lungul marginii anterioare a muşchiului sterno-cleido-mastoidian este dureroasă.

La examenul faringelui se observă o bombare postero-laterală care impinge pilierul posterior înainte, amigdala şi pilierul anterior fiind de aspect normal.

Trismusul în general lipseşte şi permite palparea deformaţiunii care este dureroasă.

Cu timpul tumefacţia regiunii cervicale creşte încît şterge proeminenţa muşchiului sterno-cleido-mastoidian şi unghiul mandibulei.

Evoluţia spre supuraţie se face în timp de 8-10 zile cu persistenţa febrei şi a fenomenelor generale. Puroiul constituit tinde să se exteriorizeze spre regiunea cervicală şi spre faringe. De obicei, colecţia purulentă ajunge sub tegumentele cervicale care devin calde şi dureroase şi în final se drenează la exterior. In acest timp pot surveni hemoragii cataclismice ale carotidei interne, moarte subită prin iritarea nervului vag sau difuziunea infecţiei în mediastin.

Tratamentul chirurgical constă în evacuarea puroiului pe cale externă în lungul marginei anterioare a muşchiului sterno-cleido-mastoidian. Este necesar de a urmări în sus colecţia spre spaţiul retrostilian pentru a evacua eventuale pungi restante. După evacuarea co - lecţiei se introduce fără tasare o meşă iodoformată iar plaga se lasă deschisă pentru eliminarea sfacelurilor.

Adenoflegmonul latero-faringian se va diferenţia de mastoidita jugo-digastrică la care colecţia ajunge lîngă faringe. Este de subliniat faptul că în această situaţie simptomele faringiene sînt atenuate şi sînt dominate de manifestările clinice ale mastoiditei acute.

3. ABCESUL SPATIULUI PRESTILIAN (PARAAMIGDALIAN), se manifestă clinic similar cu flegmonul peri-amigdalian cu care este confundat adeseori.

Abcesul prestilian prezintă cîteva elemente caracteristice:

- edemul peri-amigdalian este adeseori considerabil şi determină o îngustare a lumenului faringian cu jenă respiratorie accentuată,

- colecţia se poate exterioriza spre regiunea parotidiană şi

determină un edem al feţei de la gît pînă la pleoapa superioară,

- uneori colecţia se drenează spre loja submaxilară,

- există posibilitatea de propagare a infecţiei la mediastin prin partea inferioară a lojei şi de aici prin spaţiile celuloase cervicale.

Tratamentul medical cu antibiotice este indicat pentru a împiedeca constituirea colecţiei. Drenajul colecţiei se face prin loja amigdaliană după decolarea amigdalei şi precizarea existenţei colecţiei prin puncţie.

4. CELULITA CERVICALA PROFUNDA se caracterizează prin împăstare în plastron a regiunii cervicale, angină roşie sau supurată cu proces de peri-amigdalită însoţită de o stare septicemică cu febră în platou. Celulita se produce prin propagarea infecţiei pe cale vasculară la spaţiile celuloase ale gîtului.

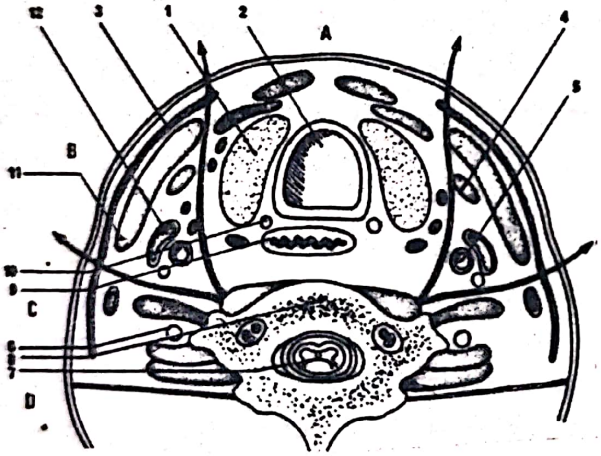

Fig.56.
Secţiune transversală prin 1/3 inferioară a gîtului
1. Glanda tiroidă
2. Trahee
3. Aponevroza cervicală superficială
4. Ganglioni limfatici
5. Carotida primitivă
6. Nervi cervicali rahidieni
7. Măduva spinării
8. Corpul vertebrei
9. Esofag cervical
10. Pneumogastric
11. Sterno-cleido-mastoidian

Săgeţile indică calea de pătrundere spre lojele profunde prin spaţiile celulare pre şi retrosternocleidomastoidiene.

Tratamentul constă în antibioterapie masivă, corticoterapie anticoagulante, amigdalectomie la cald după caz şi drenarea spaţiilor celulare ale gîtului prin incizii largi şi multiple.

COMPLICATIILE LA DISTANTA a infecţiei faringiene se împart în:

- acute şi de etiologie bacteriană: septicemie, bacteriemie şi septicopioemie;

- toxice prin difuziunea toxinelor la distanţă cum sînt complicaţiile nervoase difterice;

- fluxionare şi degenerative (reumatism, nefrită, endocardită) determinate de infecţia de focar cronică amigdaliană sau reîncălzită prin două procese patogenice intricate: reacţii neuroendocrine prin iritaţie nervoasă locală şi prin mecanisme alergice.

SEPTICEMIA AMIGDALIANA constituie o gravă complicaţie a anginelor acute, dar care a devenit excepţională de la apariţia antibioticelor.

Septicemia poate fi primitivă cu etiologie polimicrobiană (streptococ, anaerob etc.) cu punct de plecare de la o angină acută şi secundară de etiologie monomicrobiană (anaerobi-funduliformis,fragilis,ramosus) cu punct de plecare de la un focar amigdalian ulcero-necrotic.

Propagarea infecţiei de la focarul amigdalian se face prin contimuitate prin intermediul circulaţiei venoase generale sau prin contiguitate, germenele ajungînd în curentul venos prin depăşirea ganglionilor şi a peretelui venos jugular.

Clinic, septicemia apare la un bolnav cu angină sau flegmon peri-amigdalian cînd totul pare că intră în normal.

Simptomele apar brusc cu febră mare, frison sau frisoane, puls rapid, tensiune scăzută, facies subicteric, teros,sindrom hepato-renal, torpoare sau delir.

Totodată apar semne de metastaze septicopioemice: din trombusul original se pot detaşa fragmente septice care dau focare metastatice la distanţă: infarct pulmonar, leziuni pleurale, articulare şi mai rar hepatice sau vasculare.

Formele supraacute de septicemie se soldează cu exitus în 3 zile, iar cele acute în 8-10 zile dacă tratamentul cu antibiotice este ineficace.

Diagnosticul se stabileşte pe hemocultură şi accesoriu prin însămînţarea de puroi din focarele metastatice sau amigdale.

Tratamentul este esenţial cu antibiotice, penicilină îndeosebi în doze mari asociat cu difuzante (hialoronidaza) şi antitinflamatorii (Cortizon).

Tratamentul profilactic constă în amigdalectomie care era de preferat să fie efectuată anterior din cauza anginelor flegmoanelor sau abceselor peri-amigdaliene, fără să se aştepte complicaţia septicemică.

ANGINELE SI REUMATISMUL ARTICULAR. Infecţia streptococică este sigur incriminată în cauza declanşatoare a crizei de reumatism articular acut. Această afirmaţie se bazează pe faptul că foarte adesea anginele acute preced cu cîteva zile apariţia reumatismului articular acut precum şi faptul că titrul antistreptolizinelor este crescut la reumatici.

Focarul anginos sau cronic determină pe cale reflexă prin intermediul sistemului nervos central, reacţii rapide la nivelul articulaţiilor (Reilly) iar la nivelul sistemului endocrin determină un dezechilibru al hormonilor hipofizari şi suprarenalian (Selye) cu tulburări prelungite fluxionare şi apoi degenerative.

Alături de acest mecanism neuroendocrin intervine şi un mecanism toxic alergic streptococic. Toxinele streptococice eliberate de streptococul beta hemolitic din grupa A pătrunse în circulaţia generală determină formarea de anticorpi specifici. In timpul unei noi reacutizări amigdaliene cantitatea de anticorpi creşte şi prin conflictul anticorp-antigen apare o reacţie inflamatorie fluxionară la nivelul articulaţiilor,a parenchimului renal sau al pereţilor vaselor. Cu timpul puseele de reacutizare determină o degenerescenţă a ţesutului conjunctiv cu producere de scleroză şi noduli.

In favoarea asocierii mecanismului alergic pledează existenţa unui interval liber între debutul anginei şi apariţia reumatismului şi creşterea titrului de antistreptolizine după fiecare proces de reacutizare a anginei. La aceste semne se mai adaugă febră variabilă, creşterea vitezei de sedimentare, fibrinemie peste 6 gr. etc.

In reumatismul scarlatin se constată o artrită precoce manifest infecţioasă determinată de streptococ sau o formă reumatismală tardivă adeseori însoţită de endocardită.

In poliartrita cronică evolutivă debutul poate să fie secundar unei angine şi este cu caracter acut fluxionar şi poliarticular. Nu se poate face totuşi o relaţie directă între afecţiune şi focarul amigdalian întrucît titrul antistreptolizinelor este normal iar ablaţia sistematică a focarelor amigdaliene este fără efect asupra evoluţiei afecţiunii.

In poliartrita post anginoasă (reumatism infecţios) se constată o relaţie evidentă între monoartrita cu caracter subacut şi procesele anginoase.

Tratament. In reumatismul poliarticular acut tratamentul este mai întîi profilactic şi sistematic prin Penicilină a focarelor de infecţie anginoase streptococice. De asemeni se administrează curativ (preparate de salicilat, Aspirină, Cortizon, A.C.T.H.), amigdalectomia fiind indicată mai rar.

In reumatismul cronic evolutiv nu se practică amigdalectomie.

In reumatismul infecţios post anginos amigdalectomia este curent sau frecvent indicată.

ANGINELE SI NEFRITA. Majoritatea nefritelor acute sînt considerate de origine faringiană. Angina variabilă în forma clinică şi în intensitate precede frecvent infecţia streptococică. Angina cu streptococul beta hemolitic A este cea mai frecventă.

In patogenia determinării renale se incriminează aceleaşi mecanisme ca şi în reumatismul articular.

Glomerulo-nefrita post anginoasă debutează de obicei brutal cu un sindrom edematos (edem alb, moale, decliv, lasă godeu).Sindromul urinar se manifestă prin oligurie cu albuminorie, cilindrurie şi hematurie macroscopică. Ureea sanguină este de obicei normală iar tensiunea arterială uşor crescută.

Evoluţia este de obicei favorabilă dar nefrita se poate repeta în raport de un nou proces anginos.

Există şi forme fruste de nefrită anginoasă: forma hematurică şi forma albuminurică simplă.

Tratamentul medical cu excepţia tratamentului anginei şi a amigdalitei cronice este de competenţa specialistului nefrolog şi constă în general în repaus la pat, regim alimentar hipotoxic etc.

Tratamentul chirurgical adică amigdalectomia se va practica sub protecţie de antibiotice şi numai după trecerea perioadei de nefrită acută manifestă determinată de anginâ.

In nefritele cronice amigdalectomia obţine rezultate mai puţin favorabile.

HIPERPLAZII SI INFLAMATII CRONICE NESPECIFICE ALE FARINGELUI

Aparatul limfoid al faringelui formează o unitate morfofuncţională cu celelalte ţesuturi limfoide şi reticulo-endoteliale din organism, care supuse la agresiuni repetate îşi exercită funcţiunea de apărare pe plan local şi general.

Prin hiperplazia sistemului limfoid al faringelui se înţelege creşterea de volum a acestor formaţiuni ca urmare a proliferării centrilor germinativi din foliculii limfoizi şi al elementelor celulare impusă de procesul de apărare.

Hiperplazia sistemului limfatic se observă mai ales la copii începînd de la vîrsta de 3 ani şi se menţine pînă aproape de pubertate cînd se constată o involuţie în general a amigdalelor cu excepţia amigdalelor palatine.

Hiperplazia amigdalelor se datoreşte la cauze multiple:

- infecţiile banale repetate sau bolile infecto-contagioase cu determinare amigdaliană;

- carenţe vitaminice, discrinii, tulburări digestive (colite, hepatice) pletorici,

- noxe profesionale, clima umedă şi rece.

Din punct de vedere anatomo-clinic deosebim hiperplazii amigdaliene localizate asociate cu o participare variabilă a inflamaţiei cronice faringiene şi procese inflamatorii cronice difuze ale mucoasei faringiene la care participarea hiperplaziei limfoide este minimă.

AMIGDALITA CRONICA. Inflamaţia cronică a amigdalelor palatine se manifestă sub 2 aspecte:

- amigdalită cronică hipertrofică, varietate care se observă îndeosebi la copil şi mai rar la adulţi;

- amigdalita cronică scleroasă care corespunde la o saturaţie a sistemului limfoid amigdalian prin germeni saprofiţi şi patogeni.

In cronicizarea infecţiei şi hiperplazia ţesutului limfoid rolul dominant îl deţine infecţia: alături de germenii banali se întîlnesc germeni specifici (bacil Koch, asociaţia fuzospirilară etc.), floră anaerobă etc.

Dintre factorii favorizanţi un rol deosebit îl prezintă terenul limfatic şi alergic şi mai rar terenul tuberculos sau heredoluetic.

In amigdalita cronică hipertrofică se constată o simplă hiperplazie a ţesutului limfoid datorită unei hiperactivităţi funcţionale a foliculilor limfoizi amigdalieni şi prin urmare avem de a face cu o hipertrofie moale a amigdalei.

Amigdalita cronică hipertrofică simplă rezultă în urma unei infecţii pasagere a căilor aeriene superioare, prin urmare amigdala îndeplineşte o funcţie utilă de apărare. Este de remarcat că după fiecare proces de acutizare amigdala creşte de volum şi va determina în final o jenă mecanică la respiraţie şi deglutiţie.

In timp ţesutul amigdalian se infectează mereu şi ajunge la o saturaţie de germeni care se adăpostesc în cripte şi astfel amigdala cronic infectată devine un rezervor de germeni microbieni. Ca atare amigdala nu mai indeplineşte funcţia defensivă şi mai curînd devine un focar infecţios. Intradevăr streptococul hemolitic şi stafilococul patogen cantonaţi în cripte în stare saprofită devin virulenţi cu ocazia unei angine acute sau chiar în absenţa unei manifestări patologice amigdaliene şi determină o gamă întreagă de complicaţii care au fost expuse anterior.

Infecţia cronică amigdaliană determină în timp modificări în structura amigdalei. Elementele limfoide încep să dispară iar ţesu-

tul conjunctiv intraamigdalian se transformă în ţesut scleros care cuprinde treptat întreaga amigdală.

In acest mod amigdalita cronică hipertrofică aimplă devine o amigdalită cronică hipertrofică dură care se transformă treptat prin procesul de scleroză şi atrofie limfatică în amigdalita cronică scleroasă care se întîlneşte exclusiv la adult.

A. Amigdalita cronică hipertrofică moale sau dură determină pe plan clinic îndeosebi tulburări mecanice şi într-o măsură mai mică accidente infecţioase.

La copil amigdalele prin volumul lor determină o jenă respiratorie amplificată de obstrucţia produsă de vegetaţiile adenoide. Ca urmare vocea este modificată şi devine înăbuşită şi nazonantă.

In afară de aceste tulburări mecanice, părinţii sînt neliniştiţi de faptul că copilul prezintă amigdalite repetate sub forma de dureri în gît de scurtă durată care se repetă regulat sau de angine mult mai serioase care obligă pe copil să rămînă în cameră circa o săptămînă.

Indiferent de caracterul clinic al amigdalitei se constată adeseori asocierea de pusee acute de laringită, traheobronşite, care antrenează ca sechele tuse seacă în quinte repetate.

La examenul buco-faringian amigdalele se prezintă sub aspecte diverse: mult proeminente (pediculate) sau puţin evidente din cauză că cea mai mare parte din amigdală este ascunsă între pilieri şi în văl.

Pentru a aprecia exact volumul amigdalei se apasă cu spatula pe pilierul anterior pentru a expulza amigdala din lojă sau se provoacă un reflex de vomă.

Examenul faringian va fi completat prin examenul ariilor ganglionare care evidenţiază de cele mai multe ori ganglioni măriţi de volum, mobili, cu sediul subangulomandibular.

La adolescent examenul buco-faringian pune în evidenţă adeseori o hipertrofie dură a amigdalei sau o amigdală redusă de volum dar profund infectată cu dopuri de cazeum în cripte care determină o serie de tulburări caracteristice amigdalitei cronice. Si la această vîrstă pot apare o serie de complicaţii mai mult sau mai puţin grave: angine, abcese periamigdaliene, perifaringiene, traheobronşite etc.

Diagnosticul de hipertrofie amigdaliană este uşor. In cazul cînd hipertrofia bilaterală este asociată cu o voluminoasă adenopatie cervicală se vor face investigaţii în direcţia unei boli a sis-

temului sanguin.

Hipertrofia amigdaliană unilaterală poate evoca existenţa unui sarcom,a unei boli Hodgkin, sau o tumoră de seria conjunctivă.

B.Amigdalita cronică scleroasă şi criptică se caracterizează prin ţesut limfoid puţin abundent străbătut de numeroase cripte profunde în care se găsesc germeni microbieni saprofiţi. Septurile fibroase, scleroase care traversează glanda favorizează formarea criptelor în care pe lîngă germeni se acumulează descuamaţii epiteliale, praf de calcar şi care sînt eliminate periodic sub formă de dopuri cazeoase, spontan sau prin raclare.

Clinic, amigdalita cronică scleroasă se manifestă periodic prin apariţia de angine acute cu sau fără alte complicaţii.

In perioada de latenţă bolnavul acuză senzaţie neplăcută la deglutiţie, miros fetid, tuse uscată, stare de oboseală, eliminarea de dopuri cazeoase albicioase.

Din timp în timp cu ocazia proceselor de reacutizare pot apare complicaţii renale, reumatismale etc.

La examenul buco-faringian amigdala apare uneori mărită de volum dar mai adesea de dimensiuni reduse care pot induce în eroare pe un examinator neavizat. De aceea pentru a evidenţia amigdala se îndepărtează pilierul anterior cu un croşet sau se exprimă amigdala din lojă şi în mod surprinzător apar din criptele amigdaliene o secreţie filantă, gleroasă gălbuie sau dopuri de cazeum albicioase.

Uneori pe suprafaţa amigdalei se observă o mică zonă de necroză care trădează existenţa unui abces intraamigdalian.

Tratamentul amigdalitei cronice.

Dezinfecţia amigdalelor hipertrofice sau scleroase prin diverse gargarisme are oarecare valoare în cursul proceselor de reacutizare. In rest se obţine o sterilizare relativă a faringelui.

Antibioterapia determină la rîndul ei o sterilizare periodică parţială a focarelor amigdaliene.

Procedeele fizice (diatermocoagularea, criocauterizarea sau radioterapia antiinflamatorie în mici doze) se practică dacă există o contraindicaţie chirurgicală.

Tratamentul chirurgical de elecţie constă în amigdalectomie totală.

Indicaţiile sînt numeroase:

- amigdalite cronice cu reacutizări periodice însoţite sau nu de complicaţii;
- bolnavi cu afecţiuni legate etiologic sau patogenic de

angine şi de procese cronice amigdaliene. Astfel amigdalita cronică reîncălzită poate determina ascendent: rinite, sinuzite, otite, conjunctivite iar descendent: limfadenite, faringite, laringo-traheo - bronşite, gastro-enterite, apendicite, colite.

- Ca infecţie de focar determină leziuni la distanţă la nivelul aparatului locomotor, nervi periferici, aparat renal, cardio-vascular.

- Afecţiuni alergice, boli endocrine.

In stabilirea indicaţiei operatorii se va lua în considerare anamneza, examenul obiectiv, examenul general, examene de laborator etc.

Contraindicaţiile amigdalectomiei sînt relative sau absolute şi vor fi stabilite de medic: hipertensiunea arterială, arterioscleroza, boli de sînge, sifilis florid, tbc evolutivă, boli infecto-contagioase, insuficienţă hepatică, renală, sarcină trim.I şi III, anomalii vasculare procese atrofice.

VEGETATIILE ADENOIDE

Hiperplazia amigdalei faringiene a lui Luschka însoţită de infecţie cronică ia denumirea de adenoidită cronică, amigdalită cronică hipertrofică rino-faringiană sau vegetaţii adenoide. In limbajul cotidian se utilizează termenul de "polipi" şi care se pretează la confuzie cu polipoza nazală.

In mod obişnuit la copilul sănătos amigdala faringiană prezintă dimensiuni moderate şi regresează spontan spre pubertate. In cursul infecţiilor repetate ţesutul limfoid se măreşte treptat de volum şi se infectează situaţie care se observă cu predominenţă la copil între 3-6 ani. Limfatismul şi infecţia sînt factorii care predomină în formarea vegetaţiilor adenoide.

Limfatismul este o stare constituţională dobîndită caracterizat prin hiperplazie limfoidă generală care se observă la copii din aceeaşi familie şi la descendenţi. Limfatismul se caracterizează prin micropoliadenopatie, tegumente şi mucoase palide, anemie, tulburări tiroidiene. In 2-3 % din cazuri vegetaţia adenoidă se dezvoltă pe un teren luetic sau cu antecedente tbc, sau hiperplazia apare de la naştere în cursul luesului congenital.

In hiperplazia amigdalei faringiene un rol important deţine mediul ambiant, îndeosebi clima rece şi umedă.

La copii şcolari vegetaţiile adenoide asociate cu amigdalita cronică hipertrofică se întîlneşte într-un procent de 14 pînă la 50 %. La pubertate vegetaţia adenoidă se atrofiază, mucoasa devine uşor

Scanned with OKEN Scanner

plisată dar infecţia poate persista generînd epifaringite cronice sau faringite cronice difuze.

In concluzie hiperplazia formaţiilor limfoide din cavum (amigdala faringiană, amigdala tubară) şi a amigdalei palatine reprezintă o exagerare a modului de apărare a organismului. Hiperplazia este favorizată de corize sau rinofaringite şi la rîndul său hiperplazia favorizează cantonarea şi perenitatea infecţiei încît se ajunge la un cerc vicios în care hiperplazia şi infecţia se determină în mod continuu.

Din punct de vedere clinic vegetaţiile adenoide manifestă prezenţa lor prin obstrucţie nazală cu consecinţele care decurg şi accidente infecţioase.

Ca semne funcţionale întîlnim obstrucţia nazală cu rinoree muco-purulentă asociate frecvent cu laringite striduloase.

Obiectiv copilul respiră pe gură,sforăie noaptea şi vocea este nazonantă. Datorită respiraţiei bucale şi a tonusului muşchilor ridicători masticatori apar în timp modificări morfologice ale masivului facial şi părţilor moi ale feţei. Piramida nazală are aspect de muchie de cuţit din cauza lipsei de dezvoltare a foselor nazale, buza superioară se îngroaşă, dinţii sînt prost implantaţi, bolta palatină capătă o formă ogivală (facies adenoidian).

Fig.57. Facies adenoidian

Lipsa de ventilaţie a trompei antrenează otite seroase cu hipoacuzie, copilul are un aer absent şi pare distrat. Respiraţia bucală antrenează tulburări anoxice şi de ventilaţie pulmonară precum şi perturbări în metabolismul calciului care în timp determină modificări scheletice la nivelul toracelui, la nivelul membrelor. De asemeni, prin hipoxia encefalului copilul nu se dezvoltă intelectual în mod normal.

Vegetaţia adenoidă mai determină tulburări reflexe: cefalee prin congestie meningeală, tuse reflexă determinată de secreţiile ce se scurg din rinofaringe, subfebrilităţi,enurezis nocturn etc.

Accidentele infecţioase sînt frecvente: corize repetate, adenoidite acute cu diverse complicaţii; otite congestive sau supurate, traheo-bronşite recidivante, laringite banale etc.

Tratament. Indicaţia operatorie (adenoidectomia) se pune la orice vîrstă şi cît mai devreme posibil la copii cu tulburări mecani-

ce de obstrucţie nazală, de fonaţie, auditive, adenite cervicale,laringo-traheo-bronşite, afecţiuni gastro-intestinale, tulburări reflexe etc. la care legătura cauzală cu vegetaţia adenoidă este evidentă. Contraindicaţiile sînt aceleaşi ca şi pentru amigdalita cronică.

Prognosticul depinde de precocitatea intervenţiei care trebuie efectuată înainte de instalarea leziunilor morfologice ireversibile.

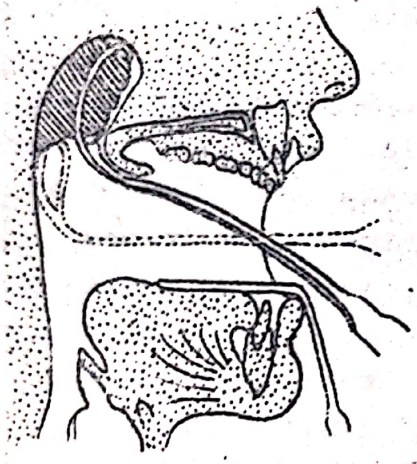

Fig.58.
Adenoidectomia. Cureta introdusă îndărătul vălului în rinofaringe este dirijată pe peretele superior în jos şi îndărăt

După efectuarea adenoidectomiei asociată după caz şi vîrstă cu amigdalectomia se recomandă tonifierea generală a organismului şi locală a mucoasei prin: vitaminoterapie, calciumterapie, crenoterapie (ape sulfuroase, în pulverizaţii, aerosoli), cură heliomarină, gimnastică respiratorie cu gura închisă pentru a facilita dezvoltarea foselor nazale.

FARINGITA CRONICA DIFUZA, se întîlneşte mai frecvent în asociere cu un proces care cuprinde căile aeriene superioare şi adesea inferioare: supuraţii nazale şi sinuzale, traheo-bronşice.

Ca factori favorizanţi se citează tutunul, alcoolul, diverse pulberi şi îndeosebi terenul propice puseelor inflamatorii şi alergice (sensibilitate deosebită, insuficienţă hepatică, predispoziţie familială.

Din punct de vedere anatomo-patologic inflamaţia poate trece succesiv prin 3 stadii: catarală, hipertrofică, atrofică.

Faringita cronică catarală se observă mai ales în copilărie şi la cei cu resturi de vegetaţii adenoide, rinite muco-purulente, sinuzite cronice supurate.

Simptomele lipsesc la copil şi sînt discrete la adult: senzaţie de arsură, tuse.

La examenul obiectiv pe peretele posterior şi pe văi se observă secreţii gălbui uneori aderente care obligă pe bolnav să se debaraseze de ele prin raclare.

Ca tratament se recomandă gargarisme cu emoliente, badijonări cu glicerină iodată 1-2 %, pulverizaţii sau aerosoli cu ape sulfuroase, vitaminoteraţie şi în prealabil asanarea focarelor rino-faringiene sau rinosinuzale.

Scanned with OKEN Scanner

Faringita cronică hipertrofică se poate constitui ca atare de la început.

Stagnarea secreţiilor în faringe şi raclarea, duce cu timpul la hiperplazia foliculilor, a mucoasei şi musculaturii.

La examenul faringian se constată secreţii groase, pliuri de mucoasă îndărătul pilierilor posteriori dînd aspect de falşi pilieri, hiperplazia foliculilor limfatici pe peretele posterior şi lateral (faringită granuloasă).

Secreţiile coboară în comisura posterioară a laringelui unde stagnează şi produc reflexe de tuse cu răguşeală, pahidermie interaritenoidiană. Treptat secreţiile devin vîscoase, aderente, determină senzaţia de corp străin, greaţă etc. care neliniştesc pe bolnav.

Faringita cronică atrofică. Cu timpul mucoasa se atrofiază progresiv împreună cu glandele şi foliculii limfatici din corion, devine palidă, uscată şi faringele se lărgeşte. Crustele se găsesc în special în rinofaringe de unde pot coborî pînă în laringe.

Tratamentul medical constă în badijonări cu soluţie Lugol, instilaţii nazale cu Miostin (2x5 pic/24 ore, vitaminoterapie A general şi local, crenoterapie cu ape sulfuroase etc.

EPIFARINGITA CRONICA.Mucoasa rinofaringiană fiind de tip respirator reacţionează mai puternic faţă de noxele din mediul extern (gaze, scame, var, ciment, temperaturi ridicate) cît şi sub acţiunea focarelor de infecţie rinosinuzale sau a resturilor de vegetaţii cu pungi chistice etc.

Bolnavul acuză senzaţie de uscăciune, de corp străin retro - nazal, cefalee ca în sinuzitele posterioare, tulburări auditive,sub - febrilităţi, greaţă, leucocitoză etc. Examenul rinoscopic posterior este adeseori dificil, bolnavii fiind reflexogeni. Pe peretele superior se pot constata microabcese purulente sau pungi chistice.

Tratamentul constă în chiuretajul resturilor de vegetaţii şi tratament medical general ca în faringita cronică difuză.

INFECTIA DE FOCAR AMIGDALIANA

Noţiunea de "infecţie de focar" a apărut în urma unor observaţii clinice ce datează de aproximativ cîteva mii de ani; s-au făcut diverse relaţii între suferinţele dinţilor sau amigdalelor şi reumatismul cu atingerea articulară sau cardiacă.

Studii mai numeroase asupra acestui aspect al patologiei au apărut la sfîrşitul secolului al XIX-lea şi în secolul XX. Trebuie remarcată contribuţia deosebită a şcolii româneşti căreia îi datorăm studii şi definiţii clare şi cuprinzătoare ale infecţiei de focar.

Goia înţelege prin infecţie de focar prezenţa în organism a unui focar inflamator cronic, latent, bine delimitat, care local se traduce prin semne clinice neînsemnate dar care din timp în timp produce la distanţă la nivelul diverselor organe sau sisteme, printr-un mecanism alergic-hiperergic reglat de sistemul nervos central, tulburări funcţionale şi leziuni histopatologice care se manifestă printr-o simptomatologie zgomotoasă şi alarmantă.

Haţieganu prin infecţie de focar înţelege o stare de reactivitate modificată generală a organismului cu caracter patergic, alergic, hiperergic avînd o expresie locală caracterizată prin alterarea morfofuncţională a anumitor sisteme, organe, aparate, bogate mai ales în ţesut reticulo-histiocitar şi musculatură netedă; această reactivitate generală cu o expresie locală este datorită fie unui focar microbian, fie unui focar format din substanţe rezultate din distrugerea tisulară, focar bine delimitat şi avînd o evoluţie adeseori latentă.

Infecţia de focar se prezintă ca un fenomen biopatologic observîndu-se mai mult în clinică şi mai puţin în laboratorul experimental. Se prezintă ca o unitate patogenetică, cu manifestări clinice foarte variate, pe care unii le sumează sub denumirea de reumatism, alţii în variate grupe de îmbolnăviri (nefrite, etc.).

Infecţia sau boala de focar se consideră deci ca o formă specială de reactivitate a organismului caracterizată mai ales printr-un proces alergic principal şi prin procese nealergice de însoţire sub influenţa unui focar bine delimitat. Elementul determinant în transformarea unei infecţii oarecare într-o infecţie de focar, este închistarea cu lipsa posibilităţilor de drenaj, transformarea ei într-o infecţie cronicizată şi circumscrisă. Tesuturile din jurul acestui focar, realizează un proces de delimitare, făcînd un perete izolator de apărare mecanică. Alături de bariera morfologică se mai produce şi o barieră imunochimică prin imunizarea ţesuturilor vecine. Această în-

Scanned with OKEN Scanner

chistare poate fi completă sau incompletă, prezentînd fisuri sau se rupe în anumite împrejurări: stări gripale, reinfecţii cu acelaşi microb. Conţinutul focarului este format din microbi foarte variaţi; la nivelul inelului limfatic faringian se găseşte mai ales streptococul hemolitic. In afară de microbi, focarul conţine substanţe provenite din distrugerea microbilor, toxine microbiene sau substanţe provenite din dezagregarea tisulară. Microbismul atenuat, toxinele şi substanţele tisulare autogene, se diseminează printr-o fisură a focarului în mod subcontinu, invadînd întregul organism şi astfel acţionează dinamic, ca adevărate antigene, autoagresine.

Fisurarea focarului se poate face printr-o hiperemie în focar, insuficienţă a barierei perifocale, creşterea virulenţei microbiene, activarea procesului distructiv sau datorită unei traumatizări. Constatarea activităţii sau inactivităţii unui focar este dificilă.

Patogenia infecţiei de focar este mult discutată; nici pînă astăzi nu există un punct de vedere clar asupra mecanismelor intime ce stau la declanşarea acestor boli.

In <u>teoria bacteriană</u> (Rosenow, Weil) se susţine că starea modificată de reactivitate s-ar datora în primul rînd microbilor care pătrund din focar în organism din cînd în cînd şi prezintă un tropism pentru sistemul reticulo-histiocitar. Pătrunderea microbilor s-ar produce mai ales pe cale hematogenă şi limfatică şi mai puţin pe cale neurală. Diseminarea aceasta a microbilor în cantitate mică provoacă alergizarea organismului. Cel mai frecvent germene întîlnit este streptococul din grupul A, cu virulenţă mică, patogenitate redusă dar mai mult alergizant; cu o frecvenţă mai mică pneumococul, stafilococul, bacilul Coli şi anaerobii.

Potrivit acestei teorii bacteriene, Rössle consideră că între septicemie şi infecţia de focar nu ar fi decît o diferenţă de gradaţie.

Această teorie a fost combătută de numeroşi autori.

<u>Teoria focal - toxicozei</u> a lui Slauck consideră că manifestările patologice la distanţă s-ar datora exotoxinelor elaborate de microbi sau endotoxinelor rezultate din descompunerea celorlalte celule din focar; acestе toxine ajung pe calea tecilor perineurale în lichidul cefalo-rahidian, iar de aici ating coarnele anterioare ale măduvei şi apoi urmînd calea nervilor periferici ajung la nivelul plăcilor motorii ale muşchilor, determinînd fibrilaţii musculare.

<u>Teoria alergică</u> (Berger şi Klinge) este cea mai acceptată de majoritatea autorilor.

Substanţele din focarul amigdalian, endo sau exotoxinele şi substanţele proteolitice, ar juca rolul de antigeni sau endoalergeni care ajung pe calea circulaţiei sanguine în teritoriile celulare producătoare de reagine şi anticorpi, unde treptat provoacă prin puseuri şi difuziuni repetate, fenomene caracteristice de alergie. Organismul nu mai răspunde ca un organism normal, ci prin reacţii puternice, hiperergice, care apar la nivelul ţesuturilor sensibilizate în prealabil prin substanţele din focar.

Reumatismul şi nefrita nu se produc după prima anginâ, ci după angine repetate, adică după ce organismul s-a sensibilizat în prealabil; anginele recidivante sînt determinate de recrudescenţa infecţiei din focarul amigdalian latent. Alergia ce se produce nu este de tip şoc anafilactic decît rareori şi se caracterizează prin reacţii tardive şi atenuate. Se crează o relaţie imuno-biologică particulară a macro şi microorganismului datorită influenţei reciproce, prezentă fiind starea modificată atît a macro cît şi a microorganismului.

S-a observat că în cazul asanărilor focarelor de infecţie mai vechi, pot să persiste fenomenele de focar şi după intervenţia chirurgicală, lucru explicat prin rămînerea in situ a unor resturi de ţesut patologic care ulterior pot să-şi reia activitatea antigenică.

Potrivit concepţiei de autoagresiune prin fenomenul de autointreţinere (Coombs, Young, Rook, Parnes), un component tisular din organism poate căpăta calităţi antigenice datorită modificărilor pe care i le imprimă contactul cu un antigen infecţios sau un alt proces patologic. Ca urmare a apariţiei unui asemenea antigen, se dezvoltă în organismul individului un anticorp activ atît faţă de componenta tisulară alterată care i-a dat naştere, cît şi faţă de substratul tisular normal. Există posibilitatea în asemenea cazuri ca prin intensificarea în timp a procesului de autoagresiune cu alţi stimuli antigenici deosebiţi de factorul determinant iniţial, să redeştepte formarea autoanticorpilor în chestiune, rezultînd de aici procesul de autointreţinere a fenomenelor patologice.

<u>Teoria infecto-neuro-alergică</u> alege o cale de mijloc considerînd că infecţia însăşi constituie momentul care declanşează sensibilizarea, adică alergizarea sau înclinaţia spre sensibilizare. In mecanismul patogenic al infecţiei de focar se acordă azi un rol tot mai însemnat sistemului neurohormonal (cortico-diencefalo-hipofizo-suprarenal).

Influenţa focarului asupra organismului se prezintă ca o reacţie complexă funcţională şi structural dinamică. Privind integral

procesul, cu participarea sistemului nervos şi endocrin, alergia se prezintă ca un principiu biologic de acţiune şi reacţie, o reacţie unitară, integrală deci neuroendocrină, umoral celulară a organismului.

Unii autori (Münster, Siegmund) consideră că focarele infecţioase au o influenţă dinamică asupra organismului:

- într-un prim stadiu focarul provoacă şi întreţine o stare de excitaţie a sistemului nervos cortico-vegetativ (Reilly),

- în al doilea stadiu starea de excitaţie de la nivelul cortico-suprarenal dă naştere la impulsuri care pornesc pe căile bilaterale eferente mai ales pe căile circulatoare (aortă, plămîni, aparat gastro-intestinal, căi biliare, rinichi) localizîndu-se mai ales pe ţesuturile cu o reactivitate mai mare producînd la nivelul lor tulburări de irugaţie sanguină, de permeabilitate, de reactivitate deci o modificare importantă a excitabilităţii acestor ţesuturi (Reilly).

- în al treilea stadiu microbii modificaţi sau antigenele din focar se localizează la nivelul teritoriilor cu tulburări de irigaţie, de permeabilitate. In acest stadiu se instalează propriuzis infecţia de focar, autoantigenul de focar.

Luînd în consideraţie interrelaţia funcţională sistem nervos-glande endocrine în procesul infecţiei de focar participă mai ales glandele endocrine cu reactivitate intensă cum sînt hipofiza şi suprarenala. Anticorpii nu se pot forma fără participarea sistemului nervos şi endocrin. Integralul sistemul nervos şi endocrin, este reglatorul, iar fenomenul biologic parţialul, este reacţia care se produce într-o dinamică de reciprocitate a întregului cu parţialul.(Selye)

O problemă ce se ridică în faţa bolnavilor cu infecţii de focar este aceea de ce unii prezintă simptomatologie clinică a acestei boli şi alţii nu. Acest fapt s-ar explica prin existenţa şi dependenţa apariţiei bolii de aşa numiţii factori condiţionali (endogeni şi exogeni).

Dintre factorii condiţionali endogeni amintim: reactivitatea corticală constituţională, starea aparatului cardio-vascular şi locomotor, starea de reactivitate a sistemului reticulo-histiocitar, bolile infecţioase generale, carenţa în vitamine B, C, D, surmenajul fizic şi psihic, tulburările hormonale, iar dintre cei exogeni:frigul, umezeala, variaţiile de temperatură, un anumit tip de alimentaţie, diverşi factori din procesul de muncă, flora microbiană patogenă (streptococul hemolitic în special).

Mecanismul infecţiei de focar este complex, începutul îl face infecţia repetată, urmează apoi alergizarea organismului şi instalarea în organismul gazdă a mecanismului autoimun prin care focarul de infecţie evoluează independent de o nouă agresiune bacteriană şi poate suferi recrudescenţe clinice la orice atac viral, microbian sau toxic.

Dintre semnele de ordin general ce însoţesc infecţia de focar se întîlnesc mai frecvent: senzaţia de oboseală fără o cauză evidentă, observată de obicei la un adult de 30-40 ani în plină forţă de muncă, somnolenţă sau insomnie, palpitaţii, stări de subfebrilitate vesperală, cefalee, sau dureri cervico-scapulo-humerale.

Dintre tpate manifestările secundare amigdalitei cronice, cele mai frecvent întîlnite sînt cele ale aparatului loco-motor şi renale, urmînd ca frecvenţă atingerile cardio-vasculare, endocrine, vegetative, alergice, oculare sau ale tractului digestiv.

Puseurile de reumatism poliarticular sînt precedate cu 3-20 zile de angine sau afecţiuni catarale ale căilor aeriene superioare, iar în cazurile de reumatism cronic se constată o exacerbare a simptomatologiei în cazul apariţiei unei angine acute.

Amigdalita cronică cu infecţie de focar este răspunzătoare şi de alte manifestări reumatice cum sînt lumbago, sciatică, nevralgii, polinevrite craniene, miozite etc.

Rolul focarului infecţios amigdalian este dovedit evident şi de rezultatele amigdalectomiei la bolnavi cu reumatism; aproximativ 50 % din bolnavii cu focar etiologic probabil amigdalian se vindecă sau prezintă o ameliorare netă a fenomenelor articulare în urma îndepărtării amigdalelor.

In privinţa afecţiunilor renale (nefrite), cunosc în aproximativ 75 % din cazuri o cauză amigdaliană, încît amigdalectomia îşi găseşte indicaţie chiar în cazuri cu amigdale aparent normale.

Rezultatele terapeutice sînt cu atît mai bune cu cît intervenţia se face mai de timpuriu; numeroase cazuri de glomerulonefrită rebele la tratamentul medicamentos, regimul igieno-dietetic obişnuit, după amigdalectomie au prezentat dispariţia edemelor, scăderea tensiunii arteriale şi dispariţia hematuriei.

Diverse afecţiuni cardio-vasculare ca endocardite, miocardite, spasme vasculare circumscrise la anumite regiuni, nevroze cardiace de natură neuro-vegetativă îşi au explicaţia în prezenţa unui focar infecţios amigdalian.

Scanned with OKEN Scanner

Amigdalectomia (după Goia) dă rezultate excelente în miocardite şi diverse nevroze cardiace, iar în cazul endocarditelor o oprire în evoluţie a procesului inflamator.

Manifestările alergice cum sînt urticaria, astmul bronşic, rinopatiile alergice întreţinute de endoalergeni generaţi de focarele infecţioase amigdaliene se pot vindeca sau ameliora în urma ablaţiei amigdalelor.

Diagnosticul unei amigdalite cronice ca infecţie de focar, se face pe baza unei anamneze riguroase a bolnavului mai ales că procesul acut amigdalian care precede o nefrită sau un reumatism este de cele mai multe ori foarte atenuat şi deci neglijat de bolnav în majoritatea cazurilor.

Pilierul anterior congestionat, prezenţa dopurilor de cazeum sau a lichidului purulent care se scurge din amigdală sau dintre pilier şi amigdală la apăsarea ei, sînt semne de probabilitate pentru existenţa unei amigdalite cronice. Ganglionii subangulomandibulari pot fi sensibili măriţi de volum şi discret dureroşi la palpare. Bolnavii pot prezenta o hipersensibilitate la frig sau schimbări bruşte de temperatură, acuzînd frecvent cataruri rinofaringieni.

In diagnosticarea amigdalitei cronice ca infecţie de focar pe lîngă anamneza şi examenul clinic minuţios o serie de date de laborator pot confirma prezenţa acesteia sau să urmărească modificările survenite în starea generală pentru aprecierea prognosticului.

Hemograma poate arăta diverse grade de anemie; formula leucocitară poate indica diverse date privind evoluţia procesului infecţios; V.S.H.-ul şi fibrinogenul pot fi crescute în multe din cazuri; electroforeza arată o creştere a proteinelor globale, scăderea albuminelor, creşterea gamaglobulinelor şi mai puţin a alfa$_1$ şi alfa$_2$ - globulinelor şi scăderea raportului albumine/globuline sub 1,5.

Pentru stabilirea cît mai exactă a influenţei focarului de infecţie amigdalian s-au preconizat o serie de teste "de provocare" care prin iritaţii locale mecanice, termice, iradiere cu raze X pot determina diverse modificări clinice sau umorale ce pot fi considerate ca efect al reacţiei organismului la focarul infecţios.

Prin testul Gutzeit Küchlm se provoacă accelerarea vitezei de sedimentare a hematiilor după excitarea amigdalelor infectate cronic cu raze ultrascurte timp de 5-10 minute; accelerarea V.S.H.-ului se datoreşte modificărilor proteinelor plasmatice provocate de diseminarea substanţelor din focarul amigdalian în organism. De asemenea se observă şi exacerbarea manifestărilor la distanţă, iar uneori activa-

rea unui focar infecţios latent. Este pozitiv acest test în 85 % din cazuri.

Proba Viggo-Schmidt determină formula leucocitară şi apoi provoacă iritarea amigdalelor prin masaj, după care determină formula leucocitară din 30 în 30 minute; în cadrul infecţiei de focar se observă o hiperleucocitoză cu polinucleoză sau leucopenie urmată de hiperleucocitoză.

Mathis şi Nesterov cercetează rezistenţa capilarelor sau fenomenul apariţiei peteşiilor cu ajutorul unei ventuze acţionată prin pompă de vid pe pielea regiunii supra sau subclaviculare timp de un minut. Apariţia după 2 minute a cel puţin 12 peteşii este considerată patologică, presupunînd existenţa unui focar cronic activ în organism.

Proba cu histamină (1/5.000-1/10.000) injectată intradermic sau în sacul conjunctival se consideră pozitivă în cazul apariţiei unei papule cu diametrul de peste 1 cm pe tegument sau cînd se produce congestia conjunctivei.

Intradermo-reacţia cu streptococi sau produsele lor rămîne un test de valoare diagnostică importantă a infecţiei de focar.

Rezultate frecvent pozitive s-au obţinut cu antigen preparat din streptococul betahemolitic grupa A (Goldstein, Lupu, Iagnov). La purtătorii de infecţii de focar s-a găsit pozitivarea reacţiei la peste 75 % din cazuri.

Titrul ASLO trebuie de asemeni căutat atunci cînd se bănuieşte prezenţa bolii de focar. Valori crescute între 250 u şi 600 u sau chiar mai mult au fost găsite la peste 60 % din bolnavii purtători ai unei amigdalite cronice cu determinări secundare reumatismale, renale, dermatologice etc.

In privinţa tratamentului singura metodă terapeutică ce dă rezultate favorabile în infecţia de focar amigdaliană este ablaţia chirurgicală a amigdalelor sau vegetaţiilor adenoide cît mai de timpuriu efectuată şi cît se poate mai corect fără a lăsa resturi ce pot genera ulterior aceleaşi fenomene infecţioase de focar. Indicaţia operatorie trebuie făcută atent de multe ori nu numai de medicul otorino-laringolog ci şi în colaborare cu cel internist, reumatolog, endocrinolog sau dermatolog. Eradicarea focarului adenoamigdalian va fi precedată de o eventuală asanare a focarelor infecţioase dentare. Prin frecvenţa mare a inflamaţiilor amigdaliene şi consecinţele diverse, de multe ori grave pe care le pot genera, problema infecţiei de focar trebuie considerată ca o problemă socială care trebuie să

intereseze în mod deosebit medicul generalist şi pediatru căruia îi revine sarcina de a depista şi dispensariza aceste cazuri.

INFECTIILE SPECIFICE ALE FARINGELUI

TUBERCULOZA FARINGELUI se întîlneşte astăzi foarte rar şi este de obicei secundară unei tuberculoze pulmonare şi laringiene avansate. se pot considera unele angine tuberculoase ca primitive în cursul primoinfecţiei tuberculoase.

Formele clinice ale tuberculozei faringiene sînt variate:

- forma acută miliară apare în cadrul unei tuberculoze pulmonare cavitare cu semne generale de infecţie;

Local vălul palatin este palid şi presărat cu granulaţii mici cenuşii. Bolnavul acuză disfagie dureroasă internă.

- forma ulcero-cazeoasă cronică se întîlneşte asociată cu tuberculoza pulmonară, este insidioasă cu dureri minime. Local în faringe se constată ulceraţii multiple cu marginile superficiale decolate, neregulate şi cu aspect murdar;

- forma infiltrantă se observă în cursul unei tuberculoze latente şi se manifestă prin mucoasă palidă, sediul unei infiltraţii difuze;

- forma latentă: Rareori amigdala poate să fie hipertrofiată datorită prezenţei bacilului Koch;

- lupusul faringian este secundar unui lupus care coboară din fosele nazale în faringe şi de aici în laringe.

Diagnosticul se bazează pe examenul bacteriologic a secreţiilor cît şi prin inoculare şi cultură precum şi pe reacţiile imunologice ale tuberculozei. De asemeni se vor lua în consideraţie antecedentele personale sau familiare.

Tratamentul general cuprinde Streptomicina, P.A.S., Rimifon, Rifadin, Etanbutol, iar în caz de lupus se recomandă Vitamina B_2 în cantităţi mari asociată cu calciu.

SIFILISUL FARINGELUI, se observă mai rar îndeosebi sub formă de sechele cicatriciale.

- Sifilisul primar (şancrul de inoculare amigdalian) se prezintă sub forma unei angine eritematoase banale subfebrilă şi otalgie. Pe acest fond şancrul apare ca o ulceraţie variabilă sub forma unei simple eroziuni. Adenita cervicală este constantă sub formă de gan - glioni multipli puţin dureroşi la presiune grupaţi în jurul unui ganglion mai voluminos (cloşca cu pui).

Alteori, amigdala apare mult mărită de volum cu aspect viola-

ceu, indurată iar şancrul de inoculare are aspectul unei ulceraţii crateriforme cu marginile tăiate drept şi fundul murdar. Unilatera - litatea leziunii este sugestivă pentru diagnosticul care trebuie să fie însă confirmat prin ultramicroscopie.

- Sifilisul secundar care urmează la 5-6 săptămîni după şancrul de inoculare se poate prezenta la nivelul faringelui sub forma unui enentem pe un fond roşu-difuz sau sub formă de plăci mucoase, opaline, reliefate de culoare albicioasă.

Concomitent există o adenopatie generalizată.

- Sifilisul terţiar survine la 4-6 luni de la debut sau mai tîrziu şi îmbracă aspectul unei ulceraţii serpiginoase, dantelate, cu marginile relativ nete sau sub forma unei gome sifilitice. Goma are aspectul unei ridicături de culoare roşie-închis care după circa 3 săptămîni se ramoleşte şi se goleşte de conţinut lăsînd în loc o ulceraţie profundă, cu margini roşii şi nete la nivelul vălului palatului sau pe peretele posterior al rinofaringelui care evoluează în continuare spre cicatrici groase sidefii, retractile cu tendinţă stenozantă.

Diagnosticul se bazează pe anamneză, manifestări locale şi probele de laborator.

Tratamentul este esenţial general şi specific. In faza primară şi secundară se administrează penicilină (1.000.000 u/24 ore) şi antihistaminice timp de 10 zile. Pentru formele terţiare se poate asocia Bismut, Mercur şi Iodură de potasiu.

FARINGOMICOZA sau FARINGOCHERATOZA se caracterizează prin transformarea discheratozică a mucoasei. Aceste cheratinizări sînt localizate la nivelul criptelor amigdaliene. Uneori, leziunile cheratozice apar pe pilieri şi peretele posterior, avînd aspectul în general de spiculi albicioşi, duri la palpare şi dificil de extirpat. Se incriminează rolul terenului în producerea acestor cheratoze prin carenţe vitaminice, fragilitatea mucoasei. Diagnosticul de micoză se precizează prin examen histologic care pune în evidenţă filamente micozice.

Tratamentul constă în badijonaj cu iod, diatermocoagulare, criocauterizare, amigdalectomie sau antibiotice specifice ca: Stamicin, Micostatin (6-8 tb/24 ore).

TUMORILE BENIGNE ALE FARINGELUI

Tumorile benigne de faringe se prezintă sub multiple aspecte clinice şi histologice cu predominenţă a celor de natură conjunctivă.

a. <u>CHISTURILE FARINGIENE</u> sînt de cele mai multe ori chisturi

de retenţie situate la nivelul amigdalei faringiene sau a amigdalei palatine, produse în urma obstruării unei cripte.

Chistele mucoase se produc prin obliterarea canalului de excreţie a unei glande mucoase. Se prezintă ca formaţiuni rotunde, cu mărime variabilă, cu peretele transparent avînd un conţinut muco-gelatinos. Ca localizare sînt mai frecvente în foseta gloso-epiglotică unde se pot confunda cu chiste de origine congenitală.

b. CRANIOFARINGIOAMELE sînt adenoame cu celule clare care se dezvoltă din resturile embrionare ale pungii faringiene a lui Rathke şi sînt mai frecvente în zona endocraniană decît în rinofaringe.

c. POLIPII DERMOIZI sînt cheratoame consecutive unor vicii de dezvoltare care se observă întîmplător la sugar şi foarte rar la adult. Se implantează printr-un pedicol pe peretele lateral al rinofaringelui de unde coboară în oro şi hipofaringe.

d. PAPILOAMELE sînt tumorile benigne cele mai frecvente. Se observă sub forma unor excrescente muriforme albicioase sau roz, situate pe luetă, pilieri, amigdală etc.

e. HEMANGIOAMELE se prezintă ca formaţiuni uşor mamelonate de culoare albastru-închis, proeminînd pe suprafaţa mucoasei.

Angioamele cavernoase au aspect de tumori excrescente care se întind pe suprafeţe mai mari începînd de la amigdală şi epiglotă pînă în lumenul faringian şi apoi laringian sau se observă izolat pe peretele posterior al faringelui. Aceste tumori congenitale se dezvoltă la nivelul şanţurilor branhiale şi se pot asocia cu formaţiuni similare la nivelul tegumentelor feţei sau gîtului.

f. TUMORILE TIROIDE ABERANTE rezultă din ţesuturi tiroidiene şi se întîlnesc de obicei la nivelul bazei limbei în locul de proliferare a cordonului tireo-glos care coboară prin grosimea bazei limbei şi hioid pînă în dreptul traheei unde edifică glanda tiroidă.

g. PLASMOCITOMUL dezvoltat pe mucoasa căilor aero-digestive superioare reprezintă o reacţie a ţesutului reticulo-endotelial şi limfocitar faringian faţă de iritaţiile cronice.

Această tumoră formată din celule plasmocitare poate reprezenta uneori stadiul iniţial a unui mielom multiplu cu manifestări osoase sau umorale. Diagnosticul se precizează numai prin examen anatomopatologic.

In afară de aceste tumori cu dezvoltare intrafaringiană, tumorile parafaringiene prin dezvoltarea lor în peretele faringelui sau prin deplasarea acestuia spre interior determină manifestări endo-faringiene, respiratorii, digestive etc.(neurinoame, tumori mixte sali-

vare etc.).

h. FIBROMUL RINO-FARINGIAN este o tumoră benignă care prin dezvoltarea şi evoluţia sa produce manifestări clinice grave.

Fibromul rino-faringian denumit şi tumora sîngerîndă a pubertăţii masculine se întîlneşte relativ rar şi întotdeauna la băieţi între 9-20 ani.

In etiologia fibromului se incriminează tulburări de osificare, tulburări endocrine, iritaţii cronice periostice provocate de vegetaţiile adenoide etc. Tumora are originea în cavum în regiunea sfeno-etmoidală de unde se întinde progresiv în rino-faringe, fose nazale, sinusuri, orbită şi chiar endocraniu.

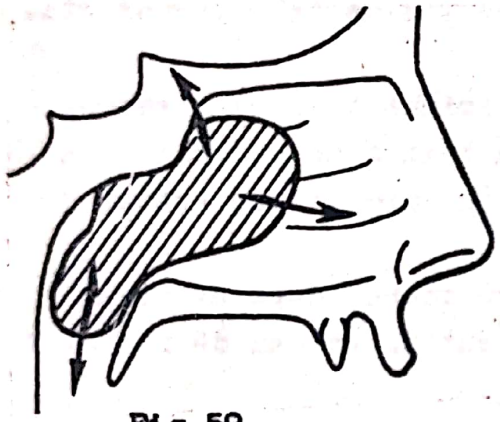

Fig.59.
Direcţiile de extensie a fibromului rinofaringian

Anatomo-patologic tumora se prezintă ca o formaţiune cu suprafaţa netedă sau polilobată de culoare roz roşietică de consistenţă dură sau renitentă. Tumora nu se ulcerează dar poate prezenta mici eroziuni ca urmare a traumatismelor ocazionale. Tumora se inseră printr-o bază largă pe cadrul choanal faţa anterioară a sfenoidului sau aripa internă a apofizei pterigoide.

Microscopic prezintă structura de fibroangiom, vasele formînd lacuri sanguine fără pereţi proprii din care cauză tumora sîngeră spontan şi masiv la cele mai mici traumatisme.

Primele simptome observate sînt obstrucţia nazală unilaterală şi epistaxis care devin din ce în ce mai pronunţate. Jena respiratorie se accentuează treptat prin dezvoltarea tumorii care blochează fosele nazale. Odată cu dezvoltarea tumorii apare cefalee tenace iar hemoragiile devin mai frecvente mai importante şi chiar cataclismice pînă la 1-2 litri sînge.

Tumora se dezvoltă treptat şi invadează regiunile vecine distrugînd prin proces de osteoliză toate structurile osoase întîlnite în cale. In acest mod apar tulburări oculare (exoftalmia, paralizii de oculo-motor, amauroză), nevralgii rebele, sau complicaţii grave endocraniene.

La examenul rinoscopic anterior se observă congestie şi stază în fosele nazale şi chiar tumoră iar la examenul rinoscopic posterior se observă tumora cu caracterele sale descrise.

Se va completa examenul clinic prin examene radiografice şi mai ales tomografii de faţă şi profil, arteriografii care vor preciza volumul şi extensia tumorii în regiunile vecine.

Evoluţia se face excepţional spre vindecare, fiind cel mai adesea fatală în 2-3 ani de zile prin hemoragie, extensie orbitară şi endocraniană a tumorii.

Diagnosticul diferenţial se face cu sarcomul care are o evoluţie mult mai rapidă şi nu sîngeră abundent.

Tratamentul este numai chirurgical şi constă în exereza totală a tumorii cu baza de implantare periostică din lungul peretelui inferior a corpului sfenoidal. In raport cu localizarea ablaţia se poate face pe cale bucală (retro sau transpalatină) sau pe cale transfacială - paralatero-nazală.

Operaţia fiind foarte sîngerîndă se diminuă tendinţa hemoragică prin embolizări arteriale selective, prin tratament medical prealabil antianemic, antiinfecţios şi hormonal (propionat sau acetat de testosteron care diminuă calibrul vaselor).

Prognosticul fibromului nazo-faringian operat este excelent dacă a fost extirpat complet la prima intervenţie. In caz de recidivă se practică exereza resturilor tumorale.

TUMORILE MALIGNE ALE FARINGELUI

Tumorile maligne ale faringelui sînt de o mare diversitate histologică ca urmare a structurii complexe a ţesuturilor care participă separat sau multiplu la edificarea tumorii.

Prin raporturile cu organele şi regiunile vecine tumorile maligne ale faringelui pot determina manifestări clinice foarte grave încît se impune depistarea lor cît mai precoce în vederea instituirii unei terapii eficace. De obicei aceste tumori au o evoluţie insidioasă şi determină manifestări patologice într-un stadiu avansat încît este necesar examinarea sistematică a faringelui în cursul oricărui examen O.R.L.

Din punct de vedere anatomo-patologic întîlnim mai frecvent tumori cu originea în ţesutul limfoid (limfosarcoame şi limfoepitelioame), în epiteliul malpighian al mucoasei faringiene (epitelioame spinocelulare, bazocelulare, adenocarcinoame) sau cu punct de plecare din ţesuturile conjunctive (reticulosarcoame, sarcoame fibroblastice).

Cilindroamele care se întîlnesc destul de rar sînt rumori epiteliale a căror stromă conjunctivă cu caracter mucoid este dispu-

să între cordoane de celule epiteliale. Tumora are aspect incapsulat însă la un moment dat poate urma o evoluţie rapidă şi devine invadantă.

TUMORILE MALIGNE DE RINO-FARINGE se întîlnesc sub formă de epitelioame şi sarcoame.

Epitelioamele cele mai frecvente, sînt aproape totdeauna de tip pavimentos cu sau fără diferenţiere epidermoidă.

Tumorile maligne din seria conjunctivă cuprind numeroase varietăţi: sarcoame fuzo-celulare, limfocitom, limfoblastom, reticulosarcom etc.

Tumorile de rino-faringe se întîlnesc la orice vîrstă şi mai frecvent la adult. Se poate întîlni adeseori o formă mixtă de tumoră-limfoepiteliomul - care poate fi considerat în grupa epitelioamelor.

Punctul de plecare a acestor tumori este peretele lateral al faringelui îndeosebi regiunea tubară şi mai rar se dezvoltă pe bolta rino faringelui sau cadrul choanal.

Simptome. In perioada de debut tumora fiind situată într-o zonă puţin accesibilă şi fără simptome proprii, se manifestă latent sau polimorf prin semne de împrumut:

- simptome rinologice: bolnavul prezintă co coriză tenace adeseori unilaterală, fetidă cu obstrucţie nazală variabilă. Periodic rinoreea prezintă striaţii sanguinolente,

- simptome otologice care simulează un catar tubar banal cu hipoacuzie unilaterală acufene, care se agravează progresiv şi nu se ameliorează prin tratament. Uneori apare o otalgie tenace şi rebelă,

- în 60 % din cazuri simptomul revelator al tumorii îl constituie o adenopatie aparent primitivă cu caracter neoplazic, cu sediul în partea mijlocie sau superioară a lojei cerotidiene,

- simptome nevralgice. Bolnavul acuză cefalee tenace în cască, dureri trigeminale.

Cînd tumora situată pe peretele lateral invadează vălul palatin, simptomele subiective se grupează în triada lui Trotter patognomonică pentru tumoră: diminuarea mobilităţii vălului, nevralgii trigeminale, tulburări auditive.

In general examenul rinoscopic anterior este negativ. Rinoscopia posterioară permite evidenţierea unei formaţiuni bine constituite sau o infiltraţie suspectă în vecinătatea trompei lui Eustache.

In perioada de stare diferitele simptome enumerate se precizează, tumora devine mai voluminoasă, supuraţia nazală şi semnele

tubo-timpanice se accentuează.

- Cînd extensia se face spre fosele nazale şi îndeosebi spre etmoid apar tulburări de vedere, paralizii oculo-motorii, obstrucţia nazală devine din ce în ce mai accentuată. Examenul rinoscopic anterior constată mucoasa nazală mai mult sau mai puţin modificată (stază, edem, invazie).

- Tumora creşte rapid de volum şi coboară în văl şi apoi în faringe.

- Dacă tumora invadează peretele lateral agravează semnele auriculare şi determină trismus prin invazia fosei zigomatice.

- Invazia bazei craniului, extrem de frecventă se traduce mai întîi prin paralizie de oculo-motor extern şi nevralgie de trigemen ca în sindromul lui Gradenigo. Alteori se observă oftalmoplegie cu amauroză şi nevralgie de trigemen (Sindromul lui Jacod). Tumora se poate extinde la întreaga hemibază a craniului cu interesarea tuturor nervilor cranieni (sindromul lui Garcin).

Tumorile maligne de cavum metastazează în 60-80 % din cazuri. Adenopatia se găseşte în jumătatea superioară a regiunii carotidiene, este dură, lemnoasă, indoloră cu dezvoltare lentă în epitelioame şi foarte rapidă în sarcoame. Prin dezvoltarea adenopatiei spre baza craniului determină adesea un sindrom de gaură ruptă posterioară (paralizie de IX, X, XI).

Diagnosticul este totdeauna dificil. Este necesar de a preciza iniţial diagnosticul anatomic cu situarea tumorii în cavum şi apoi este necesar a elimina: colecţiile supurate cronice îndeosebi abcesul rece retrofaringian, sifilis, tuberculoză, tumori benigne. In ultimă instanţă biopsia precizează diagnosticul.

Tratamentul chirurgical al tumorii primitive a fost abandonat din cauza rezultatelor slabe obţinute.

Fizioterapia este de preferat sub formă de telecobaltoterapie (6.000-8.000 r) asociată eventual cu chimioterapie.

Adenopatiile sînt rezolvate prin evidare ganglionară radicală urmat de tratament fizio-terapic.

Fizioterapia poate fi aplicată şi ca unic procedeu asupra a - riilor ganglionare după caracterele adenopatiei şi aprecierea specialistului oncolog.

Prognosticul este foarte rezervat, vindecările de durată fiind într-un procent de 10-15 %.

TUMORILE MALIGNE DE AMIGDALA. Tumora cu localizare la nivelul amigdalei şi lojei amigdaliene este cel mai adesea un epiteliom pa -

vimentos spinocelular şi mai rar un sarcom dezvoltat pe seama struc - turii conjunctivo-limfoide a amigdalei.

Epiteliomul de amigdală. Debutul poate fi absolut insidios sau bolnavul acuză o uşoară jenă în regiunea amigdaliană, senzaţie de corp străin, otalgie sau apariţia unei adenopatii subangulomandibulare.

La examenul buco-faringian se poate observa un mic burjon roşu sîngerînd, o mică ulceraţie anfractuoasă roşie, situată într-o criptă sau se constată o creştere generală de volum a amigdalei.

In perioada de stare cînd tumora s-a constituit se recunosc elementele caracteristice ale tumorii (burjonare, ulceraţie, sîngerare şi duritate lemnoasă la tuşeu). Cu timpul amigdala se fixează în lojă prin extinderea tumorii spre pereţii lojei amigdaliene.

Ca simptom durerea se precizează, devine intensă, iradiază spre ureche, iar disfagia se agravează şi se însoţeşte de sialoree şi fetiditate.

Adenopatia cervicală este constantă dură, situată în regiunea subangulo-mandibulară uni sau bilaterală.

In raport cu localizarea tumorii se descriu mai multe forme clinice: cancer de pol superior cu evoluţie relativ lentă, cancer de pilier anterior cu prognostic relativ favorabil, cancer de pol inferior cu creşterea rapidă, invazia bazei limbei şi adenopatie constantă, cancer de pilier posterior, grav prin evoluţie ca şi cel de pol inferior, cancerul de şanţ amigdaloglos situate la joncţiunea amigdalei cu limba cu prognostic total defavorabil.

Limfoepiteliomul evoluează mai lent decît epiteliomul spinocelular. Amigdala cu aspect inflamator se prezintă ca o masă moale şi vegetantă care împinge zonele vecine. Adenopatia cervicală este constantă şi adesea bilaterală.

Tumorile conjunctive sînt îndeosebi fibro-sarcoame şi se întîlnesc mai frecvent la tînăr şi chiar copil sub forma unei tumori dure, de culoare roşu-violacee fără adenopatie.

Tumorile limfo-reticulare sau limforeticulo-sarcoame se observă de asemeni la tineri sub forma unei hipertrofii fără culoare şi inodore a amigdalei. Adenopatia este precoce şi chiar concomitentă. Evoluţia tumorii este extrem de rapidă.

Evoluţia epitelioamelor se face spre exitus în 1-2 ani prin extensia tumorii spre limbă, spre orofaringe, văl palatin sau spre regiunile externe vasculare şi carotidiene determinînd cel mai ade - sea hemoragii cataclismice.

Scanned with OKEN Scanner

Diagnosticul unei tumori maligne de amigdală trebuie să fie cît mai precoce.

- Dacă tumora este ulcerată se vor elimina ulceraţiile netumorale: amigdalita ulceroasă, angina Vincent, lues orofaringian, tuberculoză amigdaliană.

- Dacă tumora nu este ulcerată se vor elimina: hipertrofia simplă amigdaliană, tumorile benigne, localizarea amigdalei a maladiei Hodgkin, plasmocitomul amigdalian, hiperplaziile din leucemii etc. Biopsia este obligatorie pentru precizarea diagnosticului.

Tratament: tumorile epiteliomatoase limitate şi localizate la nivelul amigdalei beneficiază de amigdalectomie urmată după caz de evidare ganglionară radicală cervicală sau telecobaltoterapie. Dacă tumora este mai întinsă se poate efectua amigdalectomie lărgită sau exereză monobloc cu adenopatia subangulomandibulară.

Tratamentul fizic ca atare sub formă de radiumpunctură sau izotopi pe tumora primitivă şi ariile ganglionare poate obţine de asemeni rezultate favorabile. Indiferent de procedeul singular sau mixt se pot asocia chimioterapia pe cale intraarterială şi tratamente medicale antiinflamatorii şi antiinfecţioase. Uneori este necesar de a practica traheotomia în caz de asfixie sau ligatura de carotidă externă în caz de hemoragie.

Tumorile conjunctive, tumorile limfoide şi reticulo-limfocitare sînt extrem de sensibile la fizioterapie dar recidivează frecvent local sau dau metastaze la distanţă osoase şi pulmonare.

CANCERUL BAZEI LIMBII. Toate tumorile maligne situate îndărătul V-ului lingual sînt considerate tumori ale bazei limbei care pun probleme deosebite din punct de vedere a diagnosticului şi mai ales a tratamentului.

Sînt reprezentate mai frecvent de epitelioame spinocelulare şi foarte rar de sarcoame, cilindroame.

Simptome: baza limbii fiind o regiune relativ mută, bolnavul vine la consultaţie cînd tumora este relativ mare şi provoacă senzaţie de corp străin, hipersalivaţie striată de sînge.

La examenul obiectiv tumora apare de obicei ca o ulceraţie burjonată, roşie, dură, sîngerîndă.

Prin suprainfecţia tumorii apar dureri şi odinofagie. Conversaţia este greoaie din cauza limitării mobilităţii limbei. Tumora creşte treptat, devine voluminoasă, burjonantă, cu ulceraţii anfractoase şi adenopatie carotidiană deseori bilaterală.

In perioada de extensie durerile sînt violente deglutiţia dificilă, apar hemoragii cataclismice prin invazia parafaringiană a tumorii.

Evoluţia se face în 10-16 luni spre exitus prin caşexie, dacă nu s-a produs o hemoragie fatală.

Diagnosticul se face cu tuberculoza, sifilis, tumori benigne ale bazei limbii, micoze. Biopsia este totdeauna necesară pentru precizarea diagnosticului.

Tratament. Tratamentul chirurgical pe cale bucală, transhioidosubmaxilară, translaringiană supraglotică asociată cu evidarea ganglionară monobloc poate obţine rezultate favorabile. Uneori se asociază telecobaltoterapia postoperator.

Fizioterapia aplicată sub formă de radiopunctură cu ace transfixiante sau alţi izotopi sau sub formă de telecobaltoterapie obţine rezultate bune dacă tumora nu este extinsă şi suprainfectată.

Tratamentul medical cu rol adjuvant: chimioterapie de sprijin, antiinflamatorii şi antiinfecţioase, au un rol secundar în tratamentul tumorii.

Prognosticul este foarte rezervat deoarece vindecările după 5 ani ating abia 15-20 % din cazuri.

CANCERUL DE HIPO-FARINGE sub formă de epiteliom şi excepţional ca sarcom se întîlneşte localizat mai frecvent în sinusul piriform.

Simptome. Tumora este mult timp latentă din cauza deglutiţiei posibile prin sinusul piriform opus. Bolnavul acuză senzaţia de jenă, de corp străin sau se consultă de la început pentru o adenopatie inexplicabilă.

Mai tîrziu în perioada de stare apar înţepături, otalgie, disfagie mecanică şi dureroasă. Ulterior tumora blochează intrarea în esofag, imobilizează laringele prin invazie şi formează un bloc cu adenopatia cervicală. Moartea survine prin caşexie sau prin metastaze la distanţă.

Examenul laringoscopic evidenţiază la început o stagnare salivară în sinus sau un burjon roşu, dar pentru precizarea extensiei tumorii este necesar hipo-faringoscopia directă cu care ocazie se prelevă şi pentru biopsie.

Tratament. Intrucît cancerul de hipofaringe este foarte lomfofil cu metastaze pînă la 100 % se va practica chirurgia monobloc (evidare genglionară radicală cu faringectomie şi adeseori laringectomie parţială sau totală), urmată de cobaltoterapie, chimioterapie, antibiotice şi antiinflamatorii.

Scanned with OKEN Scanner

In iminenţă de asfixie se practică traheotomia şi gastrostomia cînd alimentaţia devine imposibilă.

Prognosticul este rezervat în timp deoarece numai 30-40 % din cazuri rămîn stabilizate după 5 ani.

CORPII STRAINI FARINGO-ESOFAGIENI

Oprirea unui corp străin la nivelul faringelui şi esofagului constituie un fenomen patologic care se întîlneşte mai frecvent la sugar şi copii şi mai rar la indivizii în vîrstă (edentaţi,psihopaţi etc.).

Natura corpilor străini este foarte variată începînd de la alimente normal înghiţite (fragmente de oase, bucăţi de carne, oase de peşte, sîmburi) şi pînă la obiecte înghiţite accidental (monede,fragmente de proteze, ace de siguranţă, bolduri etc.).

Corpii străini se opresc în faringe sau esofag datorită volumului sau neregularităţilor care permit acroşarea la nivelul mucoasei.

Circumstanţele în care apare accidentul sînt foarte variate: copii nesupravegheaţi, obiceiuri profesionale (tapiţeri), în timpul somnului proteze dentare, alienaţi mintali, tentativă de pruncucidere sau de sinucidere.

Majoritatea corpilor străini se fixează în puncte de electie care corespund la îngustări normale anatomice sau fiziologice ale esofagului. Circa 75 % din corpii străini se opresc în esofagul cervical la intrarea în torace.

Anclavarea unui corp străin provoacă reacţii de gravitate variabilă a căror apariţie depinde îndeosebi de forma corpului străin.

Leziunile imediate se manifestă prin plăgi ale mucoasei, perforaţia peretelui faringian sau esofagian, infecţie rapidă prin corp străin septic.

Chiar dacă corpul străin are suprafaţa netedă şi este bine tolerat pentru un timp,ulterior apar ulceraţii ale mucoasei cu edem în jur. Dacă,agentul vulnerant perforează peretele faringo-esofagian,determină complicaţii supurative cervicale, mediastinale, pleurezii purulente, fistule sau perforaţii vasculare cu hemoragie mortală.

Simptomatologia corpilor străini este foarte polimorfă şi nu există semne patognomonice.

In perioada de penetraţie semnele sînt în raport cu volumul şi forma corpului străin.

Un corp voluminos oprit în hipofaringe determină o criză de sufocare intensă cu moarte prin asfixie sau sincopă reflexă.

Scanned with OKEN Scanner

Corpii străini care nu sînt voluminoşi sau nu determină lezi - uni sînt ignoraţi de copil sau determină o durere pasageră prin pre - zenţa corpului străin sau după eliminarea lui. Dacă s-a oprit în partea superioară bolnavul acuză senzaţia de greutate sau jenă cu iradiere în regiunea interscapulară.

Disfagia este simptomul cel mai frecvent şi cel mai constant. Ea depinde de volum, de gradul de inflamaţie şi de reacţia spasmodică.

Tulburările funcţionale determinate de penetraţia corpului străin se pot calma în cîteva ore sau disfagia devine permanentă.

Ulterior dacă se produce ulceraţie şi infecţie apare febră cu alterarea generală,fetiditate, disfagie totală, sialoree. Dacă corpul străin a depăşit peretele esofagului poate determina un flegmon pari-esofagian cervical, flegmon retroesofagian toracic sau mediastinită flegmonoasă, cu semne toxico-septice generale grave.

Lărgirea spaţiului retroesofagian vizibilă la radiografie (semnul lui Minnigerode) traduce colecţia retrofaringiană sau retroesofagiană.

Diagnosticul pozitiv se bazează pe anamneză, examenul clinic, examenul radiologic şi în ultimă instanţă examenul endoscopic.

Examenul radiologic simplu evidenţiază corpul străin opac.Pentru corpii străini transparenţi la razele X se practică tranzitul esofagian cu lipiodol care marchează sediul stopului intraesofagian precum şi difuziunea lipiodolului extraesofagian în caz de perforaţie.

Tratament. Orice corp străin fixat în esofag trebuie să fie extras pe cale endoscopică.

Medicul de circumscripţie pediatru sau de medicină generală în prezenţa unui corp străin faringo-esofagian va îndeplini următoarele indicaţii:

- va preciza mărimea, natura şi forma corpului străin;
- calmează bolnavul prin injecţie de fenobarbital;
- se va abţine de la extracţii oarbe introducînd degetul sau pense în hipofaringe;
- interzice înghiţirea de pîine sau vată în ideia de a face corpul străin mai puţin vulnerant sau de a forţa eliminarea acestuia;
- din cauza spasmului supraadăugat va administra atropină, o diviziune pe an de vîrstă iar la adult o fiolă;
- dacă corpul străin este septic şi vulnerant începe terapia cu antibiotice şi antiinflamatorii şi dirijează bolnavul cît mai urgent la specialist.

ARSURILE SI STENOZELE ESOFAGIENE

Arsurile esofagului cunoscute sub numele de esofagită corozivă acută, sînt leziuni provocate la nivelul pereţilor esofagului prin absorbţie accidentală sau voluntară de lichide caustice, acizi sau baze.

Ingustarea cicatricială secundară inevitabilă a lumenului esofagului ia denumirea de esofagită cronică sau stenoză esofagiană post caustică.

In ordinea frecvenţei substanţele caustice încriminate sînt:soda caustică, acid sulfuric, azotic, clorhidric, acetic etc.

Sediul şi importanţa leziunilor depind de natura şi concentraţia substanţei caustice (bazele sînt cele mai nocive din cauza difuziunii în profunzime), gradul de vîscozitate, modul de absorbţie.

Leziunile pot interesa cavitatea bucală, faringele,esofagului, stomacul.

Ca sediu stenoza esofagiană se observă în locuri de electie clasice care corespund stenozelor fiziologice ale esofagului: gura esofagului, bifurcaţia traheei, trecerea diafragmatică, unde lichidele ingerate stagnează un timp mai lung în raport cu vîscozitatea la nivelul acestor strîmtori.

Anatomo-patologic esofagita corozivă acută evoluează în 4 stadii:

1. Stadiul de congestie caracterizat prin hiperemie, imediată, de scurtă durată, edem al mucoasei prin iritaţie toxică.

2. Stadiul de ulceraţie se manifestă prin sfaceluri eliminate prin vomă cu ulceraţii limitate şi superficiale sau întinse şi profunde în caz de ingestie masivă.

3. Stadiul de reparaţie cu burjoni cărnoşi de granulaţie care închid progresiv ulceraţiile.

4. Stadiul de cicatrizare corespunde organizării fibroase a regiunii interesate şi constituirea stenozei.

Esofagita corozivă cronică se remarcă prin caracterul evolutiv şi retractil al cicatrizării.

Stenoza este variabilă, uneori filiformă şi cel mai adesea excentrică. Procesul de scleroză interesează atît mucoasa cît şi pereţii esofagului determinînd aderenţe la organele mediastinale.

De asupra stenozei se produce o dilataţie suprastricturală la care nivel mucoasa apare roşie, inflamată şi adesea cu ulceraţii din cauza stagnării alimentelor.

Simptome. Din punct de vedere clinic esofagita corozivă evolu-

ează în 3 faze:

- 1. perioada de debut dureroasă şi disfagică care corespunde contactului cu substanţa caustică ;

- 2. perioada intermediară sau de remisiune;

- 3. perioada de stenoză care corespunde sclerozei retractile care reduce progresiv şi constant lumenul esofagian.

Simptome: 1.Esofagită corozivă acută prezintă diferite grade de gravitate clinică după importanţa leziunii.

In arsurile intense care survin după o ingestie importantă de caustic, tabloul clinic este dramatic şi uneori survine starea de şoc. Bolnavul prezintă dureri vii, retro-sternale, interscapulare, anxietate, paloare, puls mic filant, respiraţie superficială.

Moartea poate surveni în primele ore şi poate fi grăbită prin asfixie consecutivă edemului glotic.

In primele zile bolnavul prezintă o stare gravă cu buze tumefiate, sanguinolente, salivaţie abundentă, disfagie totală, vomismente de sînge şi mucoasă sfacelată, diaree sanguinolentă, urini rari, albuminurice.

Bolnavul poate muri prin complicaţii secundare: perforaţie esofagiană, mediastinită, bronhopneumonie etc.

Cînd cantitatea de lichid ingerat este mai slabă semnele funcţionale generale şi fizice sînt mai reduse şi alimentarea devine posibilă după 15-20 zile.

2. Perioada intermediară sau de latenţă în cursul căreia bolnavul reia deglutiţia corespunde cicatrizării mucoasei esofagiene.

Această acalmie este înşelătoare deoarece stenoza se constituie lent. In raport cu cantitatea şi concentraţia causticului perioada de latenţă poate fi inexistentă sau prelungită timp de 3-6 luni de la accident.

3. Stenoza esofagiană se instalează progresiv şi se caracterizează prin:

- disfagie de tip mecanic progresivă de la solide pînă la lichide, indoloră şi care se poate agrava prin spasm reacţional sau prin stop alimentar,

- regurgitaţii de alimente amestecate cu salivă şi mucozităţi. Aceste regurgitaţii sînt tardive şi abundente în caz de leziuni joase esofagiene cu dilataţie suprastricturală importantă.

- starea generală se alterează treptat sau rapid în raport cu importanţa stenozei.

Existenţa unei stenoze esofagiene impune examen radiologic ce-

re precizează sediul, forma şi numărul de stenoze şi examenul esofagoscopic care precizează sediul stenozei, diametrul, gradul de dis - tenţie suprastricturală.

Examenul esofagoscopic în raport cu natura şi cantitatea de caustic se va practica într-un timp variabil de la o săptămînă pînă la 4 săptămîni.

Tratamentul cuprinde un tratament de urgenţă al esofagitei corozive acute şi tratamentul stenozei esofagiene.

Tratamentul esofagitei corozive acute.

Tratament medical. 1. Combaterea stării de şoc se face prin încălzirea bolnavului, calmarea durerii (antalgice), analeptice cardio-vasculare, tonice cardiace, rehidratarea bolnavului prin perfuzii, transfuzii de plasmă sau sînge.

2. Neutralizarea substanţei caustice are valoare în primele 4 ore de la ingestie şi constă în evacuarea lichidului coroziv (dificil de practicat) şi îndeosebi neutralizarea acestuia: pentru soluţiile alcaline se utilizează un acid slab (100 gr.oţet la 1 litru de apă) iar pentru soluţiile acide; lapte, apă albuminoasă (4 albuşuri de ou la 500 cc apă), apă de var etc.

3. Antibiotice în doze mari pentru a combate infecţia mai ales dacă există o suspiciune de perforaţie.

4. Corticoterapia exercită un efect inhibitor asupra formării de ţesut conjunctiv cicatricial prin diminarea granulaţiei şi a reacţiilor inflamatorii locale.

Tratamentul local.

Esofagoscopia este indispensabilă pentru a stabili un bilanţ precis al leziunilor servind în acelaşi timp la dirijarea tratamentului local.

Unii autori preconizează trecerea unei sonde moale prin esofag care permite alimentaţia şi serveşte drept tutore pentru cicatrizare şi recalibrarea esofagului.

Alţi terapeuţi preferă esofagoscopia şi dilataţia după 20 zile cînd febra şi disfagia s-au amendat. Această metodă crează un risc minim de perforaţie şi ca atare este de preferat în loc de plasarea precoce a unei sonde de alimentaţie.

Sînt situaţii cînd disfagia este totală din primele zile sau se instalează rapid încît necesită gastrostomia. Aceasta permite alimentarea bolnavului şi punerea în repaus a esofagului faţă de alimente şi infecţii.

Tratamentul stenozei după identificare prin endoscopie se face cu sonde de dilatație moi, de calibru progresiv, care dilată stenoza pînă la un calibru convenabil pentru reluarea alimentației. Periodic,datorită reinstalării stenozei se repetă seria de dilatații esofagiene. In caz că tratamentul prin dilatații nu obține rezultate favorabile se fac operații plastice de esofagoplastie sau eso-faringo-plastie dacă și faringele este sediul unor stenoze accentuate.

DIVERTICOLII ESOFAGIENI

Diverticolul este o pungă dezvoltată pe seama peretelui esofagian și se clasifică în diverticoli juxtasfincterieni sau de pulsiune și diverticoli nesfincterieni sau de tracțiune.

Diverticolii juxtasfincterieni se împart în diverticoli faringo-esofagieni și diverticoli epifrenici.

Diverticolii faringo-esofagieni se găsesc în regiunea hipofaringiană unde se dezvoltă în triunghiul lui Leiner veritabil punct slab al peretelui faringian imediat deasupra gurii esofagului. Acești diverticoli constituiesc 90 % din cazuri și se întîlnesc cu predilecție la bărbat.

Cauza cea mai frecventă este dischinezia faringo-esofagiană, adică o incoordonare neuromusculară faringo-esofagiană. Astfel dacă în timpul reflex al deglutiției cînd bolul alimentar este împins spre gura esofagului, aceasta nu se deschide la momentul oportun se produce o hiperpresiune pe zona slabă amintită. In timp prin repetarea hiperpresiunii se produce o veritabilă hernie prin împingerea mucoasei în afară care traversează pătura musculară disociată. La acest mecanism se adaugă și un element congenital favorizant.

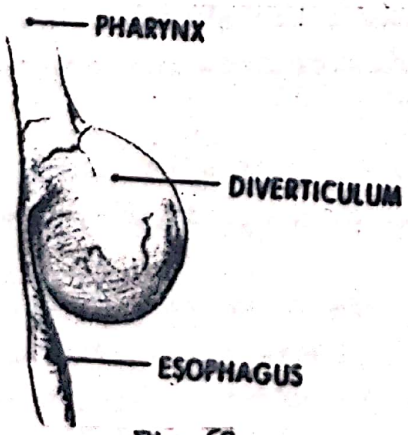

Fig.60.
Diverticol faringo-esofagian

In timp punga formată crește de volum, se detașează de peretele posterior, lunecă între esofag și coloana vertebrală, și apare în regiunea laterală a gîtului. Alimentele care stagnează în pungă determină inflamația cronică a mucoasei uneori cu apariția de ulcerații superficiale iar la exterior determină aderențe prin proces de peridiverticulită.

Simptome: debutul se caracterizează o lungă perioadă de timp prin senzație de jenă faringiană (înțepături, disfagie) și apoi sindromul devine esofagian. Se instalează disfagia de tip organic, apar regur -

gitaţii, salivaţie, miros fetid şi uneori evacuarea alimentelor din pungă.

Examenul radiologic cu substanţă opacă pune în evidenţă punga diverticulară.

Examenul esofagoscopic se va face cu grijă pentru a nu perfora peretele pungii care este foarte subţire.

Evoluţia se face spre compresiunea altor organe sau se suprainfectează determinînd complicaţii variabile.

Tratament. Tratamentul medical constă în spălături ale pungii cu apă bicarbonatată şi prescrierea unei alimentaţii semisolidă şi lichidă.

Tratamentul chirurgical este de preferat şi constă în rezecţia pungii. După evidenţierea pungii noi practicăm sutura colotului pe cale mecanică cu fire de tantal şi apoi rezecţia pungii diverticulare.

Diverticolii epifrenici se găsesc în treimea inferioară a esofagului imediat deasupra diafragmului şi sînt rar întîlniţi.

Semnele clinice se instalează în decurs de ani şi se manifestă prin blocarea lumenului în timpul mesei, cu senzaţie de sufocare, fetiditate, semne gastro-intestinale etc.

Tratamentul constă în diverticulectomie cu sau fără esofagotomie extramucoasă tip Heller.

Diverticolii nesfincterieni au sediul în regiunea epibronşică şi se datoresc unui mecanism de tracţiune. Ca urmare a fenomenelor inflamatorii repetate în special tuberculoase a unui ganglion juxtaesofagian, se produce un proces de periadenită cu cicatrice retractilă care tracţionează peretele esofagian. Uneori se produce iniţial o veritabilă fistulizare a ganglionului în esofag.

Tratamentul constă în igienă alimentară iar ablaţia chirurgicală se practică cu ocazia unei operaţii intratoracice mai amplă.

TUMORILE ESOFAGULUI

TUMORILE BENIGNE se descriu extrem de rar şi sînt reprezentate de chiste, fibroame, papiloame, adenoame, mioame, lipoame, hemangioame, mezenchimoame etc.

Tumora este în general latentă dacă are volum mic. Pe măsură ce creşte ea determină un sindrom esofagian organic tipic: disfagie cu debut insidios, constantă şi progresivă, cu caracter mecanic mai întîi pentru solide şi apoi în timp pentru semisolide şi lichide. Într-un stadiu avansat poate determina regurgitaţii.

La sindromul organic se poate adăuga şi un sindrom spasmodic

pe parcursul evoluţiei afecţiunii.

Radiografia şi esofagoscopia sînt absolut necesare în vederea precizării diagnosticului, ocazie în care se practică şi biopsia.

Tratamentul constă în exereza cu pensa sub endoscopie, intervenţie destul de uşoară dacă tumora este pediculată.

TUMORILE MALIGNE DE ESOFAG sînt constituite în marea lor majoritate de forme epiteliale şi foarte rar conjunctive.

Cancerul primitiv al esofagului este de 8 ori mai puţin frecvent decît cancerul de stomac şi se observă îndeosebi la bărbaţi între 45 - 70 ani.

Tutunul şi alcoolul influenţează favorabil apariţia tumorii şi îndeosebi stările precanceroase: inflamaţia cronică, plăci de leuco - plazie, cicatrici ale mucoasei, traumarisme etc.

Anatomo-patologic, cancerul se prezintă sub unul din cele 3 aspecte clasice, vegetant (tumoră burjonantă , exuberantă), ulcerat, infiltrant. Histologic se întîlneşte de obicei epiteliomul malpighian spino-celular şi mai puţin bazo-celular intermediar, cilindric.

Sediul tumorii este variabil:

- la nivelul gurii esofagului unde se confundă cu cancerul de hipofaringe;
- la nivelul cardiei unde împrumută simptomatologia cancerului de stomac;
- la nivelul esofagului propriu-zis.

Localizat mai întîi pe unul din pereţi, devine treptat circular şi determină o stenoză aproape completă. Ulterior invadează ţesutul celular al mediastimului şi organele periesofagiene (trahee şi bronşii în special) cu formarea de fistule eso - traheale sau eso - bronşice.

Adenopatia este în general precoce şi cuprinde ganglionii peritraheo-bronşici sau elementele ganglionare apropiate de cardia. Deseori este posibilă o uşoară dilataţie supratumorală a esofagului.

Simptomatologie: semnele subiective funcţionale alertează rareori bolnavul ceea ce împiedică stabilirea unui diagnostic precoce. Bolnavul prezintă senzaţie nedefinită de greutate, parestezie, jenă, înţepături.

Disfagia progresivă însoţită de dureri şi regurgitaţii sînt precedate de o jenă la deglutiţie pentru solide şi apoi ulterior semisolide şi lichide pînă cînd alimentaţia devine imposibilă.

Dacă nu apar complicaţii bolnavul decedează prin caşexie şi

deshidratare în 1-2 ani.

Diagnosticul se stabileşte pe 4 direcţii succesive:

- diagnosticul clinic: orice parestezie, senzaţie de jenă, disfagie, trebuie să trezească suspiciune şi să se apeleze la examene complimentare îndeosebi radioscopie şi radiografie,

- diagnosticul radiologic precizează etiologia disfagiei şi sediul leziunii. Totodată elimină alte cauze de imagini radiologice, compresiuni extrinsece, îngustări cicatriciale. Neoplasmul determină o rigitate a peretelui, imagini neregulate şi lacunare,

- diagnosticul endoscopic localizează tumora şi caracterele proprii,

- diagnosticul histologic: biopsia se face în plină masă tumorală pentru a facilita examenul microscopic.

Tratament. Tratamentul medical constă în administrarea de antispasmodice)beladonă, atropină, lizadon etc.), combaterea infecţiei prin antibiotice, antiinflamatorii, antimitotice. Alimentaţia va fi moale semisolidă, neiritantă. In caz de disfagie totală bolnavul este alimentat prin gastrostomie.

Tratamentul fizioterapic se poate aplica local prin plasarea la nivelul leziunii de tuburi de radium sau alţi izotopi radioactivi prin intermediul endoscopului sau de la distanţă prin roentgenterapie, cobaltoterapie, betatronterapie.

Tratamentul chirurgical poate fi paliativ (gastrostomie) sau curativ mai ales în tumorile cervicale la care după esofagectomie este posibilă refacerea tubului esofagian prin operaţii plastice.

MEGAESOFAGUL reprezintă dilataţia enormă a esofagului în toate direcţiile asociată în general cu un cardiospasm care de obicei relevă existenţa afecţiunii.

Megaesofagul se datoreşte la cauze multiple: esofagiene (spasm, stenoză, compresie extrinsecă etc.), cauze regionale (paralizie de IX, excitaţia simpaticului prin virus, intoxicaţie etc.), cauze generale (distonie neuro-vegetativă, tulburări endocrine, alergice).

In mecanismul de producere se incriminează un gigantism visceral de origine congenitală, spasme esenţiale sau incoordonarea motorie între deschiderea gurii esofagului şi a cardiei.

Simptome. După o perioadă mare de latenţă apare o disfagie permanentă cu episoade spasmodice dureroase, regurgitaţii.

Radiologic se constată un esofag enorm dilatat cu violente contracţii sau inert.

Tratamentul medical constă în dietă alimentară, sedative etc. Tratamentul chirurgical constă în secţiunea musculaturii la nivelul spasmului esofagian (Heller).

DIAGNOSTICUL ADENOPATIILOR CRONICE CERVICALE

Se definesc adenopatii cronice cervicale orice hipertrofie ganglionară care nu se însoţeşte evident de o infecţie acută sau subacută locală sau generală şi care datează de peste 3-4 săptămîni.

Frecvenţa adenopatiilor cronice este mare şi se întîlneşte la orice vîrstă, încît medicul practician rămîne adeseori în dificultate în ceea ce priveşte diagnosticul.

Din cauză că numeroase adenopatii cronice sînt de natură malignă (secundară sau primitivă) orice medic practician se gîndeşte mai întîi la o adenopatie canceroasă metastatică în al doilea rînd la o hemopatie malignă şi în al treilea rînd la tuberculoză.

Evocarea acestui triptic etiologic a devenit pentru medic un veritabil reflex dar care nu trebuie să devină un reflex de exclusivitate din cauză că pot fi invocate încă numeroase etiologii.

In faţa unei adenopatii cronice cervicale conduita examinatorului trebuie să urmeze o cronologie pentru precizarea diagnosticului.

Examenul va fi sistematic în etape succesive şi va trebui să precizeze dacă este vorba întradevăr de o adenopatie sau de altă formaţiune cu localizare cervicală.

In ceea ce priveşte adenopatia sînt situaţii cînd diagnosticul este evident: anamneza, caracterele şi evoluţia adenopatiei, asociaţia cu diverse simptome sau localizarea, realizează un tablou suficient de complet şi evocator al maladiei iar examenele complimentare confirmă diagnosticul clinic.

Sînt situaţii cînd diagnosticul este mai dificil: afecţiune rară, investigaţii greşit dirijate, simptomatologie minoră, atipică, asociaţie cu altă afecţiune (tuberculoză-cancer, tuberculoză-Hodgkin).

In asemenea situaţii este necesar de a practica un bilanţ clinic şi paraclinic următor:

a) Interogatoriu b) examen O.R.L. şi al cavităţii bucale minuţios şi sistematic c) examen general care comportă: studiul adenopatiei cervicale, semne funcţionale şi semne generale de însoţire (vîrstă, dureri, febră, prurit, semne cutanate etc.), examen general propriu-zis (ficat, splină, arii ganglionare etc.), d) cuti-reacţii, e) radiografii de torace, f) formulă sanguină completă.

Adeseori acest bilanţ elementar permite de a preciza diagnosticul.

In cazul cînd diagnosticul nu poate fi precizat se practică examene complimentare: puncţia citologică, forajul biopsic, biopsia ganglionară.

Este de preferat în locul biopsiei ganglionare cervicotomia exploratrice cu examen histologic extemporaneu care permite de a converti cervicotomia într-o formă de evidare ganglionară, dacă examenul histopatologic a evidenţiat caracterul malign.

Diagnosticul adenopatiilor cronice se vor face cu adenopatii inflamatorii acute şi formaţiuni de altă natură decît ganglionară.

1. Adenopatiile inflamatorii acute sînt cele mai frecvente. Poarta de intrare poate fi cavitatea bucală dinţii, amigdale etc .

Inflamaţia este moale, dureroasă, caldă şi adeseori cu febră şi stare generală modificată.

2. Adenopatiile cronice maligne se împart în secundare (mai frecvente) şi primitive. Semnele generale pot fi inexistente, durerea adeseori minimă, consistenţa mai fermă, împăstarea periganglionară mai redusă.

I. <u>Adenopatiile cronice ganglionare, metastatice</u> sînt dure cu excepţia limfosarcomului de amigdală, nedureroase dacă nu sînt suprainfectate, progresive, mobile la început şi apoi fixe la planurile vecine. Cel mai adesea sînt multiple şi mai rar unice.

Adenopatiile metastatice se întîlnesc îndeosebi la adulţi (40-60 ani) cu stare generală modificată, alcoolici şi fumători.

Examenul O.R.L. constituie etapa esenţială a diagnosticului deoarece o adenopatie cu caracterele descrise este în 80 % din cazuri metastaza unui cancer din sfera O.R.L. sau cavitatea bucală. Identificarea tumorii se face prin examen sistematic a organelor aerodigestive superioare.

In precizarea diagnosticului vom ţine seama şi de sediul adenopatiei deoarece există în general un drenaj electiv a limfaticelor organelor aero-digestive superioare în grupele ganglionare cervicale.

Dacă examenul O.R.L. complet nu precizează focarul primar la nivelul organelor aerodigestive superioare se va cerceta amănunţit pielea feţei, gîtului, capului, glanda tiroidă (scintigrafie) sau localizări extracervicale: toracică (bronşic, esofag, sîn) subdiafragmatic (tub digestiv, testicol etc.).

Dacă toate aceste examene rămîn negative, se practică cervicotomia exploratrice cu examen extemporaneu care va fi în acelaşi timp şi prima etapă a tratamentului.

Scanned with OKEN Scanner

Examenul histopatologic poate preciza existenţa unei meta - staze de carcinom malpighian, metastază de carcinom tiroidian, metastază de carcinom puţin diferenţiat, metastază de adenocarcinom, dar focarul primar nu este decelat clinic în momentul instituirii tratamentului. Aceste adenopatii au fost denumite adenopatii aparent primitive. Această denumire este relativă deoarece în timp tumora primară este deseori decelată în organele aerodigestive superioare (cavum, amigdale, baza limbii, hipofaringe, tiroidă) şi foarte rar în alte organe extracervicale ceea ce presupune examinare periodică şi sistematică a bolnavilor cu aceste adenopatii metastatice fără diagnostic etiologic. Aceste adenopatii maligne fără focar primar iniţial au fost considerate de unii autori ca bronhioiame maligne adică dezvoltate pe seama formaţiunilor bronhiogene postfetale restante şi incluse între ţesuturile mature.

II. HEMOPATIILE MALIGNE se întîlnesc mai ales la tineri cu stare generală bună care prezintă adenopatii cervicale trenante, ferme, fără duritate uneori sensibile şi cu sediul destul de variabil.

Adenopatiile din hemopatiile maligne traduc o interesare a sistemului limfo-reticular ganglionar şi se împart în adenopatii din cursul bolii Hodgkin şi adenopatii sarcomatoase (reticulo şi limfosarcoame).

a) MALADIA LUI HODGKIN se suspectează la adultul tînăr purtător al unei adenopatii cervicale uni sau bilaterale asimetrice, ferme, fără duritate, situate bazicervical, evoluînd în pusee de cîteva săptămîni.

Radiografia toracică arată adeseori adenopatii mediastinale. Secundar se pot adăuga semne clinice (febră, prurit, splenomegalie).

Citodiagnosticul şi biopsia precizează diagnosticul.

b) LIMFO SI RETICULOSARCOMUL sînt tumori relativ frecvente cu caractere clinice asemănătoare bolii Hodgkin, însă adenopatia se întîlneşte la orice vîrstă şi în orice sediu al regiunii cervicale. Spre deosebire de boala lui Hodgkin aceşti ganglioni sînt aproape totdeauna sateliţi unei leziuni tumorale a organelor aerodigestive superioare. Examenul O.R.L. va cerceta îndeosebi elementele inelului limfatic al lui Waldeyer şi va fi asociat cu biopsia amigdalei suspecte.

c) LEUCEMIA LIMFOIDA CRONICA pune mai puţine probleme de diagnostic deoarece evoluţia clinică este particulară: poliadenopatie simetrică şi regulată, interesînd toate teritoriile ganglionare. Hemograma şi mielograma sînt necesare pentru precizarea diagnosticului.

3. Adenopatiile inflamatorii cronice necesită examen bacteriologic (prin puncţie ganglionară), hemograma, reacţii serologice intradermoreacţii, şi uneori biopsia ganglionară pentru precizarea diagnosticului:

a) Adenopatiile cronice banale de natură O.R.L. sînt consecutive puseelor de reacutizare amigdaliene sau consecutive unor infecţii buco-dentare.

b) Adenopatiile tuberculoase sînt încă destul de frecvente îndeosebi la tineri şi adolescenţi.

Forma comună poliganglionară cuprinde în general mai mulţi ganglioni jugulo-carotidieni, fermi, variabili ca mobilitate. Uneori sînt sensibili şi fluctuienţi ceea ce denotă evoluţia în etape a ganglionilor de la cruditate pînă la supuraţie şi abcedare.

Cuti-reacţia este intens pozitivă şi diagnosticul este precizat prin puncţie ganglionară.

Afecţiuni inflamatorii cu incidenţă mai rară:

c) - sarcoidoza lui B.B. Schaumann este destul de rar localizată la ganglionii cervicali sub formă de poliadenopatii superficiale cu ganglioni mici duri, mobili şi nedureroşi care însoţesc manifestări cutanate, oculare, mediastinale etc.

d) - toxoplasmoza este o afecţiune parazitară care se manifestă prin poliadenopatii în regiunea cervicală cu persistenţă de 1-2 ani.

e) - limforeticuloza benignă de inoculare sau maladia ghiarelor de pisică determină adenopatii cervicale cu o evoluţie mai mult subacută şi de obicei spre supuraţie. Poarta de intrare este cutanată (zgîrieturi). Diagnosticul este precizat prin intradermoreacţie specifică.

f) - alte adenopatii cronice se întîlnesc în rubeolă, tularemie, bruceloză etc.

g) - actinomicoza este o afecţiune destul de rară care se însoţeşte de fistule multiple.

Diagnosticul nu se poate afirma decît după descoperirea elementelor miceliene.

Diagnosticul diferenţial al adenopatiilor cronice se va face şi cu alte formaţiuni cervicale care nu sînt de natură ganglionară.

1. - Chistele congenitale ale gîtului sînt relativ frecvente şi corespund ca şi fistula congenitală la resturi branhiale mediane (în lungul tractusului tireoglos) sau laterale (sinusul cervical).

Chisturile congenitale laterale se formează prin compartimentări care apar în cursul involuţiei sinusului cervical. Ca topogra-

fie se întîlnesc în regiunea carotidiană în lungul marginii anterioare a muşchiului sterno-cleido-mastoidian sau se dezvoltă parafaringian şi iau numele de chiste amigdaloide. Aceste formaţiuni pot creşte de volum, sînt puţin dureroase, consistenţă fermă, relativ mobile pe planurile vecine. Uneori se pot suprainfecta şi simulează adenoflegmoane cervicale sau supuraţii parafaringiene.

Exereza chirurgicală completă permite vindecarea.

2. Tumorile nervoase ale gîtului nu sînt excepţionale:

- schwanoamele se localizează cel mai frecvent prin nervul pneumo-gastric şi mai rar pe simpatic, nerv hipoglos etc.

Simptomele caracteristice sînt tusea în quinte, sau alte semne produse prin iritarea sau compresiunea nervului pneumo-gastric (paralizie recurenţială). Prin dezvoltarea sa tumora se manifestă cervical şi parafaringian unde bombează îndărătul pilierului posterior.

Tratamentul chirurgical constă în extirparea tumorii.

- paraganglioamele sau tumorile de corpuscul carotidian sînt formate din elemente nervoase şi vasculare cu sediul pe corpusculul carotidian. Aceste tumori se dezvoltă în regiunea cervicală, se mobilizează numai în plan orizontal şi determină adeseori hipotensiune şi sincope.

Tratamentul este chirurgical dar pune probleme deosebite de rezolvare dacă tumora înglobează bulbul carotidian sau carotida internă care necesită a fi sacrificată.

3. - Tumorile vasculare

- Anevrismul arterial sau arteriovenos se întîlneşte rar şi se caracterizează prin simptome vasculare obişnuite îndeosebi prin pulsaţie şi trill.

Anevrismele cu evoluţie lungă se prezintă ca o tumoră dură. Arteriografia este necesară pentru a preciza diagnosticul.

- Limfangiomul chistic este o tumoră care se întîlneşte la copil şi tineri, de origine congenitală care se dezvoltă din elementele vasculare embrionare în conexiune cu vena jugulară internă.

Tumora este moale, fluctuentă, adeseori multilobată ajungînd uneori la volum impresionant care interesează toată regiunea laterală a gîtului.

Tratamentul chirurgical este dificil la copil în caz de tumoră voluminoasă.

4. In regiunea cervicală se mai întîlnesc tumori de natură diversă.

- Tumori mixte salivare aberante cu sediul extraparotidian.
- Fibroame, lipoame, tumori musculare etc.

Scanned with OKEN Scanner

FORMATIUNI LATERALE A GITULUI

In prezenţa unei formaţiuni cervicale este necesar a efectua un examen O.R.L. corect.

FORMATIUNI GANGLIONARE	Infecţie acută:	Poarta de intrare dentară; bucală; faringiană; amigdaliană.
	Infecţie cronică:	Inflamaţie banală: a se cerceta poarta de intrare.
		Inflamaţie specifică adesea tuberculoasă, adesea izolată fără alte semne.
		Inflamaţie micozică rară.
	De tip tumoral secundar:	Canceroasă (dură, inodoră) progresiv aderentă: epiteliom a teritoriului buco-faringo-laringian şi esofagian. Puţin dură: limfosarcomul amigdalei.
	De tip primitiv	Limfadenom benign.
		Limfosarcom.
		Maladie de sistem: Hodgkin, limfosarcomatosă, leucemie.
	Infecţie cronică	Inflamaţie salivară cronică
FORMATIUNE NEGANGLIONARA	De tip tumoral	Chiste congenitale de origine branhială.
		Tumori nervoase: schwanoame
		tumori glomice carotidiene.
		Tumori vasculare: anevrisme, limfangiom chistic
		Branhiom malign
		Adenom sau cancer tiroidian, tiroide aberante, lob lateral.
		Tumori salivare.

Scanned with OKEN Scanner

ANATOMIA LARINGELUI

Laringele este un segment diferenţiat al arborelui respirator pentru a putea îndeplini şi funcţia fonatorie, una din funcţiunile cele mai importante în viaţa de relaţie a omului.

Filogenia arată că la organismele primitive, laringele reprezintă un organ sfincterian, care separă calea digestivă de cea aeriană, iar mai tîrziu apare treptat în seria animală scheletul cartilaginos, ca suport pentru musculatura din ce în ce mai diferenţiată, necesară fonaţiei.

Laringele apare ca organ fonator la vertebrate (batracieni, unele reptile, la păsări, mamifere) şi ajunge la dezvoltarea cea mai perfectă la om.

Dimensiunile laringelui variază individual, independent de talie.

Indivizii cu un laringe mai mic au o voce cu registru înalt, iar cei cu laringele dezvoltat au un registru grav.

Forma laringelui este asemănătoare unei piramide triunghiulare cu vîrful trunchiat în continuare cu traheea şi cu baza deschisă în partea antero-superioară a hipofaringelui.

Faţa posterioară constituie în acelaşi timp şi peretele anterior a hipofaringelui, iar feţele antero-laterale sînt acoperite de lobii laterali ai glandei tiroide, de muşchii subhioidieni şi de tegumentele regiunii cervicale.

Situaţie. Raportat la coloana vertebrală, laringele adultului corespunde corpurilor vertebrale V, VI, cervicale însă la sugar este aşezat mai sus, marginea superioară a epiglotei ajungînd îndărătul vălului palatin în timpul suptului.

Laringele se mobilizează în sens vertical în timpul deglutiţiei, datorită conexiunilor cu osul hioid, cu baza limbii, cu muşchii constrictori şi ridicători ai faringelui.

Scheletul laringelui este format din trei cartilagii mediane (cricoidul, tiroidul şi epiglota) şi din cei doi aritenoizi dispuşi simetric pe marginea superioară a pecetei cricoidului. Pe vîrful aritenoidului se găseşte cartilagiul corniculat a lui Santorini.

Cricoidul de forma unui inel cu pecete, constituie pivotul pe care se sprijină celelalte cartilaje. El este aşezat cu inelul anterior şi cu pecetea îndărăt. Suprafaţa lui interioară corespunde spaţiului subglotic.

Scanned with OKEN Scanner

Suprafaţa externă prezintă pe părţile laterale două faţete articulare pentru coarnele inferioare ale cartilajului tiroid,iar pe marginea superioară a pecetei, două faţete ovoide pentru articularea cu cartilagiile aritenoide.

Tiroidul situat deasupra cricoidului are forma unei cărţi deschise posterior, constituind prin poziţia sa un scut situat înaintea corzilor vocale.

Tiroidul este format din două lame patrulatere dispuse vertical, care se unesc pe linia mediană formînd marginea sa anterioară. In unghiul intrînd format de lamele tiroidiene se inseră extremitatea anterioară a corzilor vocale.

Marginile posterioare ale aripilor tiroidiene se prelungesc în sus prin coarnele superioare, iar în jos prin coarnele inferioare. Acestea din urmă prezintă două faţete pentru articularea cu cricoidul.

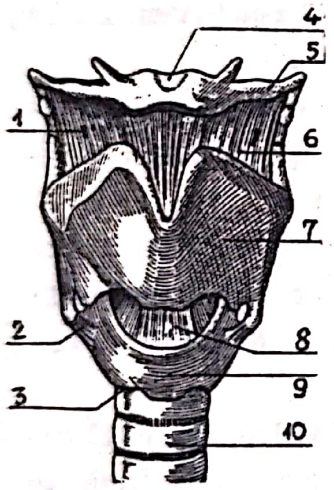

Fig.62.
Scheletul laringelui văzut anterior
1. Orificiu pentru vasele laringee superioare
2. Ligamentul articulaţiei cricotiroidiene
3. Ligamentul cricotraheal
4. Os hioid
5. Marele corn al osului hioid
6. Membrana cricotiroidiană
7. Lama tiroidiană
8. Membrana cricotiroidiană
9. Inel cricoidian
10. Trahee

Marginea superioară a tiroidului prezintă pe linia mediană o scobitură aşezată deasupra proeminenţei denumită mărul lui Adam pe care o formează marginea sa anterioară.

Epiglota este un fibrocartilagiu aşezat înaintea orificiului superior al laringelui, pe care-l acoperă în timpul mişcărilor de deglutiţie. De formă ovalară, ea are o extremitate superioară care corespunde bazei limbii şi una inferioară, subţiată şi ligamentară prin care se fixează în unghiul cartilagiului tiroid, imediat deasupra inserţiei corzilor vocale.

Epiglota reprezintă obstacolul principal pentru laringoscopia indirectă. Mai ales la copil fiind îngustă şi cu marginile recurbate spre linia mediană, formează aşa numita epiglotă în omega, formă întîlnită uneori şi la adulţi.

Cartilagiile aritenoide de forma unor piramide triunghiulare sînt aşezate pe faţetele articulare de pe marginea superioară a

cricoidului.

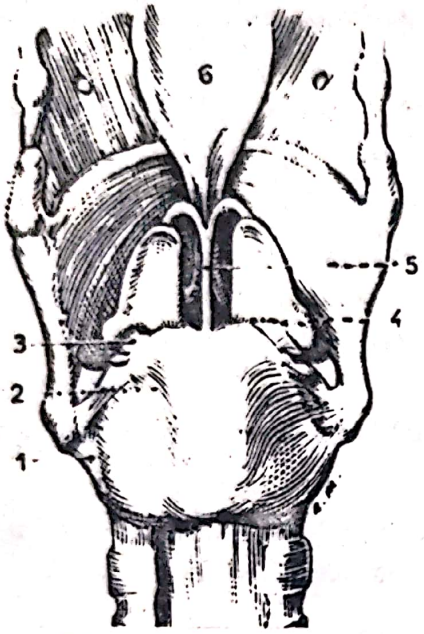

Fig.63.
Scheletul laringelui văzut posterior
1. Articulaţia tirocricoidiană
2. Pecetea cricoidului
3. Articulaţia cricoaritenoidiană
4. Aritenoid
5. Aripa cartilagiului tiroid
6. Epiglota

Baza aritenoidului prezintă o faţetă eliptică pentru articularea cu cricoidul şi două apofize: una anterioară sau internă pe care se prinde coarda vocală (apofiza vocală) şi una externă (apofiza musculară) aşezată în afara cavităţii laringiene pe care se inseră muşchii cricoaritenoidian posterior şi cricoaritenoidian lateral.

Ligamentele şi articulaţiile laringelui unesc între ele formaţiunile cartilaginoase. Intre hioid şi marginea superioară a tiroidului se găseşte membrana tirohioidiană, străbătută de pachetul vasculo-nervos laringian superior.

Inelul cricoidului este unit la marginea inferioară a tiroidului prin membrana cricotiroidiană străbătută de pediculul vasculo-nervos inferior al laringelui.

Epiglota este fixată prin partea sa inferioară în unghiul tiroidian, deasupra inserţiei corzii vocale. Din partea mijlocie a feţei sale anterioare, pleacă în sens orizontal membra hioepiglotică, care o uneşte de osul hioid. Marginile laterale ale epiglotei sînt unite de aritenoid prin pliul ariepiglotic iar de peretele lateral al faringelui prin pliurile faringoepiglotice.

Articulaţii. Coarnele inferioare ale tiroidului se articulează cu feţele laterale ale cricoidului.

Baza aritenoizilor se articulează cu marginea superioară a pecetei cricoidului în care se produc mişcări de rotaţie ale aritenoizilor în jurul axului vertical, determinînd depărtarea sau apropierea corzilor vocale. Pe lîngă aceasta aritenoizii alunecă pe cricoid, apropiindu-se între ei prin acţiunea muşchiului transvers.

Muşchii laringelui:

- Muşchii extrinseci (sterno-tiroidianul, tirohioidianul şi constrictorul inferior al faringelui împreună cu muşchii omohioidi-

an, sternohioidian, stilohioidian, stilofaringian şi digastric, imprimă poziţia laringelui, ridicîndu-l, scoborîndu-l sau fixîndu-l într-o anumită poziţie.

Muşchii intrinseci fixaţi prin ambele lor extremităţi pe cartilagiile sau ligamentele laringelui, imprimă mişcări de închidere şi deschidere a glotei sau de tensiune a corzilor vocale:

- Muşchii deschizători ai orificiului glotic sau abductori ai corzilor vocale sînt reprezentaţi de muşchiul cricoaritenoidian posterior care prin contracţiunea sa roteză cartilagiul aritenoid, antrenînd şi coarda vocală pe care o îndepărtează de linia mediană.

- Muşchii închizători ai orificiului glotic sau adductori ai corzilor vocale:

a) muşchiul cricoaritenoidian, antagonist al cricoaritenoidianului posterior, roteză aritenoidul în sens invers apropiind coarda vocală pe linia mediană;

b) muşchiul interaritenoidian sau transvers avînd unele fibre transverse şi altele oblice. apropie aritenoizii între ei închizînd astfel şi partea posterioară a orificiului glotic (glota cartilaginoasă) iar prin fibrele oblice contribuie la strîmtarea orificiului superior al laringelui.

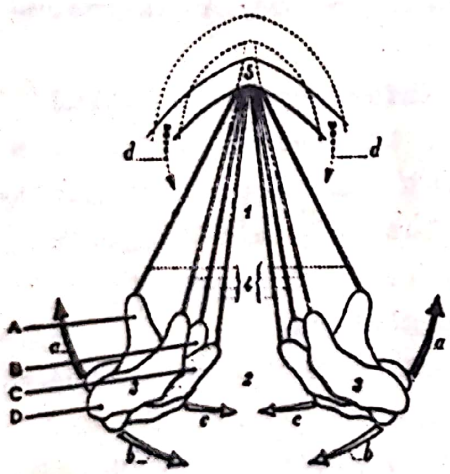

Fig.64.
Acţiunea muşchilor
1. Glota ligamentară
2. Spaţiul interaritenoidian
3. Aritenoid
4. Poziţia variabilă a corzilor vocale în raport de rotaţia cartilagiului aritmoid
   a) Rotaţia înăuntru a aritenoidului corzilor vocale
   b) Rotaţia în afară cu abducţia corzilor vocale
   c) Mişcarea de apropiere a aritenoizilor

A-D Poziţia variabilă a aritenoizilor în rotaţie

- Muşchi tensori ai corzilor vocale:

a) muşchiul tiroaritenoidian care se inseră înainte în unghiul cartilagiului tiroid, iar îndărăt pe apofiza vocală a aritenoidului, prezintă o porţiune internă mai bine dezvoltată (muşchiul vocal) în care se deosebesc unele fibre tirovocale şi altele arivocale. Contracţia acestor două grupe de miofibrile determină mişcări orizontale a marginei interne a corzilor vocale, imprimînd întreruperi ritmice şi vibraţii coloanei de aer care trece prin

otă;

b) muşchiul cricotiroidian care uneşte inelul cricoidian de marginea inferioară a cartilagiului tiroid determină basculareа acestuia în jos şi înainte şi concomitent întinde coarda vocală fixată de el.

Conformaţia interioară a laringelui (Endolaringele)

Cavitatea laringiană este mai largă în partea superioară,se strîmteazâ în partea mijlocie şi apoi se lărgeşte treptat mergînd spre trahee.

Porţiunea cea mai îngustă, corespunzătoare corzilor vocale se numeşte glotă, partea superioară regiunea supraglotică sau vestibulul laringian iar cea inferioară regiunea subglotică.

- Regiunea glotică cuprinde cele două corzi vocale, formaţiuni musculo-ligamentare, de culoare alb-sidefie , care se unesc la partea anterioară în unghiul diedru al cartilagiului tiroid (comisura anterioară) iar posterior se inseră pe apofiza vocală a cartilagiului aritenoid. Spaţiul dintre extremitatea lor posterioară se denumeşte comisura posterioară.

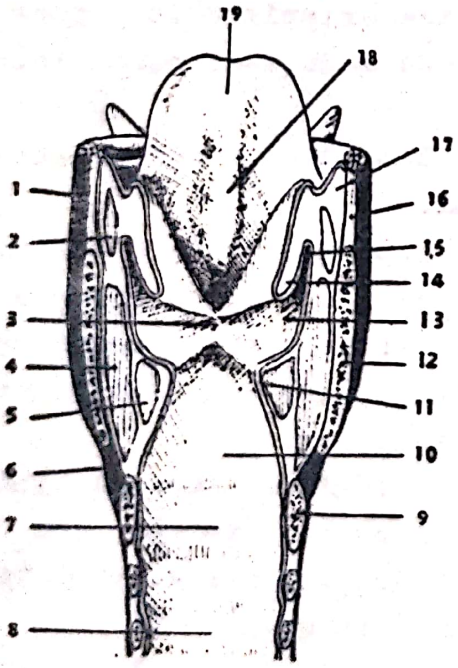

Fig.65.
Secţiune prin laringe
1. Muşchiul tirohioidian
2. Muşchiul aritenoepiglotic
3. Comisura anterioară
4. Muşchiul tiroaritenoidian (fascicol extern)
5. Muşchiul tiroaritenoidian (fascicol intern)
6. Muşchiul cricotiroidian
7. Arcul anterior al cricoidului
8. Lumen traheal
9. Inelul cricoidian
10. Spaţiul subglotic
11. Coarda vocală
12. Cartilagiul tiroid
13. Ventricolul Morgagni
14. Banda ventriculară
15. Fundul de sac ventricular
16. Membrana tirohioidiană
17. Repliul ari-epiglotic
18. Burelet epiglotic
19. Epiglota

Deasupra corzilor vocale se găsesc benzile ventriculare.

Intre corzile vocale şi benzile ventriculare se găsesc ventricolele lui Morgagni, două cavităţi infundibulare, care se extind şi spre pliurile ariepiglotice. Prin închiderea orificiului de comunicare cu cavitatea laringiană, se pot forma în interiorul

lor chiste cu conţinut lichid sau aerian (laringocel).

- Regiunea supraglotică cuprinde partea care se întinde de la faţa superioară a benzilor ventriculare pînă la orificiul superior al laringelui delimitat de epiglotă, pliurile ari-epiglotice, regiunea aritenoizilor şi spaţiul interaritenoidian.

- Regiunea subglotică de forma unui con triunchiat este delimitată în sus de faţa inferioară a corzilor vocale lateral de faţa internă a inelului cricoidian şi se lărgeşte apoi continuîndu-se cu traheea.

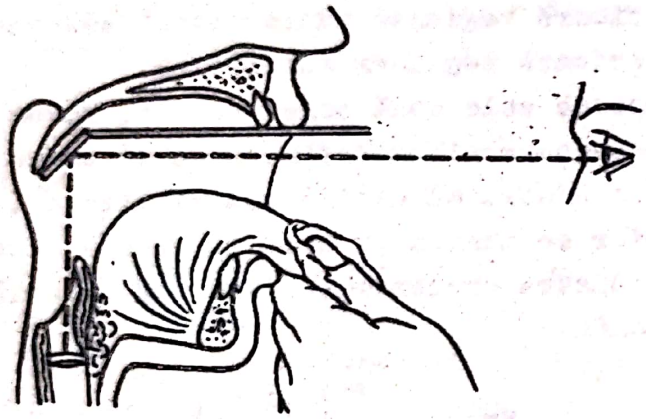

Fig.66.
Examinarea laringelui prin laringoscopie indirectă

Mucoasa care acoperă cavitatea laringelui este de tip cilindric ciliat pluristratificat iar în unele locuri de tip pavimentos (marginea corzilor vocale, feţele porţiunei libere a epiglotei, pliurile ariepiglotice, peretele posterior al laringelui). Conţine glande acinoase, care umectează suprafaţa ei.

In corion se găsesc corpusculi şi foliculi limfatici închişi, localizaţi mai ales în ventricolul lui Morgagni.

Vascularizaţia. Arterele în număr de 3 pentru fiecare parte, sînt reprezentate de arterele laringiană superioară şi inferioară ce provin din tiroidiana superioară şi mai rar direct din carotida externă şi prin laringeea posterioară ce ia naştere din tiroidiana inferioară. Vene numeroase urmează calea arterelor.

Limfaticele formează o reţea bogată în regiunea supraglotică şi în regiunea subglotică, separată net prin corzile vocale care posedă limfatice foarte puţine. Trunchiurile colectoare supraglotice străbat membrana tirohioidiană şi se varsă în ganglionii jugulari superiori şi mijlocii, iar cele subglotice se drenează în ganglionii prelaringieni, pretraheali, recurenţiali şi de aici în grupurile jugulo-carotidiene mijlocii şi inferioare.

Inervaţia laringelui. Nervii senzitivo-motori provin din pneumo-spinal prin nervul laringeu superior şi nervul laringeu inferior sau recurent.

Nucleul dorsal şi ambiguu din bulb, reprezintă centrul bulbar reflex al laringelui.

Centrii corticali motori ai laringelui se găsesc în piciorul frontalei ascendente şi în partea posterioară a primei circumvoluţiuni frontale. In afară de căile motorii piramidale există şi căi automate, care leagă centrii subcorticali cu cei bulboprotuberanţiali.

Mişcările laringelui se produc fie în mod reflex (tusea,respiraţia, deglutiţia, eforturi), fie în mod voluntar (cîntatul,vorbitul). Centrii corticali ai laringelui au numeroase conexiuni cu centrii vorbirii şi cu alte regiuni ale scoarţei.

- Inervaţia senzitivă se asigură prin nervul laringeu superior care are două ramuri: unul intern (superior) se distribuie la mucoasa supraglotică şi glotică, unul extern (inferior) senzitivomotor; conţine fibre motorii pentru muşchiul cricotiroidian (singurul muşchi care nu este inervat de recurent) şi filete senzitive pentru mucoasa subglotică.

- Inervaţia motorie ai celorlalţi muşchi intrinseci e asigurată de nervii recurenţi.

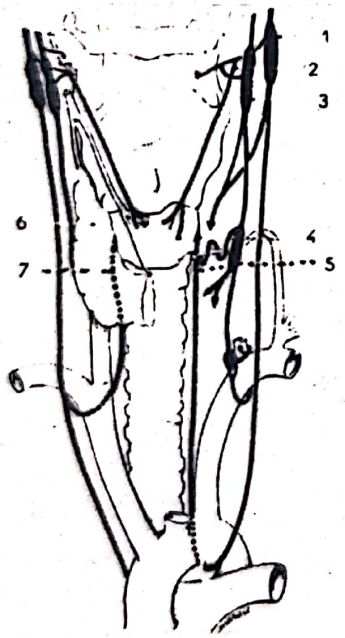

Fig.67.
Inervaţia senzitivă şi motorie a laringelui
1. Ganglionul plexiform al vagului (X)
2. Nervul laringeu superior
3. Ganglion simpatic superior
4. Ganglion simpatic mijlociu
5. Nervul recurent stîng
6. Glanda tiroidă
7. Nervul recurent drept

- Simpaticul cervical distribuie filete vaso-motorii şi altele care reglează tonusul corzilor vocale.

Centrii vegetativi din hipotalamus prin conexiunile pe care le au cu centrii bulbari, pot declanşa emisiuni fonatorii involuntare de ordin emoţional sau afectiv.

FIZIOLOGIA LARINGELUI

1. Funcţia respiratorie. Prin mişcările de îndepărtare şi apropiere a corzilor vocale se reglează automat debitul de aer care pătrunde în pulmoni.

In repaus, orificiul glotic este deschis parţial,în această

stare organismul necesitînd o cantitate de aer mai redusă.

In timpul eforturilor fizice şi în stările patologice în care necesităţile de oxigen sînt crescute, orificiul glotic se lărgeşte prin îndepărtarea la maximum a corzilor vocale.

In timpul expirului orificiul glotic se închide prin apropierea corzilor vocale determinate de contracţiunea muşchiului cricoaritenoidian lateral şi de interaritenoidian transvers.

Gradul de deschidere al gloţei se realizează fie în mod reflex, de la nivelul centrului respirator bulbar, fie voluntar prin impulsiuni plecate de la centrii corticali.

Creşterea cantităţii de CO_2 în organism în cursul afecţiunilor însoţite de anoxie, influenţează frecvenţa mişcărilor respiratorii şi amplitudinea lor prin excitaţia centrului respirator bulbar. La fel şi în cursul eforturilor fizice mai mari, cînd consumul de oxigen este crescut, debitul respirator este reglat în mod reflex prin influxurile nervoase care se transmit musculaturii glotice,toracice şi abdominale.

2. Funcţia de protecţie a căilor aeriene

In timpul deglutiţiei, orificiul superior al laringelui se închide spre a împiedeca pătrunderea alimentelor în căile aeriene inferioare. Aceasta se realizează prin contracţiunea muşchilor interaritenoidian, ariteno-epiglotic şi a fascicolelor externe din tiroaritenoidian care formează un fel de sfincter, iar orificiul glotic se închide prin acţiunea sinergică a muşchiului cricoaritenoidian lateral.

Concomitent se produce şi ascensiunea laringelui, prin acţiunea muşchilor constrictori şi ridicători ai faringelui, încît epiglota acoperă orificiul vestibulului laringean iar alimentele trec pe părţile ei laterale şi ajung în sinusurile piriforme şi apoi în esofag. (Fig.68).

Mecanismul acesta se declanşează în mod reflex prin excitaţiile plecate de la mucoasa faringiană, care determină contracţiile sinergice a musculaturii faringo-laringiene.

Dacă alimentele, lichidele, saliva sau corpi străini pătrund intempestiv în laringe, atunci se produce o contracţiune spasmodică a muşchilor menţionaţi, cu accese puternice de tuse, senzaţie de asfixie, pînă la expulzarea acestor substanţe.

Calea reflexă este reprezentată de nervul laringeu superior (calea aferentă) şi de nervul recurent (calea eferentă) centrul

reflexogen fiind în nucleii lor bulbari.

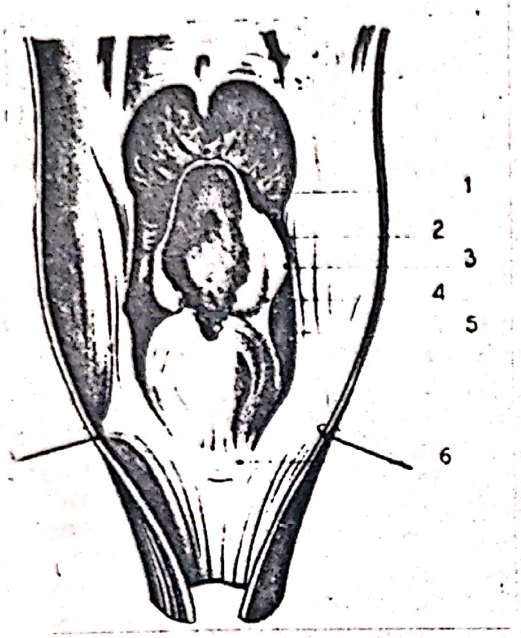

Fig.68.
Faringele deschis prin secţiunea peretelui posterior
1. Valecula
2. Peretele lateral al faringelui
3. Repliu ariteno-epiglotic
4. Aritenoid
5. Sinus piriform
6. Gura esofagului

3. Funcţia în tuse şi expectoraţie

In timpul tusei glota se închide apoi aerul care se găseşte în cuşca toracică este expulzat brusc, deschizînd larg glota şi antrenînd concomitent secreţiile din trahee.

Fără închiderea glotei nu se poate realiza o acumulare de aer mai mare care să determine apoi presiunea expiratorie puternică necesară expulzării secreţiilor.

La traheotomizaţi şi la bolnavii cu diplegii laringiene în poziţia de abducţie a corzilor vocale,eliminarea secreţiilor se face greu.

4. Funcţia de fixare toracică

In timpul eforturilor fizice mai mari, membrele superioare se sprijină activ prin intermediul centurii scapulare pe cuşca toracică, care în acest timp devine rigidă în urma unei inspiraţii profunde, urmată de închiderea ermetică a glotei.

Aceasta barează ieşirea aerului din pulmon, asigurînd rigiditatea cuştii toracice. De asemeni glota este închisă şi în cursul eforturilor de defecaţie sau de parturiţie, realizînd rigiditatea diafragmului necesară ca o contrapondere pentru contracţiunea muşchilor abdominali ce acţionează în vederea expulziilor din cursul acestor acte.

Dacă glota este deschisă, diafragmul este împins în sus prin contracţia muşchilor abdominali şi nu se realizează presiunea intraabdominală necesară.

5. Funcţia laringelui în circulaţia sîngelui

Variaţiile presiunei intratoracice, negativă în inspir şi pozitivă în expir, influenţează şi circulaţia sanguină intratoracică ca o pompă aspiro-respingătoare. Inchiderea glotei prin procese

patologice sau în cursul eforturilor susţinute, determină stază vasculară.

Fig.69.
Secţiunea medio-sagitală prin organele aero-digestive superioare
a) sinus frontal; b) lama cir - cuită a etmoidului; c) etmoid; d) vomer; e) sinus sfenoidal; f) apofiza bazilară; g) bolta palatină; h) vălul palatin; i) peretele posterior al faringelui; j) baza limbii; k) plangeul bucal; l) valecula; m)osul hioid; n) epiglota; o) spaţiul interaritenoidian; p) banda ventriculară; r) ventricol laringian; s) coarda vocală; t) pecetea cricoidului; u) peretele posterior al laringelui; v) lumen esofagian; w) lumen subglotic; y) spaţiul retroesofagian

6. Funcţia fonatorie (funcţie socială)

Formarea vocii este un mecanism complex, dependent de numeroase organe, a căror acţiune este reglată continuu de sistemul nervos.

Organele efectoare comportă trei componente;

- o forţă de punere în mişcare a mecanismului fonator reprezentată de pulmoni şi muşchii toracici;

- un aparat unde se produc vibraţiile sonore reprezentat de corzile vocale;

- un rezonator reprezentat de vestibulul laringian, faringe, cavitatea nazală şi bucală precum şi de cuşca toracică.

In timpul fonaţiei glota se închide şi se deschide ritmic, determinînd vibraţii sonore coloanei de aer care părăseşte sub presiune cuşca toracică.

Deschiderea periodică a glotei este dependentă de contracţiunea complexă a corzilor vocale (muşchii arivocal şi tiro-vocal). La nivelul laringelui nu se produc tonuri pure ci un ton fundamental însoţit de tonuri armonice, care formează tonul vocal caracteristic fiecărei persoane.

Acesta poate fi modificat de presiunea suflului respirator, de forma pe care o îmbracă glota într-un anumit moment şi de gra-

dul de tensiune al corzilor vocale, astfel că tonalitatea vocii poate să varieze în raport cu acești factori.

In timpul fonației, corzile vocale se apropie prin acțiunea mușchilor adductori și apoi intră în acțiune tensorii, concomitent apărînd și contracțiuni ale fascicolelor interne a corzilor vocale, care determină vibrații orizontale la nivelul marginei lor interne.

Presiunea coloanei aerului expirat determină stimularea receptorilor nervoși din miofibrilele mușchilor vocali, reglînd ritmul contracțiilor în raport cu sunetele emise.

Presiunea este mai ridicată cînd se cîntă în registrul înalt și mai scăzută cînd se emit note grave.

Cutia de rezonanță supraglotică are rolul de a întări sunetul fundamental, de a selecționa unele sunete armonice, dînd rezonanța și timbrul vocii.

Vocea are următoarele caractere:

- intensitatea este proporțională cu presiunea aerului traheo-bronhial și cu amplitudinea vibrațiilor corzilor vocale. Intensitatea vocii se măsoară în decibeli, în conversația obișnuită ea fiind de 30-50 d.b.;

- înălțimea sau tonul este dependentă de frecvența vibrațiilor și tensiunea corzilor vocale de lungimea, grosimea și forma corzilor vocale.

Numărul tonurilor din scara muzicală care pot fi emise, variază după vîrstă și sex. La adult ele cuprind aproximativ două octave, însă unii cîntăreți pot depăși trei octave. La copil limitele cresc odată cu vîrsta.

Pînă la pubertate există o diferență mică între băieți și fete, însă de la această vîrstă, se produce la băieți o schimbare marcată a vocii, prin dezvoltarea rapidă a laringelui.

- Timbrul vocii este determinat de cutia de rezonanță și de structura aparatului vocal în general. El este diferit de la individ la individ, fiind variabil și în raport cu vîrsta și sexul. Timbrul se schimbă după poziția laringelui (scoborît sau ridicat), deosebindu-se în raport cu acest factor, registrul grav sau de torace, registrul superior sau de cap și registrul mijlociu.

SEMIOLOGIA AFECTIUNILOR LARINGIENE

In cursul diferitelor afecțiuni ale laringelui apar manifestări clinice dintre care cea mai caracteristică pentru acest organ sînt tulburările fonatorii.

Aceleaşi manifestări pot fi determinate de factori etiopatogenici foarte diverşi, care trebuiesc cunoscuţi, deoarece numai astfel se poate stabili un diagnostic corect şi o terapie judicioasă.

Inainte de a trece la examenul direct al laringelui, ne vom orienta asupra manifestărilor clinice (disfonie, dureri, disfagie, tuse, tulburări respiratorii), asupra felului cum au apărut şi au evoluat; acut, subacut sau cronic, continuu sau discontinuu, dacă s-au accentuat sau nu.

a) Durerile apar deobicei în cursul afecţiunilor mai grave. Pot fi permanente sau sub formă de crize, uneori spontane, însă de obicei provocate prin tuse, respiraţie, vorbit şi mai ales la deglutiţie.

Durerile accentuate iradiază în regiunile vecine, deseori în urechea corespunzătoare prin intermediul ramului auricular din pneumogastric (otodinie reflexă).

In procesele ulcerative localizate pe epiglotă, pliurile ariepiglotice (t.b.c., tumori, laringite herpetice etc., terminaţiile nervoase senzitive sînt iritate prin alimente, salivă, astfel încît apare o disfagie penibilă.

De asemeni, corpii străini, flegmonul, pericondrita şi condrita aritenoizilor şi cricoidului, determină dureri spontane continui, accentuate la deglutiţie.

Afecţiunile endolaringiene determină dureri reduse care apar numai în cursul fonaţiei şi tusei sub formă de arsuri, zgîrieturi etc.

Uneori durerile percepute la nivelul laringelui sînt determinate de afecţiuni ale organelor vecine, coloana vertebrală, pleura, mediastin, sau de adenopatii şi tumori cervicale. Rareori sînt datorite la nevralgii ale nervului laringeu superior sau artrite cricoaritenoidiene.

Tumorile mai mari care ocupă epiglota, pliurile ariepiglotice şi sinusurile piriforme, provoacă disfagie şi tulburări respiratorii.

In cazurile cînd epiglota este rigidă, infiltrată şi cu mobilitatea alterată, alimentele pot să pătrundă în laringe şi în căile aeriene inferioare.

b) Tusea apare frecvent în cursul afecţiunilor inflamatorii şi neoplazice mai ales prin iritaţiile mucoasei de pe peretele pos-

terior care este una din regiunile tusigene cele mai importante ale laringelui.

Tusea poate fi uscată (în laringitele atrofice, stările de hiperestezie, în cazurile cu tumori pediculate care se mobilizează în timpul respiraţiei) sau umedă, însoţită de expectoraţie, în laringitele catarale şi în afecţiunile bronhopulmonare.

Tusea lătrătoare cu crize spasmodice la nivelul glotei este caracteristică pentru laringita subglotică şi crupul difteric.

Crizele de tuse spasmodică pot fi dezlănţuite de excitaţiile provocate de o luetă prea dezvoltată care atinge epiglota sau de iritaţiile plexului laringian.

c) Disfonia este manifestarea cea mai caracteristică pentru afecţiunile laringelui. Ea indică existenţa unor modificări morfologice a corzilor vocale, a articulaţiilor cricoaritenoidiene sau a unor formaţiuni care se interpun în orificiul glotic. In unele cazuri este vorba de afecţiuni miogene sau neurogene ale aparatului fonator.

Disfonia

Se vor elimina:
- Tulburările supraglotice: vocea faringiană
- Tulburările respiratorii: ritm, insuficienţă respiratorie

Cauze:

1) Disfonii organice prin leziuni la nivelul laringelui
   - Laringite banale
   - Laringite specifice (TBC, lues etc.)
   - Tumori benigne (polipi, nodul, papilom)
   - Tumori maligne
2) Disfonii organice prin leziunea sistemului nervos laringian
   - Spasme şi hiperkinezie
   - Paralizie recurenţială unilaterală, bilaterală
   - Diskinezii sau alterări ale coordonării mişcărilor
3) Disfonii funcţionale pure în raport cu utilizarea necorespunzătoare a laringelui sau tulburări generale
   - Malmenaj şi surmenaj vocal (profesionişti vocali)
   - Debilitate neuromusculară laringiană
   - Tulburări organice endocrine (voce virilă la femeie, voce eunucoidă la bărbat)
   - Tulburări psihice şi afective, afonie psihică
   - Atonie laringiană, hiperkinezie laringiană

Majoritatea afecţiunilor laringelui sînt însoţite de tulburări fonatorii a căror natură trebuieşte totdeauna precizată prin examen laringoscopic. Nu trebuie să se neglijeze acest examen elementar şi să se eticheteze drept laringite banale, numai pe baza

existenţei unei răguşeli, cînd în realitate aceasta ar fi determinată de tumori sau alte afecţiuni grave:

- fonastenia se manifestă printr-o oboseală marcată a vocii, instalată după eforturi vocale, fiind consecinţa unei miozite după o laringită acută neîngrijită. Se observă mai ales la profesioniştii vocali sau la cei care lucrează în mediu zgomotos.

Uneori răguşeala este discontinuă, de exemplu în tumorile mici pediculate, înserate pe faţa inferioară a corzilor vocale şi care se interpun intermitent între ele.

- Răguşeala este forma cea mai frecventă, vocea avînd un sunet aspru, neclar, fără tonalitate.

Este determinată de inflamaţii acute şi cronice banale şi specifice, de tumori, traumatisme, defecte ale corzilor vocale precum şi de paralizii musculare sau nervoase. Uneori este discontinuă, de exemplu în tumorile mici pediculate, înserate subglotic şi care se interpun intermitent între corzile vocale.

- Afonia se caracterizează prin pierderea completă a tonalităţii vocale. Ea poate fi datorită unei diplegii a aductorilor corzilor vocale cînd orificiul glotic rămîne larg deschis, unor procese destructive a corzilor vocale după t.b.c., lues, cancer precum şi unei cantităţi insuficiente de aer expirat (proces care îngustează lumenul traheobronhial ce micşorează suprafaţa respiratorie a pulmonului) în bronhoplegii, în emfizem, în paraliziile musculaturii respiratorii etc. Adeseori afonia completă (mutism) este de natură psihogenă (histerie, traumatisme psihice de război).

Afonia spasmodică se observă la unii cîntăreţi şi oratori cu ocazia eforturilor vocale.

Diplofonia sau vocea bitonală este datorită unei interferenţe vibratorii între cele două corzi vocale. Se observă uneori la cei cu noduli vocali, care împiedecă acolarea perfectă a corzilor vocale şi mai frecvent în paraliziile laringiene monolaterale aproape o manifestare patognomonică a acestora.

Vocea presată, lipsită de tonalitate apare în stările de spasme ale musculaturii glotice. Ea este produsă de trecerea aerului printre benzile ventriculare apropiate între ele.

Vocea eunucoidă se observă la tinerii ajunşi la pubertate şi este datorită unei discrepanţe între dezvoltarea scheletului laringelui şi aceea a musculaturii lui intrinsece.

d) Tulburările respiratorii sînt de ordin mecanic, determi-

nate de procese patologice care îngustează lumenul laringelui, observîndu-se mai frecvent la copiii mici la care dimensiunile acestuia sînt mai reduse.

Gradul lor variază de la forme uşoare care se remarcă numai cu ocazia unor eforturi fizice mai mari pînă la stări de sufocare şi asfixie.

In cazurile cînd se instalează treptat, organismul se adaptează şi dispneea apare numai la efort. La aceştia însăşi tusea, vorbitul cu glas ridicat sau excitaţii psihice pot declanşa apariţia dispneei.

Ingustarea rapidă sau bruscă a cavităţii laringiene,produce dispnee chiar dacă stenoza nu este prea accentuată.

Dispneea laringiană se manifestă prin creşterea ritmului şi a profunzimii respiraţiei asociate cu mişcări vizibile de ascensiune şi scoborîre a laringelui, prin tiraj suprasternal, supraclavicular, intercostal, epigastric.

Concomitent apare stridorul sau cornajul laringian, zgomot caracteristic, determinat de trecerea aerului prin cavitatea stenozată. Uneori acesta poate fi perceput ca un freamăt la palparea laringelui, în inspir, dedesubtul regiunii stenozante, iar în expir deasupra ei.

Atunci cînd acest zgomot apare în ambii timpi, respiraţia este denumită seratică, prin analogie cu zgomotul produs de un fierăstrău.

In cazul cînd dispneea este produsă de o stenozare a căilor aeriene inferioare sau de o afecţiune cardiacă, cornajul lipseşte.

In timpul inspirului glota se îngustează şi mai mult la cei care au diplegie laringiană, spasme ale glotei sau laringite edematoase, deoarece în acest moment se produce o aspirare a marginilor corzilor vocale spre linia mediană.

Dispneea laringiană obligă pe bolnav să stea ridicat şi cu capul deflectat în timp ce în dispneea traheobronhială capul este flectat.

In cazurile grave, bolnavul este agitat, gura este larg deschisă, expresia feţei anxioasă, tegumentele cianotice şi acoperite de sudori reci.

Dispneea laringotraheală

Diagnostic:

Se vor elimina:

- Dispneea supraglotică bucofaringiană (absenţa de tiraj, cornaj, voce normală). Examen direct

- Dispneea bronhopulmonară şi cardiacă (polipnee fără tiraj, cornaj).Examen cardiopulmonar

Simptome:
Dispneea laringotraheală este o bradipnee inspiratorie
- tiraj suprasternal
- cornaj şi tulburări de voce (sediu laringian)

La copil asistăm la un ritm mai puţin caracteristic (polipnee)

Cauze:

Sugar
- Malformaţie
- Stridor
- Spasme
- Corpi străini

Copil
- Laringite acute
  - crup
  - laringita striduloasă
- Corp străin
- Papilomatoză sau altă tumoră
- Traumatism

Adult
- Corp străin
- Traumatism
- Laringite diverse
- Leziuni nervoase (spasme şi paralizii)
- Tumori benigne şi maligne

Cauzele dispneei sînt foarte numeroase. Ele sînt mai greu de precizat la copilul mic la care nu se poate executa decît rareori laringoscopia indirectă.

Este foarte important de a cunoaşte modul lor de apariţie. Dacă au apărut de la naştere putem suspecta o malformaţie a laringelui (chiste paralaringiene, membrane), stridor sau un lues congenital, sau un timus mărit care comprimă traheea.

Dacă apar incidental şi cu debut brusc poate fi vorba de un corp străin, difterie, laringită subglotică, laringo-traheo-bronşite acute gripale, adenoflegmon retrofaringian, spasmofilie.

Crizele de spasm laringian apar mai frecvent între 4 şi 12 luni, la copii rahitici, sînt repetate, însă vocea îşi păstrează tonalitatea.

In cazurile de crup difteric, laringotraheobronşită gripală vocea este răguşită în timp ce în laringita subglotică (pseudocrup) vocea este păstrată iar criza asfixică apare brusc în cursul nopţii mai ales la copii între 2-6 ani.

In adenoflegmonnl retrofaringian care acoperă orificiul superior al laringelui, vocea are caracterul unui măcăit de raţă, poziţia capului rigidă şi prezenţa tumefacţiei pe peretele posterior al faringelui ajută la precizarea diagnosticului.

Dacă evoluţia a fost cronică atunci poate fi vorba de un pa-

Scanned with OKEN Scanner

pilom, care se însoţeşte şi de afonie sau de o compresiune externă prin adenopatii sau tumori mediastinale, în care vocea nu este alterată.

La adulţi cauza cea mai frecventă a tulburărilor respiratorii o formează tumorile maligne, mai rar papilomul sau polipii laringieni.

In cursul roentgenterapiei poate apărea o dispnee gravă prin reacţia edematoasă a ţesutelor.

Edemul acut al laringelui de origină gripală (abces, pericondrită etc.) precum şi cel consecutiv arsurilor prin substanţe caustice, corpilor străini, intoxicaţiilor medicamentoase (iod), stărilor alergice, stărilor de disgravidie, afecţiunilor cardio-renale etc. determină de asemeni dispnee gravă.

Dintre afecţiunile inflamatorii cronice, tuberculoza şi luesul prin leziunile ulcero-infiltrante - edematoase sau prin cicatricile stenozante consecutive şi scleromul prin procesele de stenozare a spaţiului subglotic, sînt cunoscute ca factori care generează tulburări respiratorii grave.

Mai rar este vorba de artrite crico-aritenoide, cu anchiloze şi fixarea corzilor vocale în poziţie paramediană sau de diplegii laringiene de tip respirator, în care aspectul laringoscopic este asemănător.

In ambele cazuri dispneea şi stridorul laringian sînt accentuate în timpul inspirului pe cînd expiraţia este uşoară şi liniştită.

Factorii externi care pot determina tulburări respiratorii şi dispnee gravă sînt traumatismele externe cu fracturi ale cartilagiilor, hematoame submucoase şi inflamaţii consecutive (edem, abces, pericondrită) precum şi compresiunile prin tumori tiroidiene, guşă, adenopatii şi inflamaţii cervicale etc.

LARINGITELE ACUTE

A. Laringitele acute nespecifice

a) Laringita catarală acută este determinată de agenţi patogeni banali, în cursul inflamaţiilor arborelui respirator şi mai rar se conturează ca o afecţiune de sine stătătoare.

Se observă mai frecvent la bărbaţi datorită iritaţiilor mucoasei prin fumat, băuturi alcoolice, factori profesionali.

Factori predispozanţi externi: frigul, umezeala, expunerea la curenţii de aer rece, schimbările atmosferice din cursul primă-

verii şi toamnei, predispun la tulburări vasomotorii a mucoasei şi consecutiv la scăderea capacităţii de apărare.

Aerul supraîncălzit şi uscat din locuinţe sau de la locul de muncă (pulberi,gaze,vapori) irită mucoasa respiratorie.

Factori predispozanţi endogeni: carenţe alimentare sau vitaminice, oboseala, emoţiile, afecţiuni hepatice şi renale, inflamaţii anterioare repetate ale laringelui, nasului, sinusurilor,amigdalite şi adenoidite, insuficienţe respiratorii nazale (deviaţii de sept, polipoză, tumori etc.), supraeforturile vocale.

Flora microbiană găsită pe mucoasa laringelui în stare saprofită (streptococul hemolitic şi viridans, stafilococ, pneumococ,micrococus cataralis) devine patogenă în condiţiile amintite mai sus sau se supraadaugă infecţiilor virotice (virusul gripal,adenovirusuri, reovirusuri,mixovirusuri etc.).

Factori traumatici: corpi străini,substanţe caustice,lichide fierbinţi, leziuni prin intubaţie traheală, sonde de spălături gastrice etc.

Anatomie patologică. Se constată hiperemia mucoasei transsudat în ţesutul celular submucos, cu leucocite şi celule rotunde şi apoi un exsudat mucos şi muco-purulent.

La copii poate apare un edem mai accentuat în regiunea subglotică.

Adeseori se supraadaugă o miozită tiroaritenoidiană iar în unele cazuri artrită cricoaritenoidiană sau eroziuni superficiale pe marginea corzilor vocale.

Simptome. Subiectiv laringita acută debutează cu o stare de hiperestezie, tuse, jenă fonatorie şi apoi răguşeală. Uneori apare o afonie completă cu tuse lătrătoare, însoţită de dureri, care se atenuează după cîteva zile. Coexistă frecvent şi o rinită,faringită sau trabeo-bronşită.

Manifestările generale (febră,frison,mialgii,artralgii) sînt variabile în raport cu afecţiunea determinantă.

Disfonia începe să diminueze după 5-6 zile şi bolnavul se restabileşte la aproximativ 12-15 zile de la debutul bolii.

- Laringoscopic se observă o congestie difuză a mucoasei mai evidentă la nivelul corzilor vocale. Pe fondul alb-sidefiu,normal, se observă fie dilataţii vasculare, fie o tumefiere de culoare roş-intens. Uneori se observă sufuziuni sanguine submucoase.

In pericada secretorie se constată şi depozite muco-purulen-

te gălbui, care se depun pe corzile vocale mai ales în comisura anterioară, formînd uneori adevărate false membrane care generează respiraţia.

După trecerea fenomenelor inflamatorii acute, bolnavul rămîne adeseori cu o fonastenie datorită miozitei muşchilor vocali.

Complicaţii, apar la bolnavii cu stare generală alterată sau după febră tifoidă, tifos exantematic, gripă, prin extensia procesului inflamator în straturile profunde.

Ele sînt determinate mai ales de infecţii streptococice secundare.

Complicaţiile îmbracă forme diferite: edem, abces, flegmon, pericondrită, condrită şi comportă un prognostic sever, atît prin stenozarea acută a cavităţii laringiene cît şi prin posibilitatea extensiei spre spaţiile celulare ale gîtului şi mediastin sau generează septicemii, meningite etc.

La adult, edemul se localizează mai ales în vestibulul laringian, iar la copii în regiunea subglotică.

Abcesul este situat pe epiglotă şi rareori pe pliurile ariepiglotice.

Complicaţiile se manifestă prin febră ridicată, disfagie accentuată, tulburări respiratorii care pot merge pînă la stări de preasfixie, iar local prin prezenţa unei tumefieri roşii, masive a mucoasei de pe epiglotă, pliurile ariepiglotice şi regiunea aritenoizilor.

Dacă există pericondrită a cartilagiului tiroid se constată şi o tumefiere externă dureroasă a regiunii cervicale corespunzătoare.

Diagnosticul se pune pe baza semnelor clinice descrise.

Diagnosticul diferenţial se face cu laringita gripală, rujeolică, difterie etc., cu luesul secundar sau cu t.b.c. miliară a laringelui.

Stările de dispnee determinate de complicaţiile laringiene acute trebuiesc diferenţiate de afecţiunile care pot provoca acest tablou clinic şi care au fost menţionate într-un capitol anterior.

Tratament. Se recomandă repaus vocal timp de cîteva zile şi evitarea mediului nociv, repaus la pat, antitermice, sudaţii, dacă există febră şi antibiotice în cazurile cu complicaţii.

Se indică băuturi calde, vitamina C, se evită fumatul şi alcoolul.

Scanned with OKEN Scanner

Bolnavul este menţinut într-o atmosferă cu aer umificat prin vaporizări de apă.

Contra tusei se administrează codenal, tusomag, benzoat de sodiu. Se aplică comprese fierbinţi stropite cu alcool pe regiunea gîtului. Pentru a favoriza expulzarea secreţiilor se recomandă inhalaţii cu soluţii alcaline, ceai de muşeţel, oleuri eterice (oleu eucaliptolat 3-5 %) sau preparatul tipizat Laryn. Dacă există secreţii aderente (laringită gripală) se vor aplica aerosoli cu alfachimotripsină. Dacă există şi participarea secretorie traheobronşică se indică Bromhexin (2 tablete pe zi).

Pronosticul laringitei acute este bun, în afara complicaţiilor şi a posibilităţilor de cronicizare la cei expuşi recidivelor.

b) Laringita acută la copii (laringita subglotică).

Frecvenţa mare a laringitei acute dispneizante la copil se datoreşte particularităţilor morfofuncţionale a acestuia:

1) Dimensiunile reduse ale lumenului laringian

2) Existenţa formaţiunilor limfoide a ţesutului conjunctiv lax abundent mai ales subglotic

3) Inextensibilitatea inelului cricoidian

4) Caracterul morfofuncţional unitar între segmentele arborelui respirator atît în condiţii normale cît şi patologic

5) Imperfecţiunea mecanismelor de pregătire a aerului inspirat precum şi protecţia deficitară a cavităţii laringiene

6) Instabilitatea neurovegetativă a copilului şi tendinţa de a reacţiona prin spasme la diverse agresiuni laringiene sau extralaringiene.

Ca urmare, apare un edem subglotic însoţit de crize de asfixie asemănătoare cu cele din difterie, de unde şi denumirea de pseudocrup. Afecţiunea este foarte frecventă în cursul epidemiilor gripale.

Etiologie. Vîrsta. Se observă mai des la copiii între 1-3 ani, aproape exclusiv în anotimpul rece.

Apare frecvent după rinite şi adenoidite acute sau în cursul rujeolei, mai rar după varicelă, tuse convulsivă.

Sînt predispuşi copiii cu diateze exsudative, spasmofilie, carenţe vitaminice, cei alăptaţi artificial.

Agenţii microbieni nu sînt specifici. Infecţiile virotice pregătesc calea de agresiune a microbilor banali, stafilococ, streptococ, pneumococ. Formele cu stafilococ sînt foarte redutabile prin complicaţiile pulmonare grave pe care le produc.

Simptome. Afecţiunea apare brusc în timpul nopţii la copii care anterior prezentau numai o rinită sau adenoidită, sub forma unei crize de dispnee însoţită de cornaj, tiraj suprasternal, supraclavicular, intercostal, stare de agitaţie motorie, cianoza feţei. Tusea este aspră, lătrătoare, iar vocea este conservată şi numai rareori voalată.

Criza poate dura de la cîteva minute pînă la 2-3 ore şi se poate repeta în aceeaşi noapte sau în nopţile următoare.

Discrepanţa dintre tusea răguşită şi vocea clară are o valoare semnificativă în precizarea diagnosticului de laringită subglotică.

Laringoscopic se constată sub corzile vocale o tumefiere a mucoasei care îngustează spaţiul subglotic în contrast cu corzile vocale care au aproape aspect normal.

Complicaţii. Laringo-traheo-bronşita membranoasă şi bronhopneumonia agravează mult prognosticul afecţiunii care în mod obişnuit este benign.

Diagnosticul se stabileşte pe baza manifestărilor clinice caracteristice şi prin laringoscopia directă.

Diagnosticul diferenţial se face cu laringospasmul,care dă crize de scurtă durată, fără fenomene inflamatorii şi fără tuse lătrătoare, observîndu-se la copiii rahitici şi cu spasmofilie.

Diagnosticul este mai dificil în cazul corpilor străini,dacă anamneza nu este concludentă.

In laringita difterică dispneea se instalează progresiv şi este precedată de răguşeală, starea generală alterală.

Se mai pun în discuţie stridorul laringian congenital, heredoluesul, dispneea toxică (acidoză, uremie), neurotoxicoza, abcesul retro-faringian, papilomatoza laringiană, tumori mediastinale, timus mărit, astmul infantil, pneumopatiile acute.

Tratament. In cursul crizei se aplică comprese calde pe gît şi torace, băi fierbinţi a membrelor inferioare, se administrează injecţii de calciu, luminal, largactil, inhalaţii de oxigen. Pentru combaterea infecţiei se folosesc antibiotice cu un spectru larg, asociate cu cortizon 50-100 mg timp de 5-6 zile. Local se fac pulverizări de efedrină 3% în fosele nazale şi în laringe. In cazurile mai grave se foloseşte cortul de oxigen şi se practică traheotomia.

a) Laringo-traheo-bronşita acută la copilul mic. Este o afecţiune severă observată la copilul de 1-2 ani în cursul infecţiilor gripale, determinată mai ales de agenţii patogeni care fac parte din

grupa mixovirusurilor parainfluenzae.

Anatomie patologică. Mucoasa tumefiată este acoperită de un exsudat la început fluid iar mai tîrziu pseudo-membranos fibrinoid şi aderent. Se asociază edeme şi atelectazii pulmonare.

Exsudatul conţine şi agenţi microbieni banali dintre care stafilococul determină formele cele mai grave.

Simptome şi evoluţie. Debutul este cu febră mare, frisoane, semne de toxicoză şi dispnee care se agravează repede.

Faciesul teros, polipneea, tirajul inspirator şi expirator, arată extenzia procesului la întreg arborele respirator.

Expectoraţia este dificilă sau inexistentă.

Evoluţia este supraacută, mulţi copii sfîrşind letal în 24-48 ore prin anoxie şi miocardită toxică.

Diagnosticul se precizează destul de greu, afecţiunea putînd fi confundată cu laringita subglotică, cu crupul difteric, cu bronhopneumonia banală, cu astmul grav infantil, cu corpii străini vegetali, care determină o traheo-bronşită secretorie similară.

Tratamentul constă în administrarea de antibiotice cu spectru larg, în doze mari, asociate de la început cu cortizon în injecţie unică (150-200 mg) şi oral (30-50 mg cortancyl zilnic 5-6 zile).

Bolnavul este aşezat sub cort de oxigen, administrîndu-i-se şi aerosoli cu enzime fibrinolitice (75-125 mg tripsină dizolvată în ser fiziologic), care se administrează de mai multe ori pe zi.

Se recomandă traheotomia timpurie, prin canulă aspirîndu-se continuu secreţiile şi instilîndu-se soluţii alcaline şi de tripsină.

In serviciile utilate adecvat se face bronhoscopie, aspirarea secreţiilor pe această cale şi reanimarea lor,şi consecutiv traheotomia, respiraţia fiind asigurată în cursul intervenţiei prin tubul bronhoscopic.

Prognosticul este foarte sever, fiind grevat de sincope respiratorii şi cardiace. Letalitatea este destul de mare mai ales la copiii sub 2 ani, la cari nu s-a instituit tratamentul intensiv de la început.

B. Laringitele acute din cursul bolilor infecţioase

a) Difteria

Crupul difteric se observă în cursul formelor grave de anghină difterică, apărînd mai frecvent la copiii sub 5 ani, mai ales la cei debilitaţi de rujeolă, scarlatină, gripă. Uneori poate să apară cu localizare primară laringiană.

Anatomie patologică. Mucoasa laringiană este acoperită de pseudo-membrane fibrinoase, consistente, de culoare galben-verzui, aderente.

Simptome. Debutul este insidios, cu stare subfebrilă, paloare, adinamie, congestie rino-faringiană. In cazul cînd crupul este consecutiv unei angine difterice, starea generală se agravează concomitent cu instalarea laringitei.

Manifestările clinice sînt caracteristice:

- la început răguşeală, tuse uscată urmată de afonie;
- concomitent cu apariţia afoniei se instalează dispneea, care merge pînă la asfixie, însoţită de insuficienţă cardiovasculară;
- stadiul terminal se caracterizează prin anoxie gravă şi sincopă miocardică toxică. Copilul nu mai poate fi reanimat, este inert şi se pierde prin intoxicaţia centrilor bulbari.

Laringoscopic se constată depozite alb-cenuşii sau galben-verzui, care ocupă lumenul laringo-traheal.

Uneori se supraadaugă un edem al vestibulului care maschează falsele membrane, iar alte ori se găseşte un edem subglotic.

Diagnosticul este uşor de stabilit atunci cînd există şi anghină. In cazurile de difterie primitivă laringo-traheală, natura afecţiunii nu poate fi stabilită decît dacă copilul provine dintr-un mediu unde a existat o epidemie sau se găsesc purtători de germeni.

Diagnosticul diferenţial se face cu laringita banală, cu pseudocrupul, cu laringo-traheo-bronşita gripală etc., precum şi cu spasmul glotic, cu corpii străini, cu abcesul retro-faringian, cu arsurile prin substanţe caustice.

Tratament. Se instituie sero-terapia antidifterică cu doze mari (3.000 U/Kg corp) în injecţii subcutanate şi intramusculare şi anatoxină simultan (2 cm^3) apoi la 15 şi 30 zile. Antibiotice în doze mari, cortizon, analeptice, vitamine.

Se prescriu barbiturice (luminal, gardenal în doze mici şi repetate).

Tratamentul general şi al asfixiei este similar aceluia din pseudo-crup sau din laringo-traheobronşita gripală menţionate mai sus.

Prognosticul este sever în deosebi la copii sub 2 ani datorită extinderii spre bronhii.

In formele hipertoxice rămîne rezervat pentru toate vîrstele. Mai tîrziu este grevat de paraliziile consecutive (vălul palatin, oculare, ale membrelor).

b) Scarlatina

Laringite uşoare apar concomitent cu enantemul buco-faringian, care trec adeseori neobservate.

Excepţional se pot observa laringite flegmonoase şi pericondrită după formele de anginã scarlatinoasă ulcero-necrotică.

In formele flegmonoase pe lîngă tratamentul cu antibiotice sînt necesare adeseori incizia colecţiei şi traheotomia.

c) Febra tifoidă

Excepţional se întîlnesc forme de laringită ulcero-necrotică, mai frecvent (la aproximativ 10 % din cazurile cu febră tifoidă) se observă în cursul primei săptămîni laringite catarale sau uneori ulceraţii superficiale situate mai ales pe suprafaţa laringiană a epiglotei, pe benzile ventriculare, în deosebi la nivelul foliculilor limfoizi sau pe faţa posterioară a cricoidului, unde pot apare ulcere de decubit.

Această formă determină disfagie, otodinie, eventual tulburări respiratorii prin edemul şi pericondrita supraadăugată.

Laringoscopia descoperă numai leziunile aparente, fiind necesar şi un examen radiografic pentru depistarea extensiilor spre cartilagii.

Tratamentul este cel uzual în raport cu forma clinică a laringitei. Administrarea timpurie de cloramfenicol previne apariţia ulceraţiilor sau a complicaţiilor.

d) Gripa

Laringita gripală se caracterizează prin mici sufuziuni hemoragice submucoase şi depozite fibrinoase.

Uneori se observă complicaţii (edem, abces, flegmon) care apar mai frecvent decît în laringita banală.

Starea generală este cea corespunzătoare formei de gripă, iar starea locală este caracteristică prin leziunile hemoragice şi exsudatele fibrinoase, care persistă mult timp după trecerea perioadei acute.

Tratamentul local nu diferă de cel al laringitei banale. Iar general corticoterapie şi antibiotice în caz de suprainfecţie.

e) Rujeola, varicela, tusea convulsivă.

In aceste afecţiuni se constată de obicei forme de laringită catarală şi mai rar cu complicaţii, care îmbracă evoluţia clinică a laringitelor banale.

Scanned with OKEN Scanner

f) Laringita aftoasă şi herpetică

Concomitent cu apariţia erupţiilor veziculoase şi eroziunilor superficiale consecutive acestora de pe mucoasa buco-faringiană se observă destul de frecvent leziuni similare pe epiglotă şi în vestibulul laringian. Acestea determină o disfagie accentuată în timp ce disfonia se observă rareori.

Excepţional de rar s-au descris cazuri de herpes Zoster, antrax, morvă sau erizipel cu localizări şi la nivelul laringelui.

LARINGITELE CRONICE

A. Laringita cronică nespecifică

Definiţie. Laringita cronică este inflamaţia difuză, superficială, nespecifică a mucoasei laringiene cu evoluţie îndelungată. Ea reprezintă adeseori o manifestare locală a unei inflamaţii cronice care atinge întregul conduct aerian-rinofaringian şi laringo-traheobronhial.

Etiopatogenie. In afară de factorii predispozanţi menţionaţi pentru laringita acută, în determinarea laringitei cronice intervin şi alţi factori:

- infecţii din cursul copilăriei, mai ales anginele repetate şi faringo-amigdalita cronică consecutivă;
- infecţii descendente, rino-sinuzite, infecţii dentare;
- afecţiuni bronho-pulmonare cronice;
- insuficienţa respiratorie nazală cronică (rinite,polipi,deviaţii de sept), care obligă pe bolnav să respire pe gură astfel că aerul viciat şi rece pătrunde direct în laringe;
- factori profesionali (iritaţii termice, chimice şi mecanice prin diverse pulberi de cărbune, lemn, textile, ciment, făină, piatră, porţelan etc.;
- tabagismul, alcoolismul, condimentele; obişnuinţa de a ingera alimente şi băuturi fierbinţi sau prea reci;
- surmenajul vocal la profesori, cîntăreţi, muncitorii din medii zgomotoase;
- factori endogeni: afecţiuni gastro-intestinale şi hepatice cronice, alergia, diabetul, luesul, tulburări endocrine, avitaminozele etc.;
- lipsa de mişcare în aer liber şi sedentarismul la persoanele pletorice.

Clasificare. Studiile anatomo-patologice efectuate de Kleinsasser asociate cu aspectul endoscopic al leziunilor permit de

Scanned with OKEN Scanner

a clasifica laringitele cronice în 4 varietăţi clinice.

1) Laringita catarală cronică. Constituie primul stadiu al inflamaţiei cronice a mucoasei laringiene. Inflamaţia fiind puţin importantă nu determină o îngroşare evidentă a mucoasei corzilor vocale încît afecţiunea este reversibilă sub influenţa unui tratament medical corect.

La examenul laringoscopic se constată o roşeaţă difuză a vestibulului laringian şi a regiunii aritenoidiene cu o vascularizaţie mai bogată. Corzile vocale de coloraţie roză sînt sediul unui edem moderat. Există frecvent secreţii groase, vîscoase, de coloraţie albicioasă aderente la corzile vocale care obligă pe bolnav la tuse frecventă sub formă de hemaj care devine treptat un veritabil tic laringian.

2) Laringita cronică hipertrofică de aspect pseudomixomatos Denumită şi edemul lui Reincke (1897) se întîlneşte mai frecvent la bolnavii cu afecţiuni cronice inflamatorii evidente, sau latente, rinosinuzale şi faringiene. Se mai incriminează fumatul şi malmenajul vocal.

La examenul laringoscopic corzile vocale sînt sediul unui edem alb translucid gelatinos, sesil, uneori cu o predominenţă unilaterală. Edemul poate urca în ventricol şi împinge benzile ventriculare. Mobilitatea corzilor vocale este normală sau se constată un grad de pareză musculară. Nu se constată îngroşarea mucoasei sau cheratoză.

3) Laringitele pahidermice roşii. Se grupează sub această denumire orice îngroşare a mucoasei de coloraţie roşie.

Disfonia este importantă aproape permanentă, cu scurte perioade de ameliorare.

La examenul laringoscopic se constată următoarele varietăţi:

- cordita pahidermică simplă, în care corzile vocale sînt roşii, netede, regulate, îngroşate pe toată lungimea lor, acoperite de secreţii groase.

- Cordita pahidermică verucoasă în insule sau laringita granuloasă este forma terminală a corditei pahidermice simple. Se întîlneşte mai frecvent la femeie şi chiar la copil. Corzile vocale prezintă proeminenţe de coloraţie roşie sub rormă de granulaţii care pot conflua şi dau un aspect neregulat al marginii libere a corzilor vocale.

- Ulcerul de contact reprezintă o pahidermie limitată la nivelul unei apofize vocale a aritenoidului datorită lovirii reciproce a apofizelor vocale sub efectul unei hipercontracţii a muşchilor aductori a glotei. Suprafaţa poate să fie uşor ulcerată de unde şi denumirea de ulcer de contact.

- Granuloamele se prezintă ca tumori mici de aspect polipoid roşu-violaceu constituite de ţesut inflamator, bogat vascularizat.

Granulomul inflamator se constată după traumatisme operatorii (tirotomii), bronhoscopie dar mai frecvent după intubaţiile traheale. Se manifestă cel mai adesea ca leziune polipoidă a glotei cartilaginoase (apofiză vocală, spaţiu interaritenoidian), dar se pot întîlni şi în restul corzii vocale.

- Pahidermia interaritenoidiană se manifestă printr-o îngroşare plisată a mucoasei interaritenoidiene care apare ca o creastă de cocoş în timpul fonaţiei împiedecînd închiderea completă a glotei,

Fig. 70
Pahidermia interaritenoidiană

4) <u>Laringita pahidermică albă</u> se caracterizează prin cheratinizarea mucoasei laringiene cu apariţia de zone plane sau exofitice de coloraţie gri sau alb sidefiu pe un fond de mucoasă inflamată roşie. Ca denumire se mai utilizează termenul de cheratoză, hipercheratoză sau leucoplazii.

La examenul laringoscopic se disting 2 varietăţi:

- placa de leucoplazie se manifestă ca o zonă albă-sidefie sau cenuşie netedă cel mai frecvent situată în treimea anterioară a unei corzi vocale sau depăşind comisura anterioară. In jur, mucoasa este de culoare roşie fără a exista o limită netă între leziuni.

- forma exofitică se prezintă ca o masă albicioasă cu baza de implantare largă pătrunzînd în ventricol sau spre comisura anterioară. Mucoasa este roşie, îngroşată, existînd o atingere inflamatorie şi a corzii vocale opuse. Indiferent de varietatea depistată mobilitatea corzii vocale rămîne normală încît orice turburare de mobilitate trebuie să orienteze spre o degenerescenţă malignă. Se admite că leziunile cheratinizate a laringelui trebuie să fie considerate ca stări precanceroase şi tratate de la început chirurgical.

<u>Simptome</u>:

- tulburările fonatorii variază de la fonastenie pînă la răguşeală accentuată, afonia fiind excepţională;

- tulburările senzitive se prezintă sub forma de hiperestezie, arsuri, prurit, senzaţii de corp străin, din care cauză unii bolnavi sufăr de cancero-fobie;

- tusea este mai accentuată dimineaţa în deosebi sub formă de

hemaj, observîndu-se mai ales la fumători şi etilici care se însoţeşte uneori de laringospasm.

Diagnosticul nu trebuieşte stabilit numai pe simpla constatare a disfoniei mai îndelungate deoarece acest simptom se găseşte şi în alte afecţiuni cu caraxter grav (tumori, procese specifice).

De aceea practicianul de medicină generală mai puţin competent în interpretarea aspectelor laringoscopice va proceda mai bine trimiţînd la specialist pe orice bolnav cu o laringită care se menţine mai mult de 3-4 săptămîni.

Numai laringoscopia minuţioasă sau microlaringoscopia în suspensie, cu controlul atent al endolaringelui poate preciza dacă este vorba de o laringită banală sau de o altă afecţiune.

Proliferările sau ulceraţiile circumscrise precum şi limitarea mobilităţii unei corzi vocale, pledează contra laringitei banale.

Diagnosticul diferenţial se face cu tbc, cu luesul terţiar, cu polipii corzilor vocale, cu tumori benigne şi cu cancerul. Precizarea diagnosticului se face prin examene serologice, bacteriologice şi biopsia în toate cazurile îndoielnice.

Tratament. Orice laringită cronică trebuie să beneficieze de un tratament care cuprinde: terapeutică medicală, exereză microchirurgicală, control periodic.

Tratamentul medical comportă:

- suprimarea focarelor de infecţie. Acestea vor fi cercetate sistematic prin examen clinic şi radiografic îndeosebi pentru leziunile simuzale adeseori latente.

- suprimarea factorilor iritativi este dificil de realizat. Se impune interzicerea fumatului şi a băuturilor alcoolice. Dacă bolnavul lucrează în medii cu praf sau respiră vapori toxici se va schimba locul de muncă. Pe cît posibil malmenajul vocal va fi evitat prin reeducare foniatrică.

- tratament medical. Se va încerca prevenirea episoadelor infecţioase din sezonul rece prin vaccinoterapie, dar se vor utiliza în deosebi, vitamina A în doze mari (200.000 u/zi) şi derivaţi sulfuraţi care au o acţiune tonifiantă asupra mucoasei laringiene. Un efect favorabil îl au curele termale cu ape alcaline, sulfuroase sau alcalino-muriatice (Slănic Moldova, Govora, Herculane). Episoadele infecţioase vor fi suprimate prin asociere de antibiotice şi corticoizi pe cale generală sau în aerosoli.

Ca tratament local se mai folosesc instilaţii cu oleum gomenolat 5 %, oleum mentolat 1 %, oleum eucaliptolat 3 %, soluţie de alfa-

chimitripsină pentru a degaja secreţiile.

Tratamentul chirurgical în laringoscopie indirectă, directă sau prin microlaringoscopie în suspensie, poate fi utilizat după eşecul tratamentului medical sau chiar de la început pentru leziunile care pledează pentru degenerescenţă malignă.

In raport cu sediul şi gradul leziunii, exereza chirurgicală ridică formaţiuni mai mult sau mai puţin limitate, putînd ajunge pînă la decorticarea corzii vocale (streeping).

Radioterapia este formal contraindicată deoarece în doze mici poate fi periculoasă,iar în doze mari nu justifică indicaţia dacă leziunea este benignă.

Supravegherea bolnavilor cu laringită cronică este necesară timp de mai mulţi ani, din cauza posibilităţii de degenerescenţă malignă.

B. Laringitele cronice specifice

a) Tuberculoza laringelui

Etiopatogenie. Laringita tbc este o localizare secundară,focarul primar găsindu-se de obicei în pulmoni.

Ea constituie complicaţia cea mai frecventă a tbc-ului pulmonar, gravitatea şi evoluţia ei fiind dependente de procesul determinant.

Se constată la aproximativ 2%-3% dintre bolnavii cu leziuni pulmonare, mai ales în tuberculoza exsudativă, deschisă şi activă şi mai rar la cei cu forme productive.

Tbc laringiană este mai frecventă la bărbaţi decît la femei,cu o incidenţă mai mare între 20-40 ani.

La femei, graviditatea reprezintă un factor care favorizează apariţia tbc laringiene.

La copii este rară sub vîrsta de 10 ani observîndu-se în mod excepţional şi forma acută miliară.

In general există un paralelism între evoluţia leziunilor pulmonare şi cele laringiene.

Infectarea laringelui se face fie direct prin sputa expectorată, bacilul Koch pătrunzînd prin soluţii de continuitate a epiteliului şi mai frecvent pe cale hematogenă.

Existenţa unei laringite cronice banale reprezintă un focar favorizant, fapt care ar explica incidenţa mai mare la bărbaţi.

Anatomie patologică. Microscopic se constată infiltrate subepiteliale circumscrise sau difuze care se extind spre suprafaţă. Ca-

zeificîndu-se, determină ulceraţii,înconjurate de un ţesut granular, conţinînd noduli tbc.

De asemeni se găseşte o proliferare a ţesutului conjunctiv mai mult sau mai puţin intensă în raport cu modul de reactivitate a organismului.

- In cazurile tbc productivă se găsesc infiltrate şi proliferări localizate, care uneori au forma de tuberculom.

- In formele exsudative se găsesc ulceraţii difuze acoperite de secreţii şi un edem colateral. Acestea se suprainfectează determinînd pericondrita şi condrită. In unele cazuri epiglota este distrusă, persistînd un bont diform şi edematiat.

Marginile ulceraţiilor sînt decolate şi înconjurate de noduli.

- In tbc miliară întîlnită mai rar, se găsesc infiltrate difuze de noduli mici, un edem roş-cenuşiu al întregii mucoase.

Nodulii se cazeifică repede şi determină ulceraţii superficiale nedelimitate.

Din punct de vedere anatomo-clinic se deosebesc următoarele forme:

- forma cronică, infiltro-ulcerativă;
- forma acută, miliară;
- lupusul laringelui;

- <u>Forma infiltro-ulcerativă</u> cronică observată cel mai frecvent, se instalează lent, starea generală nu este alterată, febra uşor crescută sau normală, cu ascensiuni în cursul diseminărilor din focarul pulmonar.

Apariţia ulceraţiilor la nivelul epiglotei şi vestibulului laringian, determină disfagie accentuată cu otalgii reflexe, pătrunderea alimentelor şi lichidelor în conductul laringo-traheal cu bronhopneumonii consecutive.

Tulburările respiratorii apar numai în cazurile de stenozare marcată a cavităţii laringiene prin edem şi pericondrită,în general organismul acomodîndu-se cu instalarea treptată a acestor fenomene. Uneori se impune însă traheotomia.

Laringoscopic în stadiile incipiente, modificările sînt minime şi se pot confunda cu o laringită banală.

Se observă o infiltraţie limitată în comisura posterioară,care dă un aspect mamelonat, asemănător unei pahidermii care împiedică închiderea perfectă a glotei în cursul fonaţiei.

Un alt loc de predilecţie al leziunilor incipiente sînt corzi-

le vocale sub forma unei monocordite (tumefierea fusiformă şi îngroşarea marginei corzii vocale.

Adesea se constată leziuni ulcero-infiltrative care cuprind glota, vestibulul laringian şi spaţiul subglotic. Epiglota apare îngroşată, edematiată, rigidă şi deformată, împiedicînd inspecţia părţilor mai profunde.

Aspectele deseori polimorfe sînt dependente de starea imuno - biologică generală, care imprimă şi evoluţia locală a leziunilor.

- Forma miliară acută este caracterizată prin diseminări hematogene masive în cursul cărora apar însămînţări difuze în mucoasa faringo-laringiană.

In aceste cazuri afecţiunea se instalează rapid, cu febră 39°-40°, disfonie accentuată mergînd pînă la afonie, disfagie chinuitoare, tuse iritativă, tulburări respiratorii.

La laringoscopie pe mucoasa tumefiată şi edematiată, se observă numeroşi noduli miliari, cît o gămălie de ac, cenuşii. Ei confluează apoi şi formează un placard difuz, rigid, la nivelul căruia apar ulceraţii superficiale policiclice.

Leziuni similare se observă şi în faringe, mai evidente pe vălul palatin şi luetă.

Concomitent există şi o adenopatie marcată, dureroasă cuprinzînd toţi ganglionii cervicali.

Diagnosticul de tbc laringiană se stabileşte uşor pe baza aspectelor laringoscopice descrise şi prin coexistenţa tbc pulmonar.

In stadiile avansate diagnosticul se face mai uşor după aspectul leziunilor şi existenţa disfagiei accentuate, caracteristică pentru tbc.

Ulceraţiile luetice sînt profunde cu marginile abrupte, de culoare roşie vineţie, pe cînd în tbc sînt neregulate, mai superficiale şi cu marginile decolate.

Un tuberculom poate fi confundat cu un polip.

Diagnosticul se precizează prin examenul bacteriologic al sputei, eventual inocularea la animale şi prin biopsie, care trebuieşte practicată în toate cazurile chiar dacă se găseşte BK şi leziuni pulmonare, deoarece poate fi vorba de un cancer asociat cu tbc pulmonar.

Tratament. Conduita terapeutică se stabileşte împreună cu ftiziologul, bolnavul fiind spitalizat spre a putea urmări mai bine evoluţia şi efectul tratamentului.

Streptomicina are o acţiune bună mai ales în leziunile inci-

piente, în formele miliare, în formele ulcero-edematoase (tbc pulmonar exsudativ).

Cazurile cu leziuni ulcerative profunde şi întinse, se pot solda cu cicatrici stenozante.

Uneori streptomicina determină tulburări acustico-vestibulare.

P.A.S. întăreşte acţiunea streptomicinei şi se administrează pe cale orală cîte 12-20 g zilnic timp de cîteva luni. Se obţin rezultate satisfăcătoare în formele ulcerative şi mai puţin bune în cele infiltrative şi proliferative.

Izoniazidă (H.I.N.) se foloseşte pe cale bucală cîte 2-5 mg/kg corp zilnic în cazurile rezistente la streptomicină şi P.A.S.

Măsuri igienice: cură sanatorială la altitudini moderate, evitînd regiunile umede şi ceţoase. Repaus vocal absolut timp îndelungat.

Tratament local: pulverizaţii cu anestezină, cu oleu mentolat 10-20% pentru a calma durerile.

Cauterizarea sau excizia leziunilor care nu cedează la antibiotice.

Traheotomia este indicată în cazurile de dispnee accentuată.

Tirotomia şi excizia ţesuturilor cicatriciale precum şi alte operaţii plastice au indicaţii pentru rezolvarea stenozelor importante apărute în urma vindecării prin antibiotice. Prognosticul este dependent atît de starea pulmonilor cît şi de momentul cînd se instituie tratamentul.

b) Lupusul laringelui

Lupusul laringian apare de obicei consecutiv unui lupus al nasului şi faringelui şi numai foarte rar primitiv în laringe.

Se observă mai ales la adulţii de vîrstă medie, fiind mai frecvent la femei.

Anatomie patologică. Macroscopic, se constată leziuni similare celor tuberculoase banale, însă ele sînt circumscrise şi incapsulate.

Caracteristic pentru lupus este poliformismul leziunilor alături de infiltraţii găsindu-se ulceraţii şi cicatrici superficiale.

Locul de electie este epiglota şi pliurile ariepiglotice.

Simptome. Tulburările subiective sînt reduse sau lipsesc complet, astfel că afecţiunea este descoperită adeseori întîmplător cu ocazia unei laringoscopii, la acei bolnavi care nu mai prezintă şi alte localizări mai evidente.

Laringoscopic se observă pe epiglotă, vestibul, mici noduli gălbui sau roşietici, confluenţi, care se cazeifică şi determină ulce-

raţii superficiale şi destrucţii cartilaginoase.

Diagnosticul se stabileşte uşor în prezenţa acestor leziuni tipice şi a tulburărilor subiective reduse.

Diagnosticul se impune imediat în cazurile cu lupus concomitent la nivelul nasului şi faringelui sau al tegumentelor.

Tratament. Rezultate bune se obţin prin vitamina D_2 asociată cu calciu (metoda Charpy), administrînd de 3 ori pe săptămînă cîte o fiolă de 600.000 U timp de 2-3 luni şi apoi cîte 600.000 U la 2 săptămîni timp de încă 3 luni.

De asemenea în unele cazuri se administrează tuberculostatice.

Concomitent se dă gluconat de calciu cîte 0,50 g zilnic,precum şi o alimentaţie bogată în proteine, glucide, legume, fructe.

Prognosticul este bun.

c) Sifilisul laringelui

Actualmente sifilisul laringian dobîndit se observă foarte rar, iar cel congenital în mod excepţional.

- Sifilisul primar,se localizează pe epiglotă sau pliurile ariepiglotice, spirocheta pătrunzînd prin soluţii de continuitate ale mucoasei.

- Sifilisul secundar apare ca un eritem difuz pe mucoasa laringiană, concomitent cu erupţiile cutanate, nazale sau buco-faringiene.

- Sifilisul terţiar, care dă manifestări clinice importante este mult mai puţin frecvent decît cel secundar.

- Sifilisul nervos determină paralizii îndeosebi diplegii respiratorii (sindrom Gerhard).

Anatomie patologică

- Afectul primar apare ca o tumefiere dură sau sub formă de ulceraţii cu fundul murdar, cu marginile roşii însoţit de adenopatie cervicală nedureroasă.

- In perioada secundară se găseşte un eritem difuz,plăci mucoase situate peste tot sau papule pe corzile vocale.

- In perioada terţiară se găsesc infiltraţii difuze sau gome circumscrise, care dau naştere unor ulceraţii profunde crateriforme, cu marginile abrupte. Infecţia secundară determină edeme difuze, pericondrite şi necroze cartilaginoase, care după vindecare generează cicatrici groase, retractile, stenozante.

Simptome

- Disfonia se observă atît în perioada secundară ca într-o

laringită catarală prelungită, cît şi în perioada terţiară atunci cînd leziunile ating şi aparatul vocal.

- Tulburări respiratorii importante apar în cazurile cu gome şi cicatrici stenozante precum şi în luesul nervos.

- Dureri şi disfagii apar numai în gomele suprainfectate însoţite de edem şi pericondrită şi în cazurile rare de şancru primar.

Sifilisul congenital observat la sugar sau copilul mic, se însoţeşte de răguşeală şi uneori de tulburări respiratorii. Prezenţa rinitei, pemfigusului palmar şi plantar şi fisurilor peribucale sînt caracteristice, ajutînd precizarea diagnosticului de laringită luetică.

Diagnosticul. Leziunile congestive din sifilisul secundar pot fi confundate cu o laringită catarală, iar plăcile mucoasei şi papulele cu aftele, herpesul sau pemfigusul. Existenţa erupţiilor muco-faringiene sau cutanate şi reacţiile serologice pozitive permit precizarea diagnosticului. Gomele pretează la confuzie cu cancerul sau tbc necesitînd pe lîngă examenele serologice, examenul sputei, examen pulmonar şi biopsia.

Tratamentul este preluat de dermatolog, care trebuieşte să ia în evidenţă şi să urmărească bolnavul pînă la vindecare.

d) Scleromul laringelui

Scleromul este o inflamaţie cronică specifică a mucoasei căilor aeriene, care se localizează de predilecţie la nivelul nasului şi laringelui, adeseori concomitent la ambele organe.

Etiopatogenie. Agentul patogen este un bacil incapsulat care a fost pus în evidenţă de către V.Fritsch.

Anatomie patologică. Epiteliul cilindric respirator devine de tip pavimentos pluristratificat, straturile subepiteliale sînt infiltrate cu celule mici rotunde şi plasmocite, celule fuziforme şi fibroblaşti care determină formarea unui ţesut dur, scleros, de unde şi denumirea de sclerom. Caracteristic pentru sclerom este lipsa ulceraţiilor.

Microscopic se constată celule vacuolare, cu aspect spumos (celulele Mikulicz) în interiorul cărora se găsesc mici formaţiuni hialine (corpusculii Russel) şi bacilii specifici. Acestea sînt caracteristice pentru sclerom.

Simptome. Evoluţia este torpidă mai mulţi ani, debutînd adeseori la pubertate.

La început se manifestă o laringită catarală banală, secreto-

rie sau uscată asociată cu o rinită similară.

Prin localizarea sa în regiunea subglotică, scleromul determină tulburări respiratorii accentuate şi disfonie prin induraţia şi reducerea mobilităţii corzilor vocale.

Diagnosticul se stabileşte uşor în cazurile avansate şi atunci cînd există localizări la nivelul cavităţii nazale şi a faringelui.

Diagnosticul diferenţial se face cu sifilisul terţiar, cu tbc infiltro-proliferativă şi cu tumorile.

Biopsia este obligatorie, examenul histopatologic precizînd existenţa leziunilor patognomonice pentru sclerom.

Tratament. In prezent se obţin rezultate bune prin streptomicină, administrată 0,50 - 1 g zilnic timp de mai multe luni. Sub acţiunea ei, leziunile retrocedează treptat.

Stenozele importante necesită traheotomia după care se pot efectua intervenţii endo-laringiene sau externe (tirotomie, excizie şi plastii).

In afară de aceste afecţiuni, la nivelul laringelui se pot întîlni foarte rar şi alte boli specifice cu caracter cronic (lepra, micoze, dermatoze), care au însă o importanţă redusă pentru medicul de medicină generală.

TUMORILE LARINGELUI

După structura histologică şi după evoluţia lor, la nivelul laringelui se pot întîlni următoarele forme:

- Pseudo-tumori: noduli vocali, polipi, papilome, eversiunea ventriculară, amiloidoza laringiană.
- Tumori benigne:
- Tumori epiteliale de origine glandulară: tumori mixte, adenoame, oncocitoame.
- Tumori conjunctive: angioame, neurinoame, condroame, fibroame, plasmocitoame etc.
- Tumori ectopice: guşa.
- Malformaţii: teratoame, kiste, laringocele. Unele din aceste tumori pot fi identificate la examenul endoscopic: kiste, laringocel, angioame, lipoame, altele numai prin examenul anatomo-patologic.
- Tumori maligne: epiteliom, sarcom, condrosarcom.

Nodulii vocali sînt nişte excreşcenţe conjunctive de mărimea unei gămălii de ac sau ca bobul de mei aşezaţi simetric pe marginea internă a corzilor vocale, în dreptul unirii 1/3 anterioare cu 1/3 mijlocie, mai frecvent întîlniţi la cîntăreţi, femei, băieţi.

La examenul histologic al nodulilor extirpaţi se constată o îngroşare a epiteliului pavimentos care-i acoperă, o proliferare de ţesut conjunctiv dur şi uneori infiltraţii cu caracter inflamator cronic.

Etiopatogenie. Nodulii vocali apar în urma iritaţiei continui, determinaţi prin compresiunea corzilor vocale atunci cînd se folosesc prea mult registrele înalte şi în mod neadecvat (malmenaj vocal).

Dintre cîntăreţi se observă mai ales la soprane şi la tenori şi mai rar la artişti, baritoni sau başi.

La stroboscopie s-a constatat că în locul unde se formează nodulii vocali, marginile corzilor vocale păstrează un contrast mai intens în timpul emisiunii tonurilor înalte şi astfel apare această hiperplazie circumscrisă.

La copii se observă în deosebi la băieţi, la vîrsta dintre 6-12 ani, care prezintă de obicei şi adeno-amigdalite cronice, infecţii rinofaringiene, sinosimuzale.

Simptome. Apariţia nodulilor este precedată de laringite catarale cronice care obligă la supraeforturi vocale şi consecutiv se dezvoltă nodulii vocali.

Vocea este neclară şi răguşită.

La laringoscopie se observă pe marginile corzilor vocale mici proeminenţe circumscrise, sesile, de culoare alb cenuşie, situate simetric, care se interpun în orificiul glotic jenînd închiderea perfectă în timpul fonaţiei. La copil în afară de acest aspect clasic, poate exista o formă difuză (laringită în bob de orz) cu corzile vocale uşor hiperemiate în 2/3 anterioare.

Diagnosticul se stabileşte uşor la bolnavii al căror laringe poate fi bine examinat dar pot trece neobservaţi la bolnavii la care laringoscopia este dificilă. La rigoare se recurge la anestezierea laringelui pentru a putea examina corect şi comisura anterioară, condiţie indispensabilă pentru orice bolnav cu disfonie a cărei cauză este puţin evidentă.

Tratament. Nodulii vocali ai copiilor dispar adeseori spontan fie menajînd vocea, fie la pubertate prin mutaţia vocii.

La fel pot să involueze şi la ceilalţi bolnavi după un repaus vocal absolut timp de cîteva luni. La copil, care nu poate păstra repaos vocal se recomandă suflatul într-un instrument muzical. Tratamentul chirurgical constă în extirparea lor, în indirectoscopie sau în microlaringoscopie suspendată, spre a nu le leza coarda vocală. In

afară de aceasta se face tratamentul corespunzător al laringitei cronice.

- Polipii laringelui

Se definesc ca pseudotumori inflamatorii (Leroux-Robert), solitare, rotunde, ovalare sau neregulate şi cu suprafaţa mamelonată, localizate mai des la partea anterioară a marginei corzii vocale sau în comisura anterioară a glotei. Uneori sînt pediculaţi, alteori sesili şi de formă semiovoidală.

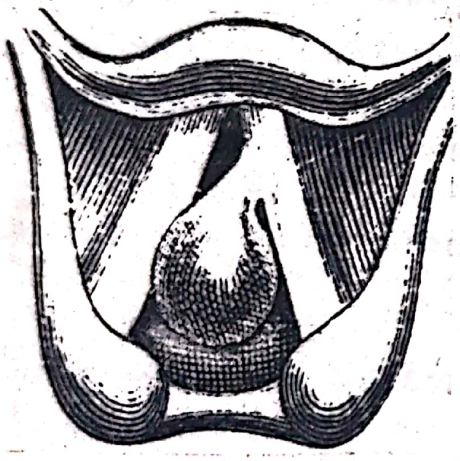

Fig. 71.
Polip laringian pediculat

Mărimea lor variază de la un bob de orez pînă la aceea a unei alune. După gradul de vascularizare, culoarea lor este alb-cenuşie, sau roşietic-violacee.

Structura histologică este variabilă după cantitatea de ţesut conjunctiv fibros, vascular etc., pe care o conţin. Polipii duri sînt formaţi mai mult din fibre conjunctive dense, dînd aspectul de fibrom. Atunci cînd există pe lîngă fibre conjunctive şi vase numeroase dilatate cu extravazate interfibrilare, are aspect de angiofibrom.

Uneori ţesuturile glandulare sînt bine reprezentate (mixofibrom).

In toate cazurile se constată şi infiltraţii cu celule mici rotunde, fapt care demonstrează geneza lor inflamatorie.

Etiopatogenie. Polipii se observă de obicei la adulţi, mai frecvent la bărbaţi, în general la acei care-şi suprasolicită vocea.

Inflamaţiile cronice reprezintă însă factorul etiologic predominent care asociat cu supraefortul vocal, abuzul de tutun şi alcool, determină hiperplazia ţesutului conjunctiv şi dezvoltarea treptată a unei formaţiuni circumscrise, polipul laringian.

Simptome. Manifestarea cea mai importantă este disfonia (răguşeală), diplofonie şi chiar afonie la polipii de volum mare.

Laringoscopic se observă formaţiunea polipoidă, pediculată sau sesilă, cu aspectele menţionate anterior. Cei mici şi situaţi în comisura anterioară se observă mai greu.

Mucoasa laringelui prezintă semnele unei laringite cronice.

Diagnosticul se stabileşte uşor după aspectul lor, însă avînd în vedere faptul că ei se observă mai ales la bărbaţii adulţi la care se întîlneşte şi cancerul de laringe, este obligator de a menţine

suspiciunea de tumoră malignă, pînă ce examenul histologic precizează natura formaţiunii extirpate.

Tratamentul. Polipii se extirpă cu pense laringiene adecvate, după o bună anestezie locală cu soluţie cocaină 10 %, prin laringoscopie indirectă, directă sau laringoscopie suspendată.

După intervenţie se recomandă repaus local timp de cîteva săptămîni.

Fig. 72. Eversiunea ventriculară

Reprezintă un prolaps a mucoasei ventricolului lui Morgagni modificată inflamator, hiperplazic şi edematos care herniază în lumen între coarda vocală şi banda ventriculară. La examenul laringoscopic apare ca un burelet mucos roşu, adeseori dificil de identificat de banda ventriculară. Tratamentul constă în microcoagulări sau excizia mucoasei turgescente.

Amiloidoza localizată la laringe

Constă în prezenţa de mici formaţiuni circumscrise de culoare gălbuie, formate din substanţă amiloidă secretată de celulele reticulo-endoteliale. Pot fi asociate cu amiloidoză la alte organe.

Tratamentul constă în extirparea formaţiunilor.

— Papilomatoza laringiană este o neoformaţiune exofitică benignă caracterizată prin hiperplazie conjunctivo-epitelială. Deoarece se întîlnesc frecvent formaţiuni multiple asociate eventual cu localizări în alte regiuni (văl palatin, piele, trahee), s-a atribuit denumirea de papilomatoză.

Etiopatogenie. Papilomatoza se observă mai des la copiii din primii ani şi mai rar la adulţi.

Cu cît vîrsta copilului este mai mică cu atît tendinţa de dezvoltare exuberantă este mai mare.

Deşi etiologia adevărată este încă discutată (avitaminoză A, tulburări hormonale etc.) pe baza cercetărilor cu microscopul electronic se consideră că ar fi datorită unei reacţii tisulare faţă de o infecţie virotică.

Deoarece în marea majoritate a cazurilor involuiază spontan la pubertate, unii autori au susţinut că ar fi vorba de tulburări endocrine.

La adult s-au incriminat factori de ordin toxic, endogeni, sau exogeni, inflamaţii cronice etc.

Structura histologică constă din două straturi, unul conjunc-

tiv (stratul papilar) şi unul epitelial. La copii se constată predominenţa stratului papilar cu o vascularizaţie bogată, iar la adulţi la care există forme circumscrise, predomină stratul de celule epiteliale de tip pavimentos.

Simptome. Manifestările clinice variază în raport cu vîrsta, cu sediul şi volumul tumorii.

La copiii mici se observă forme difuze,iar la adulţi sînt localizate de obicei pe corzile vocale.

Disfonia este caracteristică,mergînd de la uşoară răguşeală pînă la afonie completă.

La copii, din cauza dimensiunilor reduse ale laringelui apar tulburări respiratorii, la care se adaptează treptat, dar pot să ajungă brusc la crize de asfixie prin supraadăugare de inflamaţii laringiene cu caracter acut.

Laringoscopic se observă aspecte foarte diferite:

- forme conopidiforme difuze, cu baza largă de implantare,de culoare roşietică, ocupînd întreaga mucoasă a laringelui şi uneori extinzîndu-se la trahee;

- forme muriforme, circumscrise, situate pe corzile vocale,în comisura anterioară sau pe benzile ventriculare;

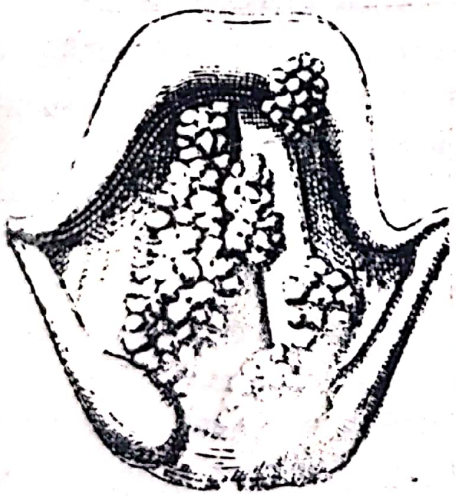

Fig.73.
Papilomatoza laringiană difuză

- formaţiuni dure de culoare cenuşie sau roşietice, de aspectul crestei de cocoş, dispuse pe corzile vocale. Această formă se observă mai ales la adult.

Diagnostic. La copil diagnosticul se intuieşte după disfonia instalată lent şi tulburările respiratorii care s-au accentuat continuu, caractere prin care se diferenţiază de crupul difteric, de laringita subglotică, de corpii străini, în cursul cărora aceste fenomene se instalează acut.

La adult, diagnosticul diferenţial se face cu pahidermiile de origine inflamatorie, cu cancerul sau cu tbc forma vegetantă. Atît din cauza aspectului clinic asemănător cît şi prin faptul că la adulţi papilomul degenerează adeseori malign, examenul histologic este obligator.

Tratament. Deoarece nu există un tratament etiologic, conduita

terapeutică constă în primul rînd în extirparea formaţiunilor care obstruiază cavitatea laringiană şi ameninţă viaţa copilului. Aceste intervenţii trebuiesc repetate deoarece recidivele apar cu atît mai repede cu cît copilul este mai mic şi papilomul mai difuz şi impune deseori traheotomia.

Spre pubertate dezvoltarea este mai lentă şi la această vîrstă papilomatoza involuiază spontan.

Tratamentul general este multiplu şi puţin eficace.

1) Antibioterapia cu indicaţie virală este practic abandonată.

2) Estrogenoterapia şi antimitoticele nu mai sînt indicate.

3) Administrarea de preparate de calciu şi magneziu.

4) Metode imunologice care utilizează vaccinuri de papiloame bovine.

Tratamentul local.

- Medicamente topice aplicate local (acid cromic,nitric, extract depodofilină) pot determina leziuni locale.

- Agenţi fizici: crioterapia cu azot lichid singură sau după extirparea formaţiunilor, ultrasonoterapie, cauterizarea bipolară, dau rezultate încurajatoare.

- Tratamentul chirurgical singur sau asociat cu metodele terapeutice mai sus amintite se soldează cu rezultatele cele mai bune.

Extirparea formaţiunilor se face în laringoscopie directă sau indirectă sau de preferat în microlaringoscopie suspendată care permite execuţia de fineţe şi ablaţia strictă a papiloamelor.

Tumorile chistice ale laringelui cuprind chistele propriuzise şi laringocelul.

Chistele de laringe se impart în chiste de retenţie prin obliterarea canalului excretor a unei glande şi chiste congenitale cu punct de plecare din apendicele ventricolului lui Morgagni sînt situate mai frecvent pe epiglotă, baza limbii, repliu ari-epiglotic,banda ventriculară. La noul născut se manifestă prin turburări respiratorii variabile cu poziţia capului şi accentuate de supt şi însoţite de alterarea ţipătului. Tratamentul constă în extirparea formaţiunii.

Fig. 74.
Chist laringian cu sediu epiglotic.

1

Laringocelul este o tumoră cu conţinut aerian sau cu mucus care se formează prin persistenţa congenitală a unui apendice ventricular larg,în care se acumulează treptat aer. Formaţiunea se dezvoltă în banda ven-

triculară, repliu ariepiglotic (laringocel intern)sau iese din laringe prin orificiul în care pătrunde pachetul laringeu superior şi se dezvoltă paralaringian în regiunea laterală a gîtului (laringocel extern).

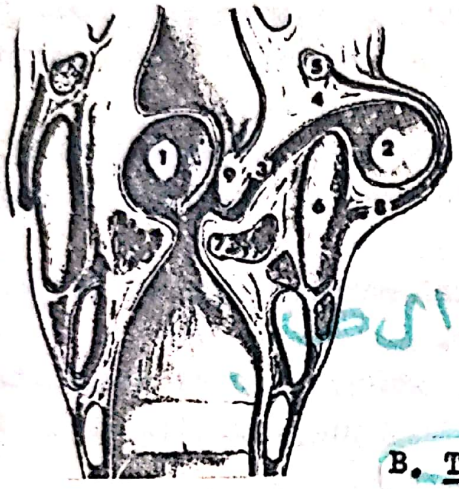

Fig.75.
Laringocel intern (1) şi extern (2)

Uneori laringocelul este simptomatic ca urmare a existenţei unor cicatrici consecutive leziunilor tbc, sifilis, sclerom care favorizează penetraţia aerului în ventricol cu dilataţia progresivă a acestuia. Tratamentul este chirurgical pe cale externă, internă sau combinat.

B. TUMORI MALIGNE

Cancerul laringelui ocupă un loc important în cadrul morbidităţii prin boli canceroase, în ultimile două-trei decenii observîndu-se o frecvenţă mult mai mare, paralel cu incidenţa crescută a cancerului aparatului respirator. Epiteliomul formează majoritatea absolută, iar tumorile conjunctive reprezintă aproximativ 1 %.

In acest capitol se încadrează numai tumorile endolaringiene, denumite şi intrinseci, adică acele cazuri în care tumora este situată numai în cavitatea laringelui (corzi vocale, subglotă, ventricol Morgagni, benziventriculare). Tumorile care apar iniţial pe marginea epiglotei, pe pliurile ariepiglotice, pe regiunea aritenoidiană sînt tumori de coroană laringiană sau supralaringiene, iar cele cu punct de plecare din sinusul piriform sau regiunea retrocricoidiană sînt tumori faringo-laringiene.

Din punct de vedere topografic se face următoarea clasificare a tumorilor endolaringiene:

- tumori supraglotice situate în vestibulul laringian (banda ventriculară şi ventricol Morgagni):
- tumori glotice situate pe corzile vocale şi comisura anterioară;
- tumori subglotice situate în regiunea subglotică.

Etiologie:

- Sexul. Epiteliomul laringian se observă în marea majoritate a cazurilor la bărbaţi (aproximativ 95 %).
- Vîrsta. Incidenţa maximă este între 50-70 ani, însă se în -

tîlneşte destul de frecvent şi între 40-50 ani. In prezent se constată apariţia într-un număr mai mare de cazuri şi la persoane sub 40 ani.

- Factori predispozanţi: tabagismul şi alcoolismul este semnalat destul de frecvent în antecedentele acestor bolnavi.

-Laringitele cronice hiperplazice cu stări de hipercheratoză, cu leucoplazii, sechelele leucoplazice după luesul secundar sînt considerate stări precanceroase.

-Atmosfera viciată (smog) din mediul urban şi iritaţiile prin factori de microclimat pot fi favorizanţi în măsura în care determină şi o laringită cronică.

-Datele statistice arată procentaje mai mari de bolnavi cu cancere de laringe, provenind din mediul urban.

- Malignizarea tumorilor benigne ale adulţilor este semnalată în unele cazuri. Papilomele se pare că prezintă un potenţial de malignizare, iar polipii mai rar.

Anatomie patologică. Ca structură histologică, cele mai frecvente sînt epitelioamele spino-celulare care se întîlnesc la peste 75 % din cazuri urmate de epitelioame bazo-celulare, intermediare şi glandulare care se observă foarte rar.

Epiteliomul spino-celular provine mai ales de pe regiunile acoperite în mod normal de un epiteliu pavimentos (corzi vocale, epiglotă, pliuri ariepiglotice) dar şi din alte regiuni acoperite cu epiteliul cilindric, care a suferit o metaplazie pavimentoasă în urma proceselor inflamatorii cronice.

Formele puţin diferenţiate au o evoluţie mai rapidă iar cele cu globi cornoşi, hipercheratozice o evoluţie mai lentă.

Structura histologică a tumorii ne poate da unele indicaţii asupra gradului lor de radiosensibilitate, formele puţin diferenţiate şi cele bazo-celulare fiind mai radiosensibile decît cele bine diferenţiate.

Clasificarea T.N.M. propusă în 1963 de uniunea internaţională împotriva cancerului este destinată să claseze cancerele solide după localizarea şi extensia lor locală cît şi după extensia regională şi generală.

Această apreciere care se face înainte de tratament se bazează pe examene clinice şi paraclinice. Clasificarea are o valoare prono - stică deoarece permite aprecierea comparativă a rezultatelor obţinute prin diferite metode aplicate.

Semnificaţia clasificării:

T = tumora

N = adenopatia

M = metastaza la distanţă

T = descrierea anatomică a tumorii se bazează pe localizarea anatomică a punctului de plecare şi pe extensia tumorală notată de la T_1-T_4.

N = reprezintă datele anatomo clinice ale adenopatiei. In raport cu absenţa, prezenţa volumului adenopatiei şi uni sau bilateralitatea se notează de la N_o-N_3.

La această indicaţie se poate adăuga rezultatul anatomopatologic al ganglionilor cu + sau -

M = M_o - semnifică absenţa metastazei la distanţă

M_1 - semnifică prezenţa şi sediul metastazei.

După aspectul macroscopic se întîlnesc trei forme:

- forme proliferative exofitice, de aspect conopidiform circumscrise sau extinse, de obicei sesile şi rareori pediculate, polipoide,

- forme infiltrative în profunzime, în care mucoasa care acoperă tumora pare intactă sau are aspect mamelonat. Regiunea este indurată, deformată. Uneori se constată un edem supraadăugat.

Adeseori există leziuni infiltro-ulcerative dar ulceraţia este ascunsă în ventricolul lui Morgagni, astfel încît nu se observă decît tumora care infiltrează banda ventriculară.

- forme ulcerative, cu marginile neregulate, infiltrate, sfacelate şi uşor sîngerînde.

Din punct de vedere clinic, indiferent de forma anatomo-patologică, epitelioamele laringelui au o anumită evoluţie extensivă, dependentă de regiunea de unde provine tumora.

Indicaţia terapeutică se pune ţinînd seama în primul rînd de acest criteriu.

- epitelioamele din regiunea vestibulară au adeseori origină pe benzile ventriculare de unde se extind la epiglotă pe care o străbat şi ajung în spaţiul preepiglotic.

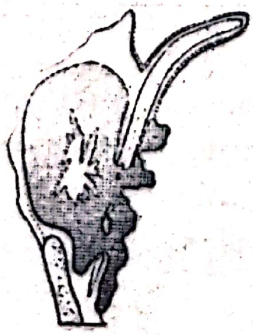

Fig. 76
Extensia tumorii în spaţiul preepiglotic

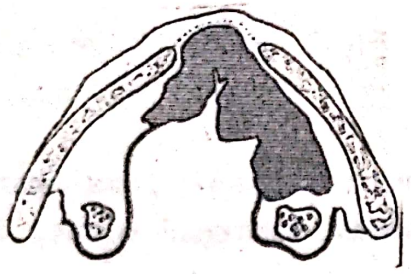

Fig. 77.
Bilateralizarea tumorii

Alteori încep să se dezvolte de pe faţa posterioară a epiglotei de unde se extind la benzile ventriculare. Tumorile vestibulare se bilateralizează repede, trecînd pe deasupra comisurii anterioare.

Treptat ele invadează apoi în jos ventricolul lui Morgagni, coarda vocală, iar în sus pliurile ariepiglotice şi apoi trec în hipofaringe.

Din loja preepiglotică, ele se extind în sus spre baza limbii după ce au străbătut membrana hioepiglotică, sau pot infiltra ţesutele prelaringiene după ce au străbătut înainte membrana tirohioidiană.

Cînd tumora are punct de plecare din ventricolul lui Morgagni se extinde în sus spre banda ventriculară şi apoi urmează evoluţia descrisă mai sus, iar în jos infiltrează coarda vocală şi ulterior spaţiul subglotic.

- epitelioamele plecate din regiunea glotei sînt mai frecvente, fiind adeseori strict limitate pe faţa superioară sau pe marginea corzii vocale. Au mai ales aspect exofitic şi mai rar infiltrativ sau ulcerativ.



Fig. 78.
Cancer limitat pe coarda vocală

Se dezvoltă lent timp de mai multe luni sau chiar depăşesc un an, datorită faptului că la nivelul corzii vocale ţesutul submucos este dens şi reţeaua limfatică foarte redusă.

Epiteliomul de coardă vocală rămîne multă vreme monolateral. In unele cazuri ele încep să se dezvolte de pe extremitatea anterioară a ambelor corzi vocale, de unde se extind apoi subglotic sau cuprind treptat întreaga glotă.

- Epitelioamele subglotice sînt de obicei infiltrante, se extind spre coarda vocală respectivă şi apoi spre partea opusă trecînd pe sub comisura anterioară. Deseori evoluează îndărăt şi în sus spre articulaţia cricoaritenoidiană, manifestîndu-se clinic prin imobilizarea corzii vocale.

In afară de cancerul leziunii primare, evoluţia şi indicaţia terapeutică depinde şi de existenţa sau întinderea metastazelor din ganglionii limfatici.

- limfaticele laringelui constituie două teritorii distincte, unul supraglotic şi altul subglotic, separate prin coarda vocală la nivelul cărora reţeaua limfatică este foarte redusă.

1. Limfaticele corzilor vocale sînt foarte puţine, de aceea un cancer la acest nivel evoluiază mult timp, 6 luni-1 an în situ fără a determina metastaze ganglionare.

2. Reţeaua supraglotică foarte abundentă, prezintă anastomoze numeroase cu limfaticile din hipofaringe, iar pedicolele lor colec - toare perforează membrana tirohioidiană şi se termină în ganglionii jugulari superiori (subdigastrici). Ca urmare localizările supraglotice metastazează de timpuriu în 60 % din cazuri.

3. Reţeaua subglotică destul de bine dezvoltată este mai redusă ca cea supraglotică. Trunchiurile colectoare formează două pedicole, unul anterior care perforează membrana tirocricoidiană şi se termină în ganglionii prelaringieni şi pretraheali şi în cei jugulari inferiori şi alt pedicol posterior care traversează membrana crico - traheală şi se termină în ganglionii recurenţiali. Metastazele se întîlnesc în 20-40 % din cazurile cu localizări subglotice

Simptomele cancerului de laringe variază după localizare, momentul examinării şi posibilităţile de apărare a organismului.

1. Semne funcţionale şi subiective

a) Cînd tumora este localizată pe coarda vocală sau comisura anterioară, disfonia este precoce: mai întîi intermitentă apoi progresivă, constantă şi unic simptom timp de săptămîni sau luni, vocea capătă un timbru caracteristic, devine lemnoasă.

b) Cînd localizarea se află în vestibul sau subglotă, disfonia apare tîrziu şi dispneia se relevă iniţial mai întîi uşoară şi intermitentă apoi se agravează progresiv şi devine constantă necesitînd traheotomia.

c) Dacă tumora este localizată în unul din elementele coroanei laringiene, disfagia se manifestă ca prin simptom spre deosebire de alte localizări cînd apare tardiv prin extensia tumorii la coroană.

Semnele subiective concomitente se traduc prin senzaţia de jenă, pişcături, corp străin, parestezii, otalgie reflexă.

Examenul laringoscopic. Cancerele infiltrante au aspectul de

monocordită, coarda vocală este fuziformă, roşietică, cu suprafaţa neregulată.

In formele proliferative mobilitatea corzii vocale este păstrată o perioadă mai lungă, însă în formele infiltrative ea este limitată de timpuriu.

In stadiile avansate tumorile glotice trec de comisura anterioară spre partea opusă, ajung în comisura posterioară, în ventricol, banda ventriculară şi spaţiul subglotic.

Tumora se ulcerează şi sîngeră.

- Tumorile ventriculare se evidenţiază prin prolapsul mucoasei care acoperă coarda vocală sau infiltrează şi banda ventriculară îmbrăcînd aspectul clinic al acestor localizări.

- Tumorile subglotice se manifestă prin limitarea mobilităţii corzii vocale sau ca formaţiuni ce depăşesc marginea internă a lor şi îngustează orificiul subglotic.

- Tumorile supraglotice apar mai des ca formaţiuni proliferative sau ulcero-proliferative care ocupă vestibulul laringean. Mai rar se observă infiltraţia benzii ventriculare.

Ele se însoţesc apoi de îngroşarea pliurilor ariepiglotice, edeme sfacelări, sîngerări etc.

In stadiile avansate se constată şi tumefierea dureroasă a regiunii prelaringiene datorită pericondritei tiroidiene.

Evoluţia unui cancer de laringe netratat este de aproximativ 1-3 ani, după regiunea de unde a debutat tumora. Metastazele ganglionare apar de timpuriu în tumorile supraglotice.

Diagnosticul. Răguşeala fiind o manifestare timpurie a tumorilor glotice, care insumează un procentaj important din tumorile laringelui, diagnosticul s-ar putea stabili în faza incipientă, dacă s-ar acorda semnificaţia cuvenită acestui simptom. Realitatea este însă alta.

Din ignoranţa şi neglijenţa bolnavilor, mulţi dintre ei ajung tîrziu la specialist şi adeseori numai cîn apare disfagia care nu le permite alimentarea sau cînd apar tulburări respiratorii grave, sau chiar stare de preasfixie.

De aceea orice bolnav depăşind vîrsta de 35-40 ani care prezintă o disfonie ce persistă mai mult de 3-4 săptămîni, trebuieşte suspectat de tumoră malignă şi examinat de specialist.

De asemeni toţi cei care prezintă tuse iritativă, senzaţie de corp străin, otalgii reflexe sau adenopatii cervicale, necesită un examen atent al laringelui.

Toate formaţiunile circumscrise, procesele monolaterale, limitarea morbidităţii corzii vocale, trebuie să trezească suspiciunea unei tumori maligne şi impun utilizarea tuturor mijloacelor de investigaţie pentru precizarea diagnosticului.

Diagnosticul diferenţial se face cu laringita cronică hipertrofică, cu pahidermiile circumscrise, cu ulcerul de contact al corzii vocale, cu prolapsul ventricular.

De asemenea se iau în discuţie monocordita tbc sau tuberculomul, infiltraţiile lupice (situate pe marginea epiglotei).

Lupusul terţiar în stadiul de gomă neulcerată sau ulcerată poate fi confundat cu tumori vestibulare.

De asemenea se iau în discuţie monocordita tbc sau tuberculomul, infiltraţiile lupice (situate pe marginea epiglotei).

Lupesul terţiar în stadiul de gomă neulcerată sau ulcerată poate fi confundat cu tumori vestibulare.

O tumoră infiltrativă, limitînd mobilitatea unei corzi vocale poate fi confundată cu o paralizie recurenţială, de cauză extralaringiană.

Dintre tumorile benigne, polipul şi papilomul trebuiesc suspectaţi totdeauna, pînă la clarificarea prin biopsie. Pentru tumorile subglotice, diagnosticul diferenţial se face cu scleromul sau cu laringita subglotică cronică nespecifică.

In afară de examenul clinic se vor face examene: pulmonar,bacteriologic al sputei şi frotiului laringian, ex. serologic.

Diagnosticul se precizează numai prin biopsie, care la nevoie este repetată imediat sau la un interval scurt.

Examenul radiologic al laringelui prin radiografii de profil sînt indispensabile pentru a stabili gradul de extensie spre spaţiul preepiglotic, aripile cartilagiului tiroid, iar tomografiile pun în evidenţă extensiile supra şi subglotice la diferite profunzimi în sens antero-posterior.

Tratament. Conduita terapeutică este dependentă de localizarea şi întinderea tumorii, de existenţa şi felul adenopatiilor de structura ei histologică, de vîrstă, de profesiunea sau de comportamentul psihic al bolnavului precum şi de starea generală sau alte afecţiuni organice.

In prezent se folosesc trei metode de tratament, chirurgical, radio-terapic şi combinat (radio-chirurgical).

- Tratamentul chirurgical dă rezultate mai bune decît prin iradiaţii.

După gradul de extensie al tumorii se pot face fie intervenţii conservatoare (cordectomie, laringectomii parţiale, hemilaringectomie), sau extirparea totală a laringelui.

Tratamentul chirurgical prezintă dezavantaje de ordin funcţional în comparaţie cu cel radioterapic, fapt care determină pe mulţi bolnavi să refuze sau să amîne intervenţia chirurgicală, pînă în momentul cînd simptomele şi starea generală se agravează în grad insuportabil.

Din nefericire în majoritatea acestor situaţii tumora a invadat atît de mult şi regiunile vecine încît şansele unei vindecări durabile sînt foarte restrînse.

Se impune deci intensificarea educaţiei sanitare mai ales în mediul rural şi dirijarea la specialist a disfoniilor care depăşesc 4 săptămîni.

Dezavantajele funcţionale ale intervenţiei sînt:

- tulburări fonatorii, răguşeală sau afonie, mai mult sau mai puţin accentuată după intervenţii conservatoare şi abolirea funcţiei vocale pentru laringectomizaţi.

Acest factor pledează pentru o radioterapie în cazul cînd bolnavul are o profesiune în care funcţia vocală este indispensabilă şi şansele fizioterapiei sînt comparabile cu chirurgia oncologică.

Laringectomizaţii pot fi reeducaţi vocal, folosind vocea esofagiană (erigmofonie) destul de inteligibilă.

- Funcţia respiratorie este asigurată de căile naturale în cazul intervenţiei parţiale şi prin traheostomă pentru laringectomizaţi, dar eforturile fizice rămîn diminuate.

Felul intervenţiilor chirurgicale care se fac în cancerul de laringe au indicaţii bine stabilite.

- Dacă tumora este localizată la mijlocul unei corzi vocale perfect mobilă, fără să atingă comisura anterioară iar îndărăt aritenoidul, se practică cordectomia.

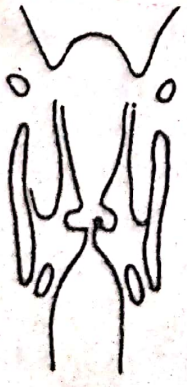

Fig. 79. Localizare la mijlocul corzii vocale

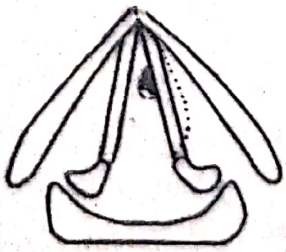

Fig. 80. Cordectomie

- Dacă tumora ocupă coarda vocală în întregime de la apofiza vocală pînă la comisura anterioară, care nu este însă depăşită şi dacă mobilitatea corzii vocale este păstrată sau puţin alterată se indică laringectomia fronto-laterală.

Fig.81. Localizare pînă la apofiza vocală

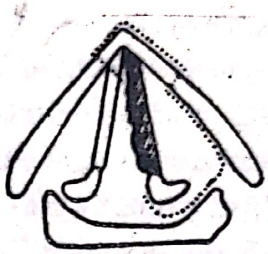

Fig.82. Laringectomie fronto-laterală

- Dacă tumora este localizată în comisura anterioară se indică laringectomia frontală anterioară.

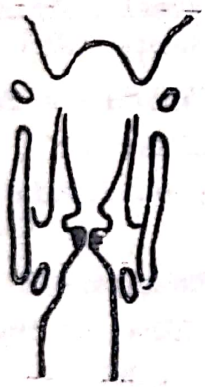

Fig.83. localizare comisurală anterioară

Fig.84. Laringectomie frontală anterioară

- Dacă tumora este situată pe o coardă vocală cu mobilitate alterată, extinsă şi subglotic, dar care este strict unilaterală,iar îndărăt nu a prins aritenoidul este indicată hemilaringectomia tip Hautant.

In cazul cînd a atins şi aritenoidul se face hemilaringecto - mie, cu plastia cutanată a cavităţii operatorii.

- In tumorile marginei epiglotei sau limitate,la o porţiune din pliurile ariepiglotice se face o laringectomie parţială orizontală supraglotică sau după caz epiglotectomie.

Prin toate aceste intervenţii se asigură respiraţia pe căi naturale şi o fonaţie mai mult sau mai puţin alterată.

- In toate celelalte cazuri cînd tumora este situată în etajul supraglotic sau atunci cînd există semne de bilateralizare, se execută laringectomia totală clasică cu traheostomia definitivă sau reconstructivă cu recuperarea fonaţiei şi eventuala respiraţie pe cale naturală.

Radioterapia oferă rezultate bune într-un procentaj mare de cazuri, similar cu cele obţinute prin cordectomie în cazurile de tumori limitate pe o coardă vocală mobilă.

In toate celelalte cazuri rezultatele sînt inferioare tratamentului chirurgical.

Radioterapia este contraindicată în tumorile infectate şi în cele cu pericondrită, apărînd consecutiv necroze cartilaginoase.

Tratamentul radioterapic se aplică în diverse moduri:

- roentgenterapie fracţionată după metoda Coutard-Regaud, în doze de 200 r zilnic aplicate pe mai multe cîmpuri, pînă la doza totală maximă de 16.000-20.000 r piele.

- telecobalto-terapia în doză totală de 6.000-7.000 r tumoră.

Tratamentul radio-chirurgical asociat, are implicaţii numeroase:

- se fac iradiaţii preoperatorii în scopul de a diminua şi delimita volumul tumorii, permiţînd astfel indicaţia unei laringectomii totale sau parţiale.

In cazul cînd tumora este radiosensibilă se continuă radioterapia, rezervînd laringectomia pentru o eventuală recidivă.

In cazurile de tumori limitate, iradiate şi recidivate este indicată numai laringectomia totală.

- Iradiaţiile postoperatorii sînt indicate în cazurile cînd prin intervenţie nu s-a putut exciza în mod sigur întreaga tumoră, în cazurile limită afectînd şi hipofaringele sau baza limbii.

De asemeni cînd se găsesc histologic metastaze în ganglionii limfatici regionali extirpaţi concomitent cu tumora primară se fac iradiaţii la un interval de cîteva săptămîni după vindecarea plăgii.

In indicaţia radioterapiei se ţine seama şi de gradul de radiosensibilitate a tumorii: epitelioamele de tip epidermoid fiind radiorezistente pe cînd cele nediferenţiate au o radiosensibilitate mai mare.

De asemeni limfo şi reticulosarcomul care se întîlnesc foarte rar, sînt radiosensibile.

In ceea ce priveşte atitudinea faţă de ariile ganglionare limfatice regionale, se indică astăzi din ce în ce mai mult extirparea ganglionilor jugulari sau evidarea ganglionară cervicală totală, în cazurile cu metastaze evidente.

Chimioterapia: Se folosesc antimitotice ca: Endoxan, Metrotexat, Bleiomicină dar au doar efect simptomatic.

Conduita terapeutică depinde de vîrsta bolnavului, de existenţa unor afecţiuni generale sau cardiace, de constantele biologice alterate care contraindică de obicei tratamentul chirurgical. Tratamentul radiochirurgical este asociat cu antibiotice, antiinflamatorii, anabolizante, vitaminoterapie. Accentuăm că în cazurile în care tumora este încă endocavitară, şansele unei vindecări durabile de peste 5 ani există într-un procentaj destul de mare din cazuri. In formele glotice limitate procentajul este de peste 90 %, iar în laringectomiile totale este de 40%-50% din cazuri.

Prin acţiuni de educaţie sanitară în masa mare a populaţiei, prin depistări precoce în urma dispensarizării în masă sau a oamenilor muncii din colectivităţi, prin înlăturarea unei atitudini de neglijenţă în faţa cazurilor cu disfonie, poate fi îndeplinit în mare măsură acest deziderat.

Prin aceasta putem reda societăţii un număr mare de persoane, care se reîncadrează în viaţa socio-profesională.

TRAUMATISME, PLAGI, ARSURI PRIN AGENTI FIZICI SI CHIMICI

Aceste leziuni prezintă o importanţă practică deosebită prin consecinţele grave pe care le generează uneori cu caracter vital,dacă asistenţa medico-chirurgicală nu este imediată şi de competenţă. Medicul din teren trebuieşte să cunoască bine aspectul lor clinic şi terapeutic mai ales în condiţiile vieţii moderne care favorizează tot mai frecvent aceste accidente.

a) Traumatisme şi plăgi externe

Etiopatogenie. Lovituri a regiunii cervicale şi a laringelui cu un corp dur (parbrizul sau volanul unui automobil, speteaza unui scaun, marginea mesei, pumnul sau piciorul, copita de cal, mingi de sport, obiecte de muncă, proiectarea într-un cablu întins etc.).

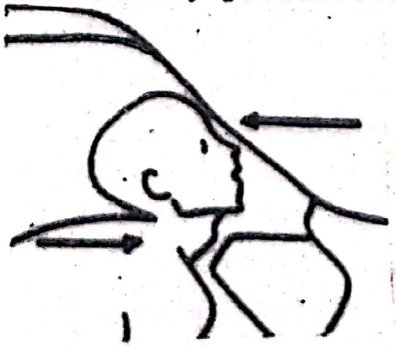

Fig.85.
Traumatism laringian prin şoc anterior

- strangulare, secţiuni din partea unui agresor sau din proprie intenţie în scop de sinucidere,

- plăgi de război prin glonţ, schijă de artilerie sau de bombe.

Plăgile laringiene se observă destul de rar, deoarece această regiune este relativ bine protejată faţă de traumatisme, prin formaţiunile anatomice din jur, coloana vertebrală, cuşca toracică şi mandibulă care în caz de pericole coboară reflex şi acoperă laringele.

Obiectele contondente pot să determine comoţii, contuzii, fracturi, luxaţii sau uneori zdrobiri a cartilagiilor. Se produc adeseori hemoragii submucoase, edeme însoţite de tulburări respiratorii grave.

Fracturile se observă mai ales după vîrsta de 40-50 ani cînd cartilagiile devin mai rigide prin calcificare. Cel mai expus este cartilagiul tiroid la nivelul aripilor sale.

La strangulaţii se constată mai ales fractura coarnelor superioare a tiroidului şi a osului hioid.

Cricoidul se fracturează mai ales pe arcul antero-lateral.

Luxaţiile aritenoidului sînt rare şi pot să apară concomitent cu fracturi sau izolate, în mod excepţional.

Fragmentele cartilagiilor dislocate, perforează mucoasa sau pericondrul extern iar consecutiv apar sufuziuni sanguine, hematoame, emfizem, care se extind în spaţiile interstiţiale din regiunea cervicală, putînd să ajungă pînă în mediastin.

Infecţia care pătrunde prin leziunile mucoasei sau din afară dacă plaga este deschisă, determină celulite şi supuraţii cervico-mediastinale precum şi pericondrită sau necroza cartilagiilor.

Aceste complicaţii sînt redutabile prin faptul că supuraţiile la nivelul scheletului cartilaginos sînt rezistente la antibiotice, determină deformarea lumenului şi cicatrici stenozante cu tulburări fonatorii şi respiratorii grave.

Plăgile tăiate se observă mai ales în tentativele de sinucidere. Ele au o direcţie transversală şi interesează de cele mai multe ori membrana tirohoidiană şi epiglota.

Prin secţiunea muşchilor subhioidieni, laringele este tras în jos de către muşchii sterno-tiroidini şi basculează înainte astfel că vestibulul laringian, devine vizibil prin plaga cervicală.

Plăgile tăiate pot interesa uneori membrana cricotiroidiană sau cea intercricotraheală, care dacă este secţionată pe o porţiune mai largă, se însoţeşte de alunecarea traheei spre mediastin.

Traheea poate fi lezată şi prin elongare, urmată de rupturi care se produc de predilecţie imediat sub cricoid sau deasupra bifurca-

ţiei.

Plăgile sau contuziile interesînd concomitent şi faringele sau esofagul cervical au un prognostic sever prin complicaţiile lor (fistule faringo-laringiene sau eso-traheale, supuraţii, mediastinite).

Nervii laringelui pot fi alteraţi direct sau prin compresiunea între cricoid şi corpurile vertebrale precum şi prin hematoame sau procese supurative.

Simptome. De cele mai multe ori traumatismele laringiene reprezintă o afecţiune gravă care poate ameninţa însăşi viaţa.

Tabloul clinic este dominat de starea de şoc, de dispnee şi hemoragii externe sau interne care inundă căile respiratorii.

Chiar contuziile simple sînt însoţite de şoc care poate declanşa moartea pe cale reflexă prin excitaţiile filetelor senzitive şi laringospasm consecutiv sau pe cale neuro-vegetativă cu punct de plecare de la sinusul carotidian.

In starea de şoc, respiraţia este superficială sau încetează , pulsul este filiform, faţa palidă sau cianotică, extremităţile reci. Bolnavul acuză dureri laringiene, accentuate prin deglutiţie şi fonaţie.

De asemeni disfonia accentuată şi tulburările respiratorii se observă în mod curent.

Aceleaşi fenomene se observă şi în cazurile cînd contuzia este însoţită de fracturi sau luxaţii.

Hemoragia poate să apară în structura laringelui iar atunci cînd este interesată şi mucoasa se manifestă prin spută hemoptoică.

In plăgile externe hemoragia este variabilă în raport cu sediul şi profunzimea leziunilor.

Hemoragia este accentuată prin eforturile de tusă.

Un alt simptom important care există în toate cazurile de traumatisme sau plăgi a laringelui sînt tulburările respiratorii. Acestea îmbracă un caracter grav atunci cînd filiera respiratorie este strîmtată prin hematoame sau chiaguri intralaringiene, prin dislocări de cartilagii, prin proiectile, glosoptoză.

Starea de asfixie este accentuată prin emfizemul cervical şi mediastinal.

Bolnavii mai acuză disfagie; uneori lichidele înghiţite pătrund în conductul laringo-traheal şi determină accese de tuse şi sufocare.

La examenul regiunii cervicale se constată leziuni variate în raport cu factorul determinant: excoriaţii, echimoze şi tumefiere în cazul contuziilor simple, plăgi regulate sau anfractuoase, orificii

fistulare sau tăieturi în toate celelalte cazuri.

La palpare se poate percepe crepitaţia fragmentelor cartilaginoase în caz de fracturi sau crepitaţie gazoasă în caz de emfizem.

Examenul radiologic este indispensabil pentru a stabili existenţa unei fracturi şi pentru a descoperi eventuale complicaţii pulmonare, mediastinale sau a tractusului digestiv (examen cu substanţă baritată).

Prin laringoscopie care trebuieşte practicată imediat, se constată echimoze sau hematoame la nivelul corzilor vocale şi a benzilor ventriculare, asociate cu edeme care apar la cîteva ore de la accident. Acestea ameninţă viaţa bolnavului prin anoxia ce se agravează continuu.

Complicaţii. In afară de manifestările inflamatorii amintite (flegmon, pericondrită şi condrită necrozantă, mediastinită) traumatismele laringiene pot fi urmate de septicemie, hemoragii secundare din vasele mari ale gîtului, supuraţii pulmonare iar după cicatrizarea plăgii rămîn adeseori stenoze grave, anchiloză cricoaritenoidiană şi imobilizarea corzilor vocale.

Diagnostic. Pentru precizarea diagnosticului este important a se stabili împrejurările şi felul agentului vulnerant.

Accidentaţii la cap şi gît vor fi examinaţi sistematic cervical, laringian.

După ce se acordă primul ajutor restabilind respiraţia şi oprind hemoragia, prin laringoscopia indirectă sau directă se cercetează caracterul leziunilor endolaringiene.

Atunci cînd există traumatisme grave cu deformarea regiunii cervicale este greu de a stabili de la început gradul de alterare a diverselor componente ale laringelui.

Tratamentul diferă după aspectul clinic şi faza cînd se prezintă bolnavul.

Primul ajutor constă din combaterea şocului, asigurarea respiraţiei şi oprirea hemoragiei.

Pentru calmarea durerilor se fac injecţii de morfină-atropină, dacă bolnavul nu este şocat. In şocul decompensat se fac injecţii intravenoase de bromură de sodiu 0,10 g sau se injectează luminal precum şi novocaină 0,50 % care ajută la restabilirea echilibrului neuro-vegetativ.

Totodată se asigură respiraţia prin administrare de oxigen.

Dacă conductul laringo-traheal este deschis se introduce prin

plagă o canulă traheală provizorie sau un tub de dren prin care se aspiră şi sîngele. Dacă conductul aerian nu este deschis şi bolnavul se asfixiază se face o laringotomie intercricotiroidiană şi apoi traheotomia.

Accidentatul este transportat apoi în poziţie şezînd într-un serviciu de specialitate, unde se revizuieşte plaga, se face o hemostază minuţioasă şi se practică traheotomia joasă la distanţă de laringe şi de plagă.

Prin aceasta se combate mai bine emfizemul, se aspiră sîngele, iar cavitatea laringiană poate fi tamponată prin pansamente compresive aşezate deasupra canulei.

Colapsul cardio-vascular se combate prin transfuzii şi perfuzii de ser glucozat , ser fiziologic la care se adaugă antibiotice, cortizon etc.

După restabilirea stării generale se fac examene radiologice, se controlează plaga minuţios şi se aplică tratamentul adecvat în funcţie de leziunile constatate.

Acest tratament trebuieşte preluat de un specialist competent spre a evita stenozele permanente şi alterările grave ale aparatului fonator, care grevează prognosticul funcţional al acestor bolnavi.

b) Traumatisme interne

Traumatismele interne determină leziuni mai puţin importante, limitate la început la mucoasă, însă susceptibile de suprainfecţii cu abcese şi pericondrite consecutive.

Leziunile mucoasei pot fi determinate de corpi străini înghiţiţi sau aspiraţi, pruncucidere, de instrumente în cursul endoscopiilor, al intubaţiilor laringotraheale, etc.

Uneori se observă edeme cu caracter grav consecutiv înţepăturilor de albine sau viespi,pătrunse în cavitatea laringiană.

Simptome. Traumatismele endolaringiene se manifestă prin dureri vii, accentuate prin tuse şi vorbire, iar cînd există şi edeme inflamatorii, abcese şi pericondrită se asociază o disfagie accentuată precum şi tulburări respiratorii grave ce merg pînă la asfixie. Acestea impun o supraveghere atentă şi eventual traheotomia de urgenţă.

După traumatismele interne apar în unele cazuri stenoze cicatriciale, anchiloze cricoaritenoidiene şi imobilizarea corzilor vocale.

Tratamentul constă în repaus vocal absolut, comprese reci pe

regiunea gîtului, administrare de antibiotice asociate cu cortizon.

Local se fac pulverizări cu soluţie cocainã 2 % adrenalizatã, aerosoli cu efedrinã 3 %, cortizon, incizia colecţiilor atunci cînd existã şi traheotomia în cazurile cu dispnee accentuatã.

c) Arsuri prin agenţi fizici şi chimici

Mucoasa de pe epiglotã, pliurile ari-epiglotice şi din regiunea aritenoidianã sînt alterate prin deglutiţia lichidelor fierbinţi, a substanţelor caustice (sodã caustică, acid sulfuric, azotic, clorhidric) sau prin inhalarea de vapori fierbinţi sau toxici. Aceştia din urmă determinã leziuni care cuprind întreg arborele laringo-traheo - bronhial.

Arsurile provoacă tuse, dispnee, disfonie şi disfagie mai mult sau mai puţin accentuate în raport cu gravitatea şi extinderea lor.

La laringoscopie se observă congestie sau flictene urmate de ulceraţii superficiale acoperite de exsudate pseudomembranoase şi edem al vestibulului laringian.

Uneori apar pericondrite, necroza epiglotei etc.

Tratament. Se fac pulverizări sau aerosoli cu alfachimiotripsinã cu soluţii alcaline, care fluidifică secreţiile, cu soluţii cocainã-adrenalinizatã şi injecţii de sedative pentru calmarea durerilor.

Pentru combaterea infecţiei se administrează antibiotice, cortizon.

In toate cazurile de traumatisme, care determinã disfagie se recomandă ca timp de cîteva zile, alimentaţia să se facă parenteral sau prin gastrostomie, dacă există ulceraţii a căror evoluţie este întîrziată.

TULBURARI SENZITIVE SI MOTORII ALE LARINGELUI

A. Tulburări senzitive

Tulburările senzitive laringiene sînt de obicei asociate cu cele ale faringelui, filetele senzitive ale ambelor regiuni provenind din nervul pneumogastric.

a) Anestezia

Etiopatogenie. Anestezia mucoasei laringiene este determinată de leziuni periferice (nevrite consecutive gripei, difteriei, saturninã etc.), de traumatisme sau compresiuni ale trunchiului pneumogastric sau afecţiuni ale sistemului nervos central (tabes, paralizie generală, sclerozã multiplă, siringobulbie, miastenie gravă). Alteori anestezia se observă în cursul epilepsiei sau histeriei.

Simptome. In timpul deglutiţiei apar accese de tuse şi sufocare prin pătrunderea alimentelor sau lichidelor în căile aeriene inferioare din lipsa reflexului de apărare laringiană. Acest fenomen se observă numai cînd anestezia este bilaterală.

Lipsa de sensibilitate se constată chiar cînd se introduce apăsătorul de limbă sau oglinda laringiană care în mod normal declanşează contracţia reflexă a limbii, a muşchilor vălului şi constrictorilor faringieni.

Diagnosticul se stabileşte cercetînd sensibilitatea mucoasei vestibulului laringian prin atingere cu o pensă curbată, care constată abolirea reflexului de închidere a glotei.

Este important de a preciza etiologia, făcînd toate explorările serologice, neurologice etc.

Tratamentul obţine rezultate numai dacă poate fi influenţat factorul determinant. In celelalte cazuri se va evita pătrunderea alimentelor în căile aeriene prin deglutiţia de boluri mici sau prin gavaj cu o sondă introdusă în esofag.

Prognosticul este foarte sever.

b) Hiperestezia şi parestezia

Etiopatogenie. Laringitele cronice, eforturile vocale, abuzul de alcooluri tari şi de tutun, provoacă iritabilitate exagerată a mucoasei.

Stări de psihoză prin cancerofobie, crează o preocupare continuă care amplifică fenomene locale care altfel ar trece neobservate.

Alteori este vorba de infecţii de vecinătate care determină concomitent şi faringite (rinosinuzite, amigdalite, carii dentare).

Nevralgii propriu zise se observă rar (tabes, compresiunea trunchiurilor nervoase prin adenopatii, nevrite glosofaringiene etc.).

Simptome. Manifestările subiective sînt: senzaţii de arsuri, de corp străin, prurit, tuse iritativă, dureri care se exagerează prin compresia nervului laringeu-superior.

Diagnosticul se bazează pe examenul laringoscopic atent prin care se exclude prezenţa unei afecţiuni organice.

Uneori poate fi vorba de afecţiuni neurologice în faza de debut (tabes, siringo-mielia) sau de persoane histerice.

Tratament. In afară de înlăturarea focarelor care ar putea întreţine această stare, în celelalte situaţii unde examenul obiectiv nu constată modificări patologice este recomandabil abţinerea de la orice tratament local, care nu dă rezultate şi care poate exagera starea de anxietate.

Scanned with OKEN Scanner

Bolnavul trebuieşte convins de înlocuirea manifestărilor subiective. Se recomandă înlăturarea alcoolului, tutunului, a atmosferei uscată din locuinţă, tratament cu ape sulfuroase sau alcalino - muriatice. Se prescriu sedative, în special bromuri.

B. Tulburări motorii

a) Pareze şi paralizii miogene

Definiţie. Sub această denumire sînt cuprinse tulburările funcţionale ale laringelui determinate de leziuni musculare fără participarea căilor nervoase.

Etiopatogenie. In laringitele acute prin progresiunea procesului inflamator în profunzime poate apare miozita muşchiului tiro-aritenoidian intern, tensor al corzii vocale şi mai rar aceea a muşchiului transvers.

Suprasolicitarea vocii la cîntăreţi sau alţi profesionişti, adăugată la factorul inflamator, favorizează apariţia parezelor miogene.

Miastenia gravă progresivă este însoţită şi de pareze fonatorii. Trichinoza produce uneori afectarea musculaturii laringiene.

Simptome. Afecţiunile miopatice determină de obicei pareze şi nu paralizii complete.

Manifestarea principală este oboseala marcată a vocii şi vorbirii, care apare după eforturi vocale reduse. Vocea îşi recapătă tonalitatea după un repaus de 10-15 minute.

La laringoscopie se observă închiderea completă a orificiului glotic, porţiunea interligamentară avînd forma eliptică, ceea ce creează impresia că există o excavare a părţii mijlocii a corzilor vocale.

Emisiunea tonurilor înalte nu este posibilă şi adeseori se instalează o afonie completă.

In parezele muşchiului transvers se constată că porţiunea posterioară intercartilaginoasă a glotei rămîne deschisă prin lipsa de apropiere a aritenoizilor.

In cazurile cînd sînt afectaţi ambii muşchi se constată aspectul caracteristic denumit glotă în sorţ.

Diagnosticul se stabileşte uşor pe baza manifestărilor funcţionale şi după aspectul laringoscopic caracteristic.

Tratament. Profilactic, se va evita repetarea inflamaţiei, iar curativ se indică injecţii cu vitamina B_1, B_{12}, stricnină, ionizări locale cu clorură de calciu, novocainã, repaus vocal o perioadă mai lungă iar pentru profesionişti reeducare vocală, asistat de un foniatru.

Prognosticul este rezervat prin tendinţa la recidive.

b) Paralizii neurogene

Definiţie. Prin paralizii neurogene se înţeleg tulburări funcţionale datorite scăderii sau abolirii motilităţii corzilor vocale provocate de leziuni ale căilor nervoase.

Paraliziile laringiene pot fi simple (leziuni limitate la nervul recurent), asociate (leziuni a nervului recurent şi a altor nervi cranieni) monolaterale sau bilaterale (diplegii).

Din punct de vedere clinic se disting următoarele forme:

- paralizii ale abductorilor corzilor vocale;
- paralizii ale aductorilor corzilor vocale;
- paralizii ale tensorilor corzilor vocale;
- paralizii asociate.

Etiologia. După locul unde sînt alterate căile nervoase se deosebesc paralizii de origine centrală corticală (sau bulbară) şi periferice. Paraliziile centrale sînt bilaterale şi parţiale (afectînd unii muşchi ai laringelui) iar paraliziile periferice sînt unilaterale şi totale.

Deşi factorii etiologici sînt atît de diferiţi, totuşi manifestările clinice funcţionale şi obiective sînt similare.

De aceea din punct de vedere practic nu este suficient de a stabili numai felul paraliziei laringiene ci de a căuta să se precizeze natura ei în vederea instituirii unui tratament judicios.

- Paralizii de origină corticală, nu se cunosc în clinică deoarece musculatura laringiană posedă o inervaţie corticală bilaterală de unde sosesc impulsuri simultane pentru ambele corzi vocale.

Ar trebui să existe leziuni simetrice în centrii motori ai laringelui din cele două emisfere cerebrale, fapt care nu se observă în practică.

In anemia cerebrală s-au observat uneori o paralizie trecătoare ai ambilor aductori ai corzilor vocale, care ar putea fi atribuite unei tulburări corticale (Ch.Jackson).

In paraliziile pseudo-bulbare este vorba mai degrabă de o pareză musculară, care provoacă monotonia vocii şi nu o paralizie nervoasă propriu zisă.

- Paraliziile de origină bulbară, se observă în afecţiunile care determină leziuni la nivelul nucleilor bulbari ai nervului pneumospinal: scleroza multiplă, paralizia bulbară, siringo-bulbia, scleroza laterală amiotrofică, ramolismente prin hemoragii sau tromboze ale ar-

terelor, abcese, tumori, gome sifilitice sau tbc.

Tulburările motorii sînt asociate cu tulburări senzitive şi cu alte semne neurologice, care caracterizează fiecare din aceste afecţiuni.

Hemiplegiile laringiene asociate cu paralizii ale altor nervi cranieni au adeseori o origine bulbară.

Neuro-luesul determină deseori paralizii mono sau bilaterale ale abductorilor corzilor vocale (paralizii respiratorii).

In paralizia gloso-labio-laringee, se observă tulburări funcţionale laringiene în faza avansată a bolii.

- Paraliziile de origină periferică sînt cele mai frecvente. Ele se datoresc alterării trunchiului pneumo-spinal sau terminaţiilor sale motorii pe o porţiune din traiectul lor.

Căile nervoase periferice avînd un traiect lung care contractă numeroase raporturi cu diversele formaţiuni anatomice de la baza craniului, din regiunea cervicală şi toracică, sînt expuse la numeroşi factori nocivi, fapt care explică şi frecvenţa mare a paraliziilor de ordin periferic.

Aceşti factori nocivi sînt:

I. - nevrite toxice: luesul, rareori în perioada secundară şi mai frecvent în tabes;

- infecţii acute: gripa, difteria, malaria, febra tifoidă, infecţii virotice;

- intoxicaţii cu plumb, arsenic, fosfor, iodură de potasiu, beladonă etc.

II. - Compresiuni sau infiltrarea nervului prin procese patologice de vecinătate: fracturi sau osteite la baza craniului, tumori sau adenopatii, flebita venei jugulare interne, abcese latero-faringiene. In aceste cazuri paralizia laringiană este asociată cu alţi nervi cranieni.

- afecţiuni ale esofagului: corpi străini perforanţi, diverticoli, periesofagită, cancer;

- afecţiuni ale glandei tiroide: guşe şi cancer;

- afecţiuni mediastinale şi endotoracice în general: pleurita apicală, tbc şi cancerul pulmonar, pneumotorax, adenopatii peritraheale, boala lui Hodgkin, tumori benigne, cancerul esofagului toracic, anevrism al aortei sau trunchiului brahio-cefalic, boala mitrală, pericardita;

- traumatisme şi plăgi accidentale;

- traumatisme operatorii în cursul intervenţiilor pentru guşe, pe simpaticul cervical, pe esofag, pe nervul frenic, pe ganglionii limfatici jugulo-carotidieni.

Patogenie. Mecanismul patogenic al paraliziilor laringiene nu este încă bine elucidat. Faptul că factori diverşi pot să provoace aceleaşi aspecte clinice sau că acelaş factor determină în unele cazuri paralizii ale abductorilor iar alteori paralizii ale aductorilor corzilor vocale, fac să nu se poată găsi încă o soluţie în deajuns de satisfăcătoare.

Singurul fapt care poate fi luat în considerare, este acela că mecanismul muscular al dilatatorilor este mai sensibil decît al constrictorilor, demonstrat prin frecvenţa mai mare a cazurilor cu paralizii în poziţie mediană sau paramediană,

Probabil că în mecanismul paraliziilor intervine şi modul de ramificaţie şi de distribuire a nervului recurent care diferă mult de la individ la individ.

De asemeni trebuiesc luate în consideraţie şi fenomenele spasmodice sau atrofiile musculare secundare, care modifică poziţia corzii vocale.

Simptome: deoarece manifestările clinice sînt dependente de poziţia în care se găsesc corzile vocale, este mai practic de a expune formele clinice, ţinînd seama de acest criteriu; însă în conduita terapeutică trebuieşte să se ia în consideraţie în primul rînd factorii etiologici.

- Paralizia aductorilor (paralizie în poziţie intermediară, paralizia fonatorie).

Paralizia aductorilor se manifestă prin abolirea mişcărilor de închidere a glotei. Aceasta poate fi completă sau incompletă.

In paralizia incompletă este alterată numai funcţia motorie a cricoaritenoidianului lateral, în timp ce funcţia muşchiului interaritenoidian este păstrată, datorită inervaţiei sale bilaterale.

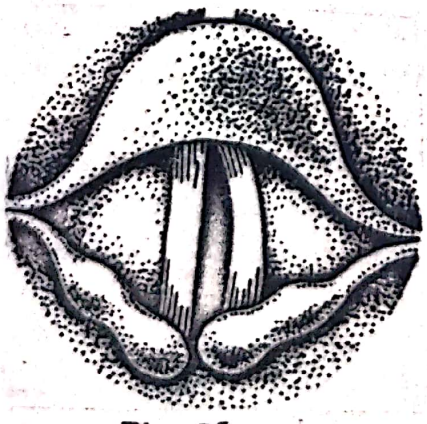

Fig.86.
Paralizie recurenţială stînga (coarda vocală în poziţie intermediară)

La laringoscopie se observă imobilitatea corzii vocale în poziţie intermediară, adică situată aproximativ la mijlocul distanţei dintre linia mediană şi aceea de abducţie maximă pe care o ia în inspiraţiile profunde cînd se deplasează la maximum în afară.

In timpul fonaţiei în paralizia incompletă se observă numai o mişcare de apropiere a aritenoidului (acţiunea muşchiului trans - vers) iar partea ligamentară a corzii vocale rămîne îndepărtată de linia mediană, astfel că orificiul glotic este asimetric.

In paraliziile bilaterale acesta este simetric, rămînînd larg deschis în timpul fonaţiei.

Tulburările funcţionale din paraliziile aductorilor se caracterizează prin tulburări fonatorii, datorită lipsei de închidere a orificiului glotic.

Ele sînt diferite în paraliziile unilaterale faţă de cele bilaterale.

In paralizia unilaterală, vocea este aproape normală însă se percepe adeseori un timbru bitonal caracteristic, determinat de interferenţa vibratorie a celor două corzi vocale.

Respiraţia nu este alterată deoarece jumătatea normală a glotei este suficientă pentru o respiraţie liniştită cu excepţia eforturilor fizice mai mari.

In paralizia bilaterală (sindrom Garhardt) vocea este de obicei nealterată. Fonaţia este întreruptă însă de frecvente inspiruri puternice, striduloase.

Fig.87.
Sindrom Gerhardt
(Fonaţia posibilă)

Fig.88.
Sindrom Ziemssen
(Fonaţia dificilă)

Manifestarea caracteristică pentru diplegia laringiană a abductorilor este dispnee accentuată de unde şi denumirea de <u>diplegie de tip respirator</u> (Garhardt), spre deosebire de <u>diplegia aductorilor</u> denumită fonatorie (Ziemssen), prin lipsa de apropiere a corzilor vocale.

Atunci cînd corzile vocale sînt foarte apropiate, există pericol de asfixie iminentă; dacă sînt situate paramedian bolnavul respiră satisfăcător în repaus şi devine dispneic la cel mai mic efort.

Stridorul laringian şi dispneea se accentuează în cursul nopţii, zgomotul respiraţiei este atît de puternic, încît poate tulbura somnul conlocatarilor.

La laringoscopie se constată că orificiul glotic este închis, corzile vocale rămînînd imobile şi apropiate pe linia mediană în timpul inspirului.

- Paralizia tensorilor corzilor vocale

Sindromul Riegel constă în dublă paralizie recurenţială în închidere, o paralizie periferică completă. Corzile vocale sînt imobile şi lipite pe linia mediană încît bolnavul nu poate vorbi nici respira.

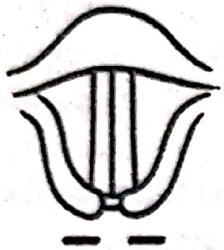

Fig.89.
Sindrom Riegel

Corespunde paraliziei muşchilor cricotiroidieni care prin contracţia lor produc bascularea şi în jos a cartilagiului tiroid, determinînd astfel tensiunea corzilor vocale.

Paralizia tensorilor este datorită unei paralizii a nervului laringeu superior care asigură prin ramul său extern inervaţia motorie a muşchiului tirocricoidian.

Paralizia tensorului este asociată de obicei cu paraliziile anterioare şi cu tulburări de sensibilitate deoarece acest nerv este predominent senzitiv.

- Paralizii laringiene asociate

Datorită raporturilor apropiate extracraniene şi endocraniene a trunchiului sau a nucleilor bulbari ai pneumospinalului cu ultimii nervi cranieni, diversele procese patologice amintite la etiologie, determină paralizii asociate ale laringelui.

După natura şi sediul procesului patologic determinant se produc diverse combinaţii care se manifestă sub formă de sindroame caracteristice:

1. Sindromul Avellis = hemiplegia vălului palatin şi a laringelui (nervii IX şi X).

Se constată imobilitatea unei corzi vocale, asimetria vălului palatin, lueta şi arcul velopalatin sînt deviate spre partea sănătoasă, datorită predominenţei tonusului muscular.

Lichidele refluează prin nas, iar vocea este nazonantă şi disfonică.

2. Sindromul Schmidt = hemiplegie laringo-palato-scapulară (nervii IX, X, XI).

La fenomenele care caracterizează sindromul Avellis se mai asociază şi paralizia muşchiului sterno-cleido-mastoidian (abolirea mişcării de rotaţie a capului) şi a trapezului (căderea umărului şi abolirea mişcărilor în această articulaţie), datorită lezării ramului extern al spiralului.

3. Sindromul Jackson = hemiplegie gloso-palato-laringian (nervii IX, X, XII).

Se constată manifestările din sindromul Avellis, asociate cu atrofia limbii şi deviaţia vîrfului ei spre partea bolnavă datorită leziunii concomitente a nervului hipoglos.

4. Sindromul Tapia = hemiplegie gloso-laringiană (nervii X şi XII). Leziunile recurentului asociate cu leziuni ale hipoglosului.

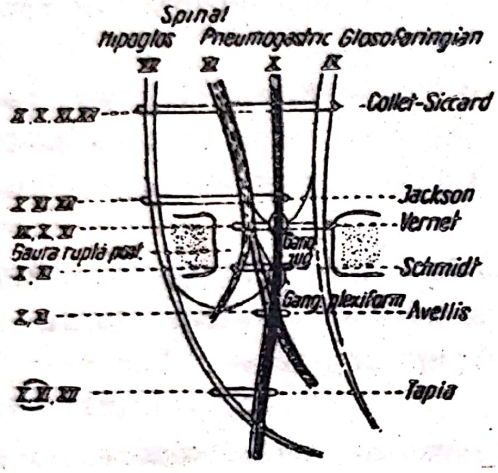

Fig.90.
Paralizii laringiene asociate

5. Sindromul Collet-Sicard = hemiplegie gloso-palato-faringo-laringiană şi a umărului (nervii IX, X, XI, XII) este determinată de lezarea ultimilor nervi cranieni prin procese patologice situate la baza craniului.

6. Sindromul Vernet = al găurii rupte posterioare (nervii IX, X, XI).

7. Sindromul Villaret (interesarea nervilor IX, X, XI, XII şi a simpaticului cervical). La paralizia ultimilor patru nervi cranieni se asociază şi sindromul Horner.

Diagnosticul paraliziilor recurenţiale

Prin tulburările funcţionale reduse, paralizia recurenţială unilaterală trece adesea neobservată şi este descoperită întîmplător, cu ocazia unui examen laringian.

Diplegia abductorilor se manifestă prin tulburări respiratorii grave şi stridorul nocturn caracteristic.

Diplegia adductorilor se caracterizează prin tulburări fonatorii.

Numai laringoscopia fixează felul paraliziei recurenţiale, recurgîndu-se la nevoie şi la examenul stroboscopic.

Diagnosticul diferenţial se face cu artrita cricoaritenoidiană.

Se va face un examen riguros al regiunii cervicale, toracice, examen neurologic, serologic spre a stabili şi etiologia.

Tratamentul poate fi eficace numai dacă se poate înlătura cît mai de timpuriu factorul determinant. Se utilizează electro-terapia, vitamina B_1 şi B_6 în nevrita toxică şi traumatică, dacă nervul nu este alterat complet.

Metode chirurgicale:

- suturi ale nervului în cazuri de secţiuni recente;
- descoperirea, izolarea nervului din ţesutele cicatriciale, restabilirea continuităţii sale şi protejarea prin membrana amniotică sau perete venos, în paraliziile consecutive intervenţiilor pe glanda tiroidă sau determinate de alte procese din regiunea cervicală;
- grefe cu segment de alt nerv (safen extern etc.);
- anastomozele cu alţi nervi cranieni n-au dat rezultate satisfăcătoare;
- injecţii cu teflon sau implante de alte grefoane în coarda vocală paralizată în cazurile de paralizii unilaterale în abducţie, cu scopul de a apropia marginea corzii vocale de linia mediană şi a ameliora fonaţia;
- traheotomia în diplegiile respiratorii ca intervenţie definitivă sau preliminară intervenţiilor menţionate mai jos, cari au de scop lărgirea glotei şi apoi înlăturarea canulei traheale;
- exereza unei corzi vocale, a ambelor sau a aritenoidului după tirotomie;
- cordopexii intralaringiene după tirotomie cu fixarea corzilor vocale în abducţie;
- cordopexii extralaringiene cu descoperirea articulaţiei cricoaritenoidiene şi mobilizarea cartilagiului aritenoid împreună cu coarda vocală corespunzătoare şi apoi fixarea lor prin catgut cromat la aripa cartilagiului tiroid.

3. Tulburări fonatorii funcţionale

a) Fonastenia funcţională

Este datorită supraeforturilor vocale (artişti, profesori, vorbitul în mediul zgomotos), stări generale precare (anemie, tbc etc.), tulburări neuro-vegetative, stări psihice care inhibează vocea .

Simptome. Vocea este slabă şi insonoră, cîntatul dificil.

Tratamentul constă în înlăturarea cauzei, repaus vocal, tratament foniatric.

b) Afonia psihogenă

Este pierderea bruscă şi completă a vocii datorită unei labilităţi psihice afective cu ocazia unui şoc emoţional sau în cursul unui catar respirator acut.

Simptome. Afonie cu voce insonoră şi mutism complet, dar în timpul tusei, plînsului sau rîsului vocea îşi recapătă sonoritatea.

Laringoscopic se constată numai încercări de aducţie a corzi-

lor vocale care trec imediat în abducţie.

Dacă se instilează cîteva picături de lichide care provoacă tusea se observă închiderea normală a glotei.

Diagnosticul se stabileşte pe baza existenţei afoniei şi a vocii sonore în timpul tusei.

Se mai constată şi alte stigmate de histerie, abolirea reflexului cornean şi faringian sau alte tulburări de sensibilitate circumscrisă.

Tratamentul este mai ales de resortul foniatriei.

Local se folosesc pensulări şi instilaţii în laringe, care provoacă reflexe de apărare, prin declanşarea mecanismului muscular normal, ionizări pe laringe, vitaminoterapie B, desinfecţie rinofaringiană etc.

4. Spasme laringiene

a) Spasmul glotic la copil. Se observă mai ales la vîrsta cuprinsă între 6-24 luni.

Etiologie. Rahitismul şi tetania consecutivă (spasmofilia reprezintă factorul principal şi se observă de obicei la copii hrăniţi artificial).

Tulburările respiratorii mecanice determinate de vegetaţii adenoide, cu anoxemie mai marcată în decubit, acumularea de secreţii în faringe care se scurg în laringe, declanşează reflexe spasmodice ale glotei la copiii cu predispoziţie la tetanie. Crizele spasmodice sînt declanşate şi de excitaţii psihice, ascensiuni febrile, tuse convulsivă etc.

Simptome. Apar crize brusce de asfixie, diurne sau nocturne, cu stridor laringian respirator, tiraj supraternal, intercostal, cianoza feţei, contracţiuni tonico-clonice a membrelor şi uneori convulsii generalizate.

Crizele durează 1-2 minute şi pot fi unice sau se repetă după cîteva minute sau ore. Ele reapar la cîteva săptămîni.

Moartea prin sincopă este excepţională.

Diagnosticul de spasm laringian se pune uşor, însă trebuieşte diferenţiat de corpii străini aspiraţi, de laringita subglotică şi de crupul difteric.

Tratament. Bolnavul este ţinut în poziţie verticală, se trage limba afară, se excită mucoasa nazală, oxigenoterapie, respiraţie artificială.

Dacă se găseşte spitalizat, se poate trece glotic un tub bron-

hoscopic şi excepţional se recurge la traheotomie.

Profilactic se recomandă vitamina D_2, calciu, cură heliomarină, ultra-violete, extirparea vegetaţiilor şi a amigdalelor.

b) Spasmul glotic la adult.

Se observă mai rar şi mai atenuat decît cel infantil apărînd de obicei la persoane cu hiperestezie faringo-laringiană (fumători, alcoolici).

Pot fi declanşate de asemenea de tumori laringiene pediculate (polipi, papilom etc.), de o luetă voluminoasă care atinge epiglota, regurgitaţii etc.

Se mai observă în tabes, tetanie, rabie, epilepsie.

Simptomele sînt similare ca în spasmul glotic al copilului. Adeseori criza precedată de accese puternice de tuse.

Diagnosticul se pune pe existenţa crizelor tipice şi a aspectului laringoscopic normal. Laringoscopia trebuieşte completată şi de explorarea endoscopică a traheei şi bronhiilor (tumoră, corpi străini), examenul regiunii cervicale şi mediastinului (compresiuni ale recurenţilor).

Diagnosticul diferenţial se face cu astmul bronhial şi cardiac.

Tratamentul constă din sedative (Diazepam, luminal etc.) iar în timpul accesului se excită mucoasa rinofaringiană. Se va institui un tratament etiologic.

CORPII STRAINI LARINGO-TRAHEO-BRONSICI

Corpii străini laringo-traheo-bronşici se observă îndeosebi la copil şi mai rar la adult, penetraţia lor în căile aeriene reprezentînd un accident benign sau grav.

Etiologic corpii străini se împart în organici, anorganici şi animaţi: 1.Organici: boabe de fasole, porumb, mazăre, seminţe etc.,

2. Corpii străini anorganici sînt reprezentaţi de o infinitate de obiecte mici sau fragmente.

3.Corpii străini animaţi pot pătrunde din mediul exterior în timpul inspirului sau din tractusul digestiv în timpul unei crize de vomă (ascarizi).

Ca frecvenţă corpii străini determină circa 4 % din totalul dispneelor de cauză laringo-traheo-pulmonar.

Cauza principală a penetraţiei unui corp străin în căile aeriene se datoreşte instinctului fundamental al copilului de a se perfecţiona în contact cu lumea exterioară. Aproape totdeauna corpul străin este ţinut în gură şi brusc este aspirat sub efectul unei quinte de tuse a unei emoţii sau a rîsului.

Penetraţia unui corp străin în căile aeriene laringo-traheo-bronşice determină iniţial un sindrom de penetraţie care este şi elementul primordial de diagnostic. El se traduce prin punerea în joc a două reflexe de apărare: tusea şi spasmul. Uneori corpul străin poate fi expulzat dar aceasta nu infirmă controlul de specialitate dacă nu a fost dovedită eliminarea acestuia.

Uneori sindromul de penetraţie este fugace sau copilul ascunde aspiraţia corpului străin astfel că pot rămîne ignoraţi mult timp şi se relevă mai tîrziu prin simptom atologie variabilă în raport cu sediul.

Sindromul de penetraţie se manifestă mai întîi printr-un violent acces de sufocare urmat de quinte de tuse explozivă mai ales la copil. Faciesul este congestionat, respiraţia este dificilă şi asfixia pare iminentă. Jena respiratorie poate îmbrăca aspectul de bradipnee inspiratorie cu cornaj şi tiraj suprasternal copilul fiind aşezat în poziţie şezîndă cu capul deflectat pentru a favoriza pătrunderea aerului. Treptat fenomenele se ameliorează şi dispar după 3-4 ore din cauza acomodării mucoasei respiratorii cu corpul străin. Dacă corpul străin este voluminos dispneea se menţine în forma iniţială.

In raport cu sediul corpului străin se poate opri în laringe (prin volum sau asperităţi), coboară în trahee unde se poate fixa sau rămîne imobil sau coboară în bronhii de obicei dreaptă (este aproape verticală şi de calibru mai mare) sau în una din ramificaţiile sale.

a. <u>Corpii străini endolaringieni</u>: Sindromul de penetraţie nu se calmează şi în continuare asistăm la tulburări subintrante cu cornaj şi tiraj continuu cu crize de exagerare intermitente de tuse chinuoasă, lătrătoare, explozivă, striată uneori de sînge dacă corpul străin este vulnerant. In aceste cazuri se face diagnosticul diferenţial cu: laringita subglotică, difteria, abces retrofaringian.

Cu timpul mucoasa tolerează corpul străin şi asistăm la un sindrom cronic cu cornaj, dispnee şi disfonie, fără reacţie termică. Diagnosticul diferenţial se face cu: papilomul, stridorul congenital, heredolues laringian, dar numai examenul laringoscopic direct precizează cauza.

b. <u>Corpii străini traheali</u> rămîn mobili sau devin fixaţi. Sindromul de penetraţie se continuă cu tulburări respiratorii paroxistice şi intermitente, crize de dispnee astmatiformă, crize de spasm laringian mai ales noaptea. Dacă corpul străin este mobil, se poate deplasa în mişcările respiratorii între pintele traheal şi regiunea

subglotică (zone eminamente reflexogene) şi determină crize de tuse şi un zgomot caracteristic numit zgomot de drapel care se percepe stetacustic pe linia mediană posterioară, copilul fiind ţinut în decubit ventral.

c. Corpii străini bronşici pot rămîne mobili trecînd dintr-o bronhie în alta în timpul quintelor de tuse dar de cele mai multe ori ei se anclavează prin: perfectă adaptare (bile,mărgele),se umflă (boabe vegetale) sau se fixează prin neregularităţi (bolduri, fragmente de plastic, spirale de sîrmă etc.).

Corpii străini anclavaţi rămîn asimptomatici dacă nu s-a sesizat sindromul de penetraţie pînă apar fenomene infecţioase secundare (atelectazie masivă a unui pulmon sau al unui segment cu retenţie de secreţii în aval de corpul străin care crează condiţii pentru bronhopneumonii sau alte pneumopatii).

Dacă corpul străin este metalic cu timpul se încarcă de calcar şi apar granulaţii inflamatorii care duc la stenoze inflamatorii şi apoi cicatriciale. Subjacent apare atelectazia, bronşita cronică cu dilataţie şi scleroză peribronşică.

Examenul radiologic oferă semne directe dacă corpul străin este opac şi semne indirecte dacă este transparent: atelectazia, emfizem, pneumotorax, pneumomediastin etc.

Frecvenţa şi gravitatea accidentelor infecţioase sînt în funcţie de caracterul obstruant sau septic al corpului străin.

Tratament: extracţia corpului străin se face numai de către medicul specialist O.R.L. La nivelul circumscripţiei medicul este obligat să calmeze copilul dacă este agitat prin injecţii de fenobarbital care combate şi spasmul, să instituie un tratament antiinfecţios şi antiinflamator (antibioterapie şi corticoterapie) şi în caz de sufocare iminentă să practice traheotomia. Dacă nu există canule traheale, va utiliza un tub de cauciuc care va fi introdus prin stomă şi fixat pericervical. In acest mod se evită spasmul şi se favorizează drenajul secreţiilor. Odată cu trimiterea copilului în serviciul specializat medicul va consemna momentul inhalării corpului străin şi natura corpului străin (dacă este posibil) precum şi tratamentul instituit.

Corpii străini organici frecvent întîlniţi la copil sub formă de boabe vegetale (fasole, porumb, floarea soarelui, harbut etc.) pot determina simptome de gravitate variabilă. Intradevăr fiind higroscopici devin turgescenţi, diminuă lumenul traheal sau bronşic şi

pun în libertate acizi organici graşi care prin iritarea mucoasei determină congestie şi hipersecreţie. Prezintă de asemeni gravitate prin faptul că în timpul extracţiei cotiledoanele se pot separa între ele şi pot fi aspirate în plămînul indemn.

TRAHEOTOMIA

Traheotomia este o intervenţie chirurgicală prin care lumenul traheal este pus în directă comunicare cu mediul extern în vederea oxigenării, aspiraţiei secreţiei traheo-bronşice sau extracţia unui corp străin care nu a putut fi efectuat pe căi naturale.

Traheotomia prezintă în cele mai multe cazuri un caracter de urgenţă, din care cauză este necesar a fi practicată atît de specialist cît şi de medicul de medicină generală sau pediatru.

Indicaţiile traheotomiei au devenit numeroase fiind utilizată cu precădere în paralizia respiratorie (centrală sau periferică şi în caz de blocaj bronşic prin secreţie).

La un individ normal arborele traheo-bronşic este protejat de patru mecanisme: reflexul de deglutiţie, tusea reflexă, peristaltismul bronşic şi mişcarea ciliară. Alterarea unuia din aceste mecanisme şi în special al tusei reflexe antrenează stagnarea secreţiilor şi prin urmare obstrucţia respiratorie.

Din punct de vedere biologic obstrucţia va determina anoxie, acidoză şi în special hipercapnee care în final va deprima centrul respirator şi va cauza o hipersecreţie bronşică.

Din punct de vedere mecanic obstrucţia bronşică duce la creşterea presiunii intratoracice şi prin urmare a presiunii venoase care va favoriza un edem pulmonar (agravant al obstrucţiei) şi un edem cerebral depresor a centrului respirator.

In aceste condiţii traheotomia are un rol eficace impotriva obstrucţiei bronşice:

- permite aspiraţia repetată împiedecînd acumularea de secreţii bronşice precum şi instilarea de substanţe proteolitice (Alfachimitripsină), antibiotice etc.,
- diminuă 2/3 din spaţiul mort respirator ceea ce duce la uşurarea importantă a jenei respiratorii la un rănit,
- în caz de afectare tranzitorie a centrilor nervoşi, permite o respiraţie controlată şi oxigenarea corectă a bolnavului,
- dacă se utilizează o sondă cu balonaş în locul canulei clasice, împiedică căderea în trahei a secreţiilor salivare şi faringiene.

Indicaţiile traheotomiei

La copil este indicată în laringita subglotică, în edemul laringian consecutiv extracţiei unui corp străin traheo-bronşic, sau la copii cu papiloame laringiene care prin proces inflamator supraadăugat determină o insuficienţă acută respiratorie.

Este indicată de asemeni în cursul evoluţiei grave a unor boli infecto-contagioase: poliomielita în forma spinală cu stagnare bronşică a secreţiilor şi în forma bulbară cu paralizie a centrilor respiratori. In tetanos şi în botulism este de asemeni necesară traheotomia şi respiraţia controlată.

Alte indicaţii care se întîlnesc la copil şi adult:

a. Stenoze a laringelui şi traheei:

- strîmtorarea lumenului laringian prin edeme, abcese şi flegmoane, crup difteric, procese proliferative tuberculoase, luetice, neoplazice, sau laringo-traheite edematoase după intubaţii pentru narcoză;

- cicatrici stenozante laringo-traheale;

- compresiune externă prin: guşă, tumori mediastinale, adenopatii masive;

- diplegii laringiene de tip respirator;

- corpi străini traheo-bronhiali care nu pot fi extraşi prin endoscopie;

- malformaţii congenitale.

b. Traumatisme şi fracturi ale laringelui şi traheei.

c. Tumori sau procese inflamatorii faringiene care blochează vestibulul laringian.

d. Tulburări respiratorii cu dispariţia reflexului tusigen şi stagnarea secreţiilor la cei cu traumatisme craniene, hemoragii cerebrale, stări comatoase hepatice sau uremice, intoxicaţii cu medicamente hipnotice.

e. Tulburări de ventilaţie pulmonară în traumatismele închise ale toracelui cu tulburări de ventilaţie pulmonară şi stază a secreţiilor bronho-pulmonare.

f. In chirurgia toracică traheotomia este indicată pentru bronhopatiile post-operatorii.

g. Ca operaţie premergătoare la un tip de laringectomie în cordopexii sau alte intervenţii de laringe.

După sediul unde se practică deschiderea traheei, traheotomia poate fi:

- traheotomie superioară cu secţionarea inelelor 2-4 traheale;

- traheotomie mijlocie care necesită în prealabil secţiunea şi ligatura istmului tiroidian şi apoi se secţionează inelele 3-4 tra - heale;

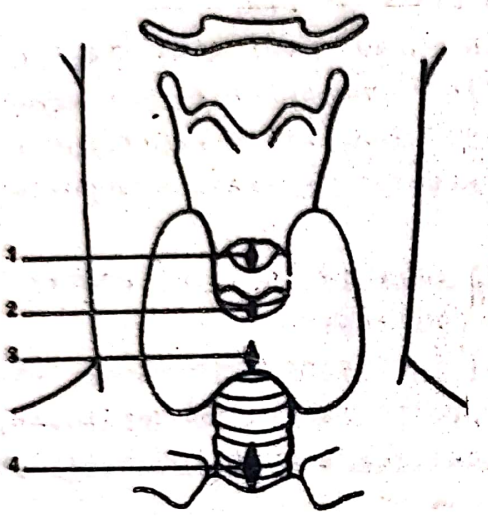

Fig.91
Tipuri de traheotomie
1. Laringotomia intercricotiroidiană (coniotomia)
2. Traheotomia superioară
3. Traheotomia medie
4. Traheotomia inferioară

- traheotomia inferioară este indicată mai ales la copii mici, pentru a evita istmul tiroidian cît şi o stenoză subglotică post-operatorie. Acest tip de traheotomie poate favoriza apariţia unui emfizem cervicotoracic sau mediastinal şi este jenată în cazul existenţei unui timus hipertrofiat;

- laringotomia intra-crico-tiroidiană sau coniotomia se practică de maximă urgenţă şi constă în secţiunea planurilor superficiale şi a membranei cricotiroidiene care este foarte aproape de piele. După instaurarea calmului respirator coniotomia este înlocuită cu un tip de traheotomie de obicei inferioară.

Complicaţiile post operatorii imediate pot fi hemoragia care necesită ligatura venelor tiroidiene inferioare etc., emfizemul care necesită drenajul aerului din spaţiile celulare ale gîtului, iar mai tîrziu există pericolul unei bronhopneumonii care se combate prin administrare de antibiotice.

TRAHEITE. In general traheitele sînt de origine descendentă în urma unei rinite sau laringite acute ocazionate de sezonul rece şi umed. Sînt determinate de germeni banali sau virusuri care se grefează pe o mucoasă fragilă.

Simptome. In forma acută după o rino-faringită sau o laringită apare tuse seacă quintoasă, expectoraţie abundentă, jenă respiratorie şi senzaţia de arsură.

Examenul laringoscopic arată o hiperemie intensă uniformă a laringelui şi traheei.

In formele subacute sau cronice care succed formele precedente semnele sînt mai puţin violente, mucoasa apare cenuşie sau galbenă-roşietică.

Printre formele clinice se citează hipolaringo-traheita acută care corespunde extensiei spre trahee a laringitei subglotice. Se mai pot identifica traheite uscate consecutive în general, unui proces ozenos descendent şi traheite specifice (sclerom etc.).

Tratamentul constă în suprimarea factorilor favorizanţi şi aplicarea unui tratament medical adresat în acelaşi timp la toate organele aeriene superioare.

Se recomandă inhalaţii cu oleum eucaliptolat 3 %, gomenolat, aerosoli cu antibiotice asociate cu Novocainã, aerosoli cu Cortizon sau Alfachimotripsinã. Se recomandă expectorante uzuale (Sirogal,Sirop de patlagină)şi care fluidifică secreţia (Bromhex în 2 tb/24 ore), comprese calde sau cataplasme pe regiunea cervico-toracică mediană.

TUMORILE TRAHEEI sînt rare şi reprezentate de fibrom, lipom, adenom, encondrom, angiom, papiloame etc. care evoluează fără durere.

Respiraţia este jenată progresiv şi întretăiată uneori de accese de sufocare care simulează crize astmatiforme. Examenul obiectiv laringoscopic sau endoscopic precizează caracterele tumorii.

Tratamentul constă în ablaţia sau diatermocoagularea pe cale endoscopică şi mai rar prin deschiderea externă a traheei.

Tumorile maligne primitive sînt reprezentate de obicei de epitelioame în geneza cărora se incriminează stările precanceroase (papilom) precum şi intoxicaţia alcoolică şi tabacică.

Simptomele sînt similare ca în tumorile benigne la care se adaugă hemoptizii. La examenul endoscopic tumora apare vegetantă,burjonantă, infiltrantă şi sîngerîndă spre deosebire de sarcom care este neted şi de coloraţie roşietică sau gălbuie.

Scanned with OKEN Scanner

Tratamentul constă în traheotomie pentru a permite respiraţia şi dacă este posibil rezecţia parţială sau totală a traheei urmată de reconstrucţie.

Fizioterapia se aplică sub formă de cobaltoterapie. Prognos - ticul tumorilor maligne rămîne foarte rezervat.

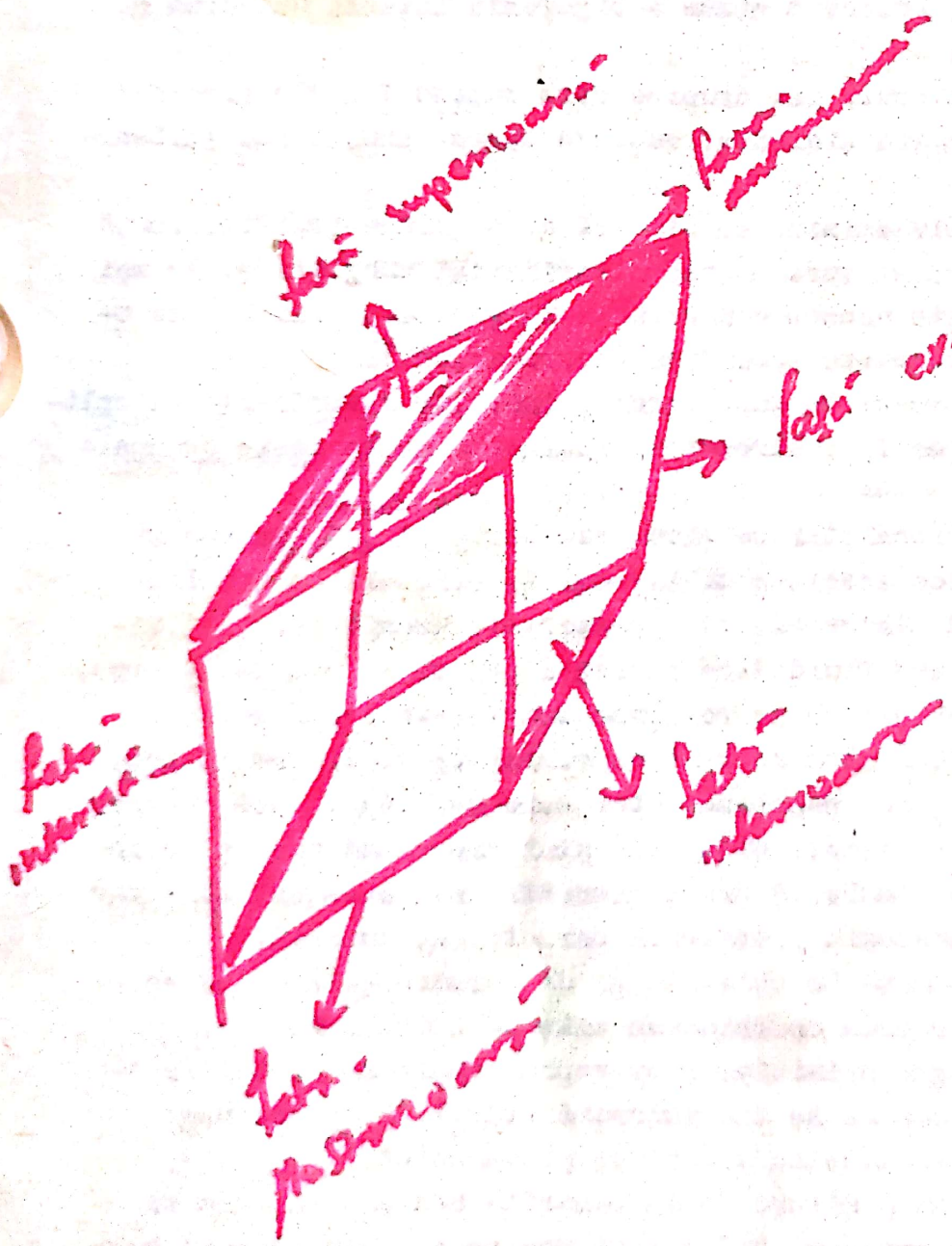

TABLA DE MATERII

O T O L O G I E (U R E C H E.)

Introducere..... pag. 1

Cap.I Anatomia şi fiziologia urechii..... 2

Cap.II Semiologie otologică.....18

Cap.III Patologia urechii externe:.....23

- Malformaţiile urechii.....23
- Afecţiunile traumatice ale urechii externe.....24
- Corpii străini din conductul auditiv extern.....25
- Inflamaţiile urechii externe.....27
- Neoplaziile urechii externe.....31

Cap.IV Patologia inflamatorie şi infecţioasă a urechii medii 33

Otite acute cu timpan închis:.....33

a. Otita seroasă acută.....33

b. Otita barotraumatică (aerotita).....34

c. Otita acută congestivă.....35

Otita medie acută supurată.....35

Mastoidita acută.....40

Antroaticita sugarului.....45

Otita medie cronică.....46

1. Otita seromucoasă cronică.....46

2. Otita medie cronică supurată.....47

3. Sechelele otitelor medii.....52

Otita adezivă.....52

Timpanoscleroza.....54

Infecţiile specifice ale urechii.....55

Otospongioza.....57

Surditatea la copil.....60

Protezarea auditivă.....63

Cap.V Complicaţiile otitelor.....64

Labirintitele.....64

Paralizia de nerv facial în otologie.....66

Abcesul extradural.....68

Meningita otogenă.....69

Abcesul subdural.....71

Hidrocefaleea otică.....72

Scanned with OKEN Scanner

pag.
- Abcesul cerebral..... 72
- Abcesul cerebelos..... 74
- Septicemia otogenă..... 75
Cap.VI Tumorile urechii medii..... 77
- Tumorile de glomus jugular..... 77
- Tumorile maligne ale urechii medii..... 78
Cap.VII Sindroamele labirintice..... 78
I.Sindroame labirintice periferice..... 79
a.Surditatea brusc instalată..... 79
b.Surdităţile toxice..... 80
c.Presbiacuzia..... 81
d.Boala lui Ménière..... 82
Traumatismele urechii medii şi interne..... 85
1.Traumatisme accidentale..... 86
2.Comoţia labirintică..... 88
3.Traumatisme chirurgicale..... 88
4.Surdităţi prin suflu (blast)..... 88
5.Surditatea profesională (trauma acustică)..... 89
II. Sindroame cochleo-vestibulare retro-labirintice... 91
- Neurinomul de acustic..... 91
III. Sindroame vestibulare centrale..... 92
Sindroame cochleo-vestibulare de origine vasculară.... 93

RINOLOGIE

Cap.I Anatomia nasului şi sinusului..... 96
Cap.II Fiziologia foselor nazale şi a cavităţilor anexe.....103
Cap.III Sindroamele nazale.....106
Cap.IV Malformaţiile şi deformaţiile piramidei şi foselor nazale.....119
Cap.V Corpii străini ai nasului.....122
Cap.VI Traumatismele nasului şi a sinusurilor.....123
Cap.VII Afecţiuni diverse ale septului nazal.....127
Cap.VIII Rinite acute vestibulare.....129
Cap.IX Rinitele acute.....132
Cap.X Rinitele cronice.....138
Cap.XI Infecţiile specifice ale foselor nazale şi sinusurilor.....143
Cap.XII Sinuzite acute:.....148
- Sinuzita frontală acută.....149
- Sinuzita maxilară acută.....152

Scanned with OKEN Scanner

pag.
- Osteomielita maxilarului superior.....155
Cap.XIII Sinuzite cronice:.....156
1.Sinuzita frontală.....156
2.Sinuzita maxilară cronică.....158
3.Etmoidita cronică supurată.....159
4.Sinuzita sfenoidală cronică.....160
Cap.XIV Sinuzitele cronice la copil:.....161
- Sinuzita maxilară la copil.....161
- Etmoidita cronică la copil.....162
Cap.XV Alergia rino-sinuzală.....162
Cap.XVI Polipoza rino-sinuzală.....171
Cap.XVII Complicaţiile sinuzitelor.....174
-1.Complicaţiile orbito-oculare ale sinuzitelor.....175
-2.Complicaţiile craniene şi endocraniene ale infecţiilor rino-sinuzale.....177
Cap.XVIII Tumorile benigne ale foselor nazale şi sinusurilor.....179
Cap.XIX Tumorile maligne ale foselor nazale şi sinusurilor.....182
Cap.XX Algiile cranio-faciale.....187

FARINGOLOGIE - ESOFAGOLOGIE - REGIUNE CERVICALA

Cap.I Anatomia şi fiziologia faringelui.....193
Cap.II Semiologia faringelui.....199
Cap.III Patologia inflamatorie a faringelui.....202
I.Anginele acute (amigdalite acute):.....202
A.Angina banală.....203
B.Angine cu false membrane.....205
C.Angine ulceroase.....207
D.Anginele din cursul bolilor infecţioase.....209
E.Anginele din cursul bolilor de sînge.....212
Cap.IV Adenoidita acută.....214
Cap,V Amigdalita acută lingualâ.....215
Cap.VI Faringita acută banală.....216
Cap.VII Complicaţiile locale,regionale şi generale ale anginelor acute:.....216
a.Abcesul intraamigdalian.....217
b.Abcesul sau flegmonul periamigdalian.....217
c.Flegmoanele perifaringiene:.....219
1.Adenoflegmonul retrofaringian.....219
2.Abcesul latero-faringian.....220

Scanned with OKEN Scanner

pag.

3.Abcesul spaţiului prestilian....,.....221
4.Celulita cervicală profundă.....222
d.Septicemia amigdaliană.....223
e.Anginele şi reumatismul articular.....223
f. Anginele şi nefrita.....225

Cap.VIII Hiperplazii şi inflamaţii cronice nespecifice ale faringelui:.....225
- Amigdalita cronică.....226
- Vegetaţiile adenoide.....229
- Faringita cronică difuză.....231
- Epifaringita cronică.....232

Cap.IX Infecţia de focar adeno-amigdaliană.....233
Cap.X Infecţiile specifice ale faringelui.....240
Cap,XI Tumorile benigne ale faringelui.....241
Cap.XII Tumorile maligne ale faringelui.....244
- Tumorile maligne de rino-faringe.....245
- Tumorile maligne de amigdală.....246
- Cancerul bazei limbei.....248
Cap.XIII Corpii străini faringo-esofagieni.....250
Cap.XIV Arsurile şi stenozele faringo-esofagiene.....252
Cap.XV Diverticolii esofagieni.....255
Cap.XVI Tumorile esofagului.....256
Cap.XVII Diagnosticul adenopatiilor cronice cervicale..259

LARINGOLOGIE - TRAHEOLOGIE

Cap.I Anatomia laringelui..... 265
Cap.II Fiziologia laringelui.....271
Cap.III Semiologia afecţiunilor laringiene.....275
Cap.IV Laringite acute.....281
A.Laringite acute nespecifice.....281
B.Laringite acute din cursul bolilor infecţioase.....286
Cap.V Laringitele cronice:.....289
A.Laringita cronică nespecifică.....289
B.Laringite cronice specifice.....293
Cap.VI Tumorile laringelui:
-Pseudotumori (noduli vocali, polipi,papiloame, eversiunea ventriculară,amiloidoza laringiană) 299
-Tumori benigne: tumori chistice,laringocelul..304
-Tumori maligne 305
Cap.VII Traumatisme,plăgi, arsuri prin agenţi fizici şi chimici..... 315

Scanned with OKEN Scanner

		pag.
Cap.VIII	Tulburări senzitive şi motorii ale laringelui:.....	320
	A. Tulburări senzitive.....	320
	B. Tulburări motorii.....	322
	C. Tulburări fonatorii funcţionale.....	329
Cap.IX	Corpii străini laringo-traheo-bronşici.....	331
Cap.X	Traheotomia.....	334
Cap.XI	Traheite.....	337
Cap.XII	Tumorile traheei.....	337